ВОГНЕПАЛЬНІ ПОРАНЕННЯ М'ЯКИХ ТКАНИН
(ДОСВІД АНТИТЕРОРИСТИЧНОЇ ОПЕРАЦІЇ/ ОПЕРАЦІЇ ОБ'ЄДНАНИХ СИЛ)

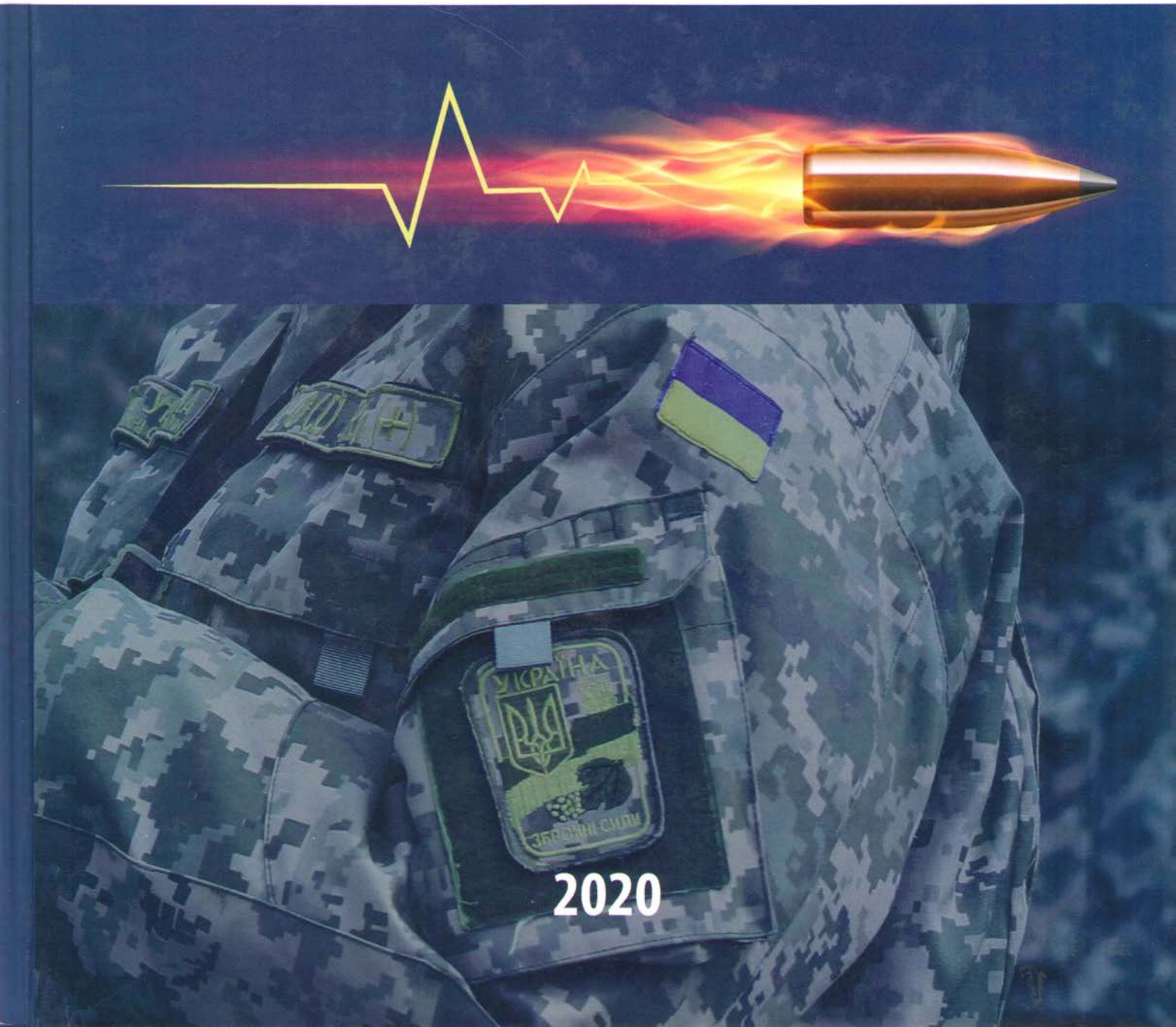

2020

ОБОВ'ЯЗКОВИЙ ПРИМІРНИК

МІНІСТЕРСТВО ОБОРОНИ УКРАЇНИ
НАЦІОНАЛЬНА АКАДЕМІЯ МЕДИЧНИХ НАУК УКРАЇНИ
МІНІСТЕРСТВО ОХОРОНИ ЗДОРОВ'Я УКРАЇНИ

Хоменко І.П., Лурін І.А., Усенко О.Ю., Клименко М.О.,
Якимова Т.П., Михайлусов Р.М., Негодуйко В.В., Гуменюк К.В.,
Тертишний С.В., Слєсаренко К.С.

МОНОГРАФІЯ

632928

ВОГНЕПАЛЬНІ ПОРАНЕННЯ М'ЯКИХ ТКАНИН
(ДОСВІД АНТИТЕРОРИСТИЧНОЇ ОПЕРАЦІЇ/ ОПЕРАЦІЇ ОБ'ЄДНАНИХ СИЛ)

За редакцією

академіка НАМНУ, член-кореспондента НАНУ, Цимбалюка В.І.

НАЦІОНАЛЬНА НАУКОВА МЕДИЧНА БІБЛІОТЕКА УКРАЇНИ
01033, м.Київ, вул.Л.Толстого, 7
3

Харків 2020

УДК 616-001.45(075.8)
В 61

Затверджено на засіданні Вченої ради
ДУ «Національний інститут хірургії та трансплантології
ім. О. О. Шалімова НАМН України», протокол №1 від 24.01.2020 р.

Рецензенти:

Каштальян Михайло Арсенійович – завідувач кафедри загальної та військової хірургії Одеського національного медичного університету, полковник медичної служби, д-р мед. н., професор

Тамм Тамара Іванівна – завідувач кафедри хірургії та проктології Харківської медичної академії післядипломної освіти, д-р мед. н., професор

Салютін Руслан Вікторович – заступник директора з організаційної та клініко-інноваційної роботи Державна установа «Національний інститут хірургії та трансплантології імені О.О. Шалімова» НАМН України, д-р мед. н., старший науковий співробітник

В 61 ВОГНЕПАЛЬНІ ПОРАНЕННЯ М'ЯКИХ ТКАНИН (ДОСВІД АНТИТЕРОРИСТИЧНОЇ ОПЕРАЦІЇ/ОПЕРАЦІЇ ОБ'ЄДНАНИХ СИЛ)
Під загальною ред. В. І. Цимбалюка – Харків: Колегіум, 2020. – 400 с.
ISBN 978-966-97655-7-4

Монографія присвячена актуальній проблемі клінічної медицини, а саме хірургії ушкоджень – вогнепальним пораненням м'яких тканин, яка основана на власному досвіді надання хірургічної допомоги військовослужбовцям Збройних Сил України, які отримали поранення під час АТО/ООС. Ілюстрації відображають загоєння вогнепальних ран в динаміці під впливом сучасних методів лікування. Поглиблено висвітлені аспекти видалення сторонніх тіл та пластичного закриття ран. Монографія рекомендована для лікарів-фахівців: хірургів, травматологів, патологоанатомів, судово-медичних експертів, лікарів-інтернів, студентів медичних вузів.

УДК 616-001.45(075.8)

Монографія видана за підтримки
Приватного акціонерного товариства
«Фармацевтична фірма «Дарниця»

ISBN 978-966-97655-7-4

© Авторський колектив, 2020

ЗМІСТ

ПЕРЕЛІК УМОВНИХ СКОРОЧЕНЬ 7

ВСТУПНЕ СЛОВО 10

Розділ 1. ВСТУП (сучасний стан проблеми) 13

Розділ 2. ВИЗНАЧЕННЯ ПОНЯТЬ, ТЕРМІНОЛОГІЯ, КЛАСИФІКАЦІЇ 20

Розділ 3. ПАТОГНЕНЕЗ ВОГНЕПАЛЬНОГО ПОРАНЕННЯ М'ЯКИХ ТКАНИН 26

3.1 Етіопатогенетичні особливості вогнепальних поранень та їх структура 26

3.2 Патогенетичні особливості механо- і травматогенеза ран м'яких тканин, отриманих із сучасної вогнепальної зброї 36

Розділ 4. ОСОБЛИВОСТІ ПАТОМОРФОЗУ ВОГНЕПАЛЬНИХ РАН М'ЯКИХ ТКАНИН 48

Розділ 5. ПАТОФІЗІОЛОГІЯ ВОГНЕПАЛЬНИХ РАН (ранового процесу та формування капсули навколо стороннього тіла) 65

Розділ 6. ХАРАКТЕРИСТИКА ГРУП ПОРАНЕНИХ ТА ЗАСТОСОВАНИХ МЕТОДІВ 104

6.1. Загальна характеристика поранених 104

6.2 Загальна характеристика клінічних груп поранених з ускладненим перебігом ранового процесу 112

6.3 Загальна характеристика поранених з наявними сторонніми тілами 120

6.4. Методи досліджень поранених та ран 128

6.5 Методи дослідження поранених з ускладненим перебігом ранового процесу 137

6.6 Методи досліджень поранених з наявними сторонніми тілами 141

Розділ 7. ДІАГНОСТИКА ВОГНЕПАЛЬНИХ РАН ТА СТОРОННІХ ТІЛ ... 157

7.1 Діагностична програма у постраждалих з вогнепальним пораненнями м'яких тканин 157

7.2 Діагностика ускладнених ран 176

7.3 Клінічна інструментальна, апаратна та комбінована діагностика сторонніх тіл 186

7.4 Рентгеноструктурний аналіз сторонніх тіл, їх капсул, незмінених м'яких тканин, ступеня окислення заліза в тканинах, що оточують металевий осколок 205

7.5 Алгоритм діагностики наявності та уточнення локалізації сторонніх тіл м'яких тканин 218

Розділ 8. ХІРУРГІЧНИЙ ІНСТРУМЕНТАРІЙ ДЛЯ ДІАГНОСТИКИ І ВИДАЛЕННЯ СТОРОННІХ ТІЛ 227

8.1 Характеристика традиційного інструмента 227

8.2 Характеристика запропонованого інструменту 231

8.3 Класифікація інструментарію для видалення сторонніх тіл м'яких тканин 250

Розділ 9. ЛІКУВАННЯ ВОГНЕПАЛЬНИХ ПОРАНЕНЬ М'ЯКИХ ТКАНИН 256

9.1 Хірургічне лікування вогнепальних ран: (ПХО, ПоХО, ВХО, видалення сторонніх тіл) та їх ускладнень 256

9.2 Лікування ускладнених вогнепальних ран 283

9.3 Реконструктивні та відновлювальні операції 284

9.5 Узагальнення діагностично-лікувальної тактики
при вогнепальних пораненнях м'яких тканин 349

Розділ 10. ВІДДДАЛЕНІ РЕЗУЛЬТАТИ ЛІКУВАННЯ 373

ЗАКЛЮЧЕННЯ 392

ПРАКТИЧНІ РЕКОМЕНДАЦІЇ 398

ВСТУПНЕ СЛОВО

Шановні колеги!

Відділом військово-медичної науки при Президії НАМН України разом з провідними вченими та практиками Науково-дослідних інститутів Національної академії медичних наук України, Української військово-медичної академії, Військово-медичних клінічних центрів Міністерства оборони України та лікувальними установами і вищими навчальним закладами Міністерства охорони здоров`я наполегливо продовжується підготовка науково-практичних видань, які узагальнюють набутий досвід вітчизняної медицини, здобутки медичної науки, під час проведення антитерористичної операції / операції об`єднаних сил на Сході нашої країни. Нагадаю, що вона проводиться у рамках спільної науково-дослідної роботи УВМА та НАМН України за шифром «Простір».

На цей раз результатом цієї багатомісячної спільної, колективної роботи, стала монографія «Вогнепальні поранення м'яких тканин (досвід АТО/ООС)», яка стала 5-тою науковою працею у цьому циклі. Вона

присвячена проблемі діагностики та лікуванню поранених з вогнепальними пораненнями м'яких тканин. Незважаючи на велику кількість запропонованих способів і методів їх лікування, необхідність узагальнення отриманих результатів з 2014 року та корегування комплексного, об'єктивного підходу до вибору лікувально-діагностичної тактики у цієї категорії поранених, безумовно була актуальною. Одним з «центральних» питань, що потребувало вирішення, було обґрунтування та розробка оптимального диференційованого підходу до хірургічного лікування цих поранених з урахуванням обсягу пошкодження м'яких тканин, анатомо-функціональної зони ураження, виду і характеру поранення, визначення зони життєздатних тканин. У виданні, зокрема, читач знайде оригінальний ілюстративний матеріал загоєння вогнепальних ран в динаміці, лікування яких проводилось з використанням сучасних методів.

Автори детально висвітлюють методики видалення сторонніх тіл з м`яких тканин та пластичного закриття ран. Відсутність єдиної тактики щодо цього приводить до існування різних підходів до вирішення цих питань в лікувальних закладах та веде до необґрунтованих оперативних втручань з незадовільними результатами лікування. В наявній літературі недостатньо інформації з приводу діагностики та видалення сторонніх тіл м`яких тканин кінцівок, грудної клітки та живота вогнепального походження.

Особливо необхідно зазначити що під час проведення багатьох наукових експериментів та досліджень у рамках цієї тематики використовувались різні інструментальні методики. Наприклад рентгеноструктурний аналіз металевих осколків, видалених з м'яких тканин, проводився на дифрактометрі ДРОН-2.0 в кобальтовому Co-Kα випромінюванні із застосуванням залізного селективно поглинаючого фільтра. Відбиті від зразка промені реєструвалися сцинтиляційним детектором. Рентгеноспектральний аналіз проводили з метою визначення змін у сторонніх тілах та м'яких тканинах навколо його, визначення терміну поранення та моніторингу, на базі лабораторії рентгеноспектрального аналізу кафедри фізики металів та напівпровідників ДУ «Національний технічний

університет «ХПІ». Методологічно експериментальна частина роботи складалася з двох частин: спектральної і структурної. В якості досліджуваного матеріалу були металеві осколки, із різним терміном перебування у тканинах; незмінені м'які тканини (для контролю); капсули сторонніх тіл, видалені з м'яких тканин. Світлова мікроскопія проводилася на базі лабораторії ДУ «Інститут медичної радіології НАМН України ім. С.П. Григор'єва». Забір матеріалу, опис та аналіз препаратів проводили на базі лабораторії патоморфології та експериментальної хірургії ДУ «Інститут загальної та невідкладної хірургії НАМН України ім. В.Т. Зайцева». Різнопланова науково-практична допомога постійно надавалась з боку ДУ «Національний інститут хірургії та трансплантології НАМН України ім.О.О. Шалімова».

Авторами монографії розроблений, запатентований та впроваджений в клінічну практику магнітний багатофункціональний інструментарій для діагностики і видалення металевих феромагнітних сторонніх тіл. За його допомогою вони видаляються з різних за діаметром ранових каналів.

Отже, багато цікавого та практично-корисного знайде кожен читач цієї книги!

Наприкінці, як завжди, ми запрошуємо всіх медичних фахівців, різних спеціальностей, в яких є бажання поділитися своїм бойовим досвідом надання медичної допомоги пораненим та потерпілим в районі проведення АТО (ООС) долучитись до роботи нашої дружньої команди!

Слава Україні!!!

Героям Слава!!!

Президент НАМН України,
Головний редактор серії науково-практичних робіт з узагальнення бойового досвіду медичного забезпечення АТО/ООС,
академік НАМН України,
член-кореспондент НАН України
В. Цимбалюк

...У наш час змагаються між собою два протилежні закони. Перший – закон крові і смерті, за яким постійно з'являються нові засоби руйнування, і який змушує народи бути завжди готовими до боротьби; другий – закон миру, праці і здоров'я, за яким постійно розвиваються нові засоби порятунку людини від тих лих, які випадають на її долю. І лише Богові відомо, який із цих законів таки візьме гору, – ***Луї Пастер.***

Розділ 1
ВСТУП (сучасний стан проблеми)

Лікування ран упродовж усієї історії цивілізації не втрачає своєї медичної і соціальної значущості. Проблема лікування вогнепальних ран (ВР) до теперішнього часу відноситься до числа актуальних і багато в чому невирішених питань сучасної хірургії. Економічний і технічний прогрес людства в цілому зовсім не гарантує позбавлення індивідуума, як від природних, так і від техногенних чинників, здатних викликати важкі ушкодження. Фізичні фактори лікування ран мають найбільш довгу історію застосування. Тим цікавіший той факт, що на початку двадцять першого століття прорив в області лікування ран виявився пов'язаним з, здавалося б, давно відомими явищами – дією лазерного випромінювання, негативного тиску, ультразвуку.

У зв'язку зі світовими тенденціями, що проявляються збільшенням кількості нелегальної вогнепальної зброї, почастішанням соціальних, політичних, етнічних, расових і релігійних конфліктів із застосуванням вогнепальної зброї, все більшої актуальності набувають питання діагностики та лікування вогнепальних поранень. Особливої значущості ця проблема набуває під час локальних і поширених військових дій, виконанні миротворчих місій, антитерористичних операцій, у випадках масового отримання вогнепальних поранень (Лурін І.А., 2016).

За досвідом АТО/ООС за локалізацією вогнепальні поранення складають: кінцівки – 53%, голова – 23%, груди – 8%, живіт – 3%, шия – 2%, хребет – 1%, таз та сідниці – 1%, інші – 8% (Хоменко І.П., 2020).

У структурі сучасної бойової хірургічної травми вогнепальні ушкодження м'яких тканин спостерігаються в 64,9-68,2% (Хоменко І.П. та співавт., 2018). За локалізацією вогнепальні поранення м'яких тканин розподілені наступним чином: голова – 26,3%, шия – 0,9%, груди – 9,3%, живіт – 4,9%, таз – 1,5%, кінцівки – 48,9%, опіки – 2,7%, поєднані – 22,7%. За видом ранового каналу поранень м'яких тканин було наскрізних – 39,6%, сліпих – 44,8%, дотичних – 15,6% (Заруцький Я.Л., Білий В.Я. та співавт., 2018). Дефекти м'яких тканин при вогнепальних пораненнях трапляються у 12-18% (Тертишний С.В., 2018).

Аналіз джерел наукової інформації при проведенні АТО/ООС показав, що в структурі санітарних втрат хірургічного профілю поранені з ушкодженнями кінцівок становлять 56,7-62,6%. Клінічно-епідеміологічними та клінічно-анатомічними дослідженнями доведено, що поранені з осколковими ушкодженнями кінцівок становлять 80,4%, з кульовими – 13,1%, з мінно-вибуховими – 2,2% та з вибуховими травмами – 4,3%. Осколкові поранення кінцівок у 70,6% є сліпими, ізольованого або множинного характеру. Кульові поранення у 75,8% є наскрізними, ізольованого характеру (Король С.О., 2016).

Поранення м'яких тканини склепіння черепа діагностовано у 55,4% випадків, у 44,6% – виявлені непроникаючи та проникаючи поранення з ушкодження головного мозку. Вогнепальні поранення м'яких тканин склепіння черепа частіше були осколкові (у 96,3% потерпілих), з них за характером ранового каналу: сліпі (у 39,1%) та дотичні (у 37,1%), рідше – рикошетні (у 20,2%) та наскрізні (у 3,6%). У 58,5% потерпілих рани м'яких тканин склепіння черепа не супроводжувалися порушенням свідомості (Данчин О.О., 2016).

Поранення грудей у загальній структурі бойової хірургічної травми за даними АТО на сході України становить 11,7%, переважну більшість яких склали непроникаючі поранення (83,6%) (Хоменко І.П., Гержик К.П., Кучер Б.М., 2018). Частота вогнепальної травми живота під час локальних конфліктів в останній час зменшилася до 4,0-7,0% (Хоменко І.П., 2018). Непроникаючі поранення живота за досвідом АТО були від 35,7% до 37% (Єнін Р.В., 2020, Герасименко О.С., 2019).

Вогнепальні поранення, за яких ПХО не показана, в загальній кількісті складають до 30% всіх вогнепальних поранень. Видалення СТ та вільних кісткових уламків, які позбавлені живлення і спроможні заподіяти додаткову травму тканинам, складає одну з задач радикальності ПХО вогнепальної рани.

Незадовільні результати лікування поранених із вогнепальними пораненнями м'яких тканин (ВПМТ) найчастіше пов'язані з ускладненим перебігом за рахунок високої кількості гнійно-запальних ускладнень, частота яких складає від 12% до 29,4% (Вороненко Ю.В. та ін., 2015), хірургічних і тактичних помилок при виконанні хірургічних обробок (Беленький В.А., Негодуйко В.В., Михайлусов Р.Н. и соавт., 2015), особливо при тяжких множинних пораненнях, зокрема, мінно-вибухових (Беспаленко А.А., Яловенко В.А., Бойко В.В. та ін., 2016). Між тим, цей контингент поранених відноситься до санітарних втрат, які швидко відновлюються і є найбільш перспективною категорією постраждалих для лікування і якнайшвидшого поповнення особового складу військових частин.

На теперішній час діагностика вогнепальних поранень базується на клініко-анамнестичних даних, показниках лабораторних та інструментальних досліджень. Помилки в діагностиці вогнепальних поранень найчастіше обумовлено складністю патогенезу поранення, поєднаним характером травми і невизначеною зоною та обсягом ушкодження.

Сучасні ВПМТ мають більш виражені морфо-функціональні зміни і характеризуються тяжкістю, поєднанням та множинністю пошкоджень.

Незважаючи на велику кількість запропонованих способів і методів лікування ВР і їх численних комбінацій, необхідність розробки комплексного, об'єктивно обґрунтованого підходу до вибору лікувально-діагностичної тактики, яка орієнтована на клініко-лабораторні та морфо-функціональні особливості, відзначають багато авторів.

Разом з цим, за останні десятиліття клінічна медицина збагатилася великою кількістю різноманітних методів діагностики і лікування, а досягнення фундаментальних медичних дисциплін дозволили на значно

більш високому науково-методичному рівні поглянути на процеси, що протікають в клітинах, тканинах, органах і в усьому організмі після поранень сучасною зброєю. Однак, до теперішнього часу відсутні роботи, що відображають комплексний топографо-анатомічний і анатомо-функціональний підхід до обстеження та лікування ВР м'яких тканин.

Основним питанням, що потребує вирішення, є обґрунтування та розробка оптимального диференційованого підходу (алгоритму) до хірургічного лікування ВПМТ із урахуванням обсягу пошкодження м'яких тканин, анатомо-функціональної зони ураження, виду і характеру поранення, визначення зони життєздатних тканин.

Відсутність чітко визначеного лікувального алгоритму призводить до необґрунтованих оперативних втручань і незадовільних наслідків оперативного лікування даної патології.

Діагностика СТ базується на даних скарг, анамнезу, огляду, даних рентгенографічних та УЗД досліджень, ревізії рани. Частина авторів вважає діагностику та видалення СТМТ не складною справою, крім того, не всі методи дозволяють візуалізувати СТ.

Лікування поранених зі СТ направлено на видалення останніх та відновлення анатомо-функціональної цілісності тканин, але наслідки операційної травми в деяких випадках більш несприятливі ніж відмова від їх видалення. Відсутність єдиної тактики в видаленні СТМТ приводить до існування різних підходів та установок в лікувальних закладах, що приводить до необґрунтованих оперативних втручань та незадовільних наслідків оперативного лікування.

В загальномедичній та спеціалізованій літературі недостатньо інформації з приводу діагностики та видалення СТМТ кінцівок, груді і живота вогнепального походження та відсутні біологічні моделі стосовно вивчення СТ, що сприяло написанню цієї роботи. Не до кінця висвітлені особливості діагностики в залежності від характеру й ступеню тяжкості порушень, а також принципи створення алгоритму лікувально-діагностичної тактики у відповідності до сучасного рівня розвитку доктрини хірургії ушкоджень.

Необхідні подальші дослідження клінічних особливостей і вибору морфо-функціональних критеріїв змін у м'яких тканинах, що оточують СТ.

Ми вважаємо, що поліпшення результатів діагностики та видалення СТМТ може бути досягнуто лише при комплексному, об'єктивно обґрунтованому підході до вибору лікувально-діагностичної тактики, орієнтованої на клініко-інструментальні, клініко-лабораторні, морфо-функціональні та ультраструктурні особливості даної категорії поранених.

Актуальність цього дослідження зумовлена фізіологічними, патогенетичними й клінічними проблемами, вирішення яких певною мірою дозволить поліпшити результати діагностики та хірургічного лікування поранених із наявністю СТ вогнепального походження.

Таким чином, доцільним є поглиблене вивчення особливостей патогенезу сучасних вогнепальних поранень м'яких тканин, удосконалення існуючих і розробка нових методів діагностики, лікування та об'єктивно обґрунтована лікувально-діагностична тактика, орієнтована на клініко-лабораторні та морфо-функціональні особливості даної категорії пошкоджень відповідно до сучасного рівня розвитку хірургії ушкоджень.

632928

ЛІТЕРАТУРА

1. Білий ВЯ, Жаховський ВО, Лівінський ВГ. Місце та роль Воєнно-медичної доктрини України у формуванні системи медичного забезпечення військ і цивільного населення у воєнний час. Наука і оборона. 2015;1:9-14.

2. Бойко ВВ, Иванова ЮВ, Замятин ПН, Прасол ВВ, Чинилин АВ, Мушенко ЕВ. Лечение пострадавших с сочетанными минно-взрывными повреждениями: обзор литературы и клиническое наблюдение. Здоров'я України. 2015; 2:10-11.

3. Герасименко ОС, Єнін РВ, Шепітько КВ, Герасименко СД. Оптимізація діагностики вогнепальних поранень живота в бойових умовах. Світ медицини та біології. 2019; 1(67):38-42.

4. Данчин АО, Верба АВ, Данчин ОГ. Вогнепальні поранення м'яких тканин склепіння черепа: Навчальний посібник Військ.-мед. департамент МО України, Укр. військово-мед. акад., Нац. мед. акад. післядипл. освіти ім. П.Л. Шупика. – К.: "Лазурит-Поліграф". 2017:116 с.

5. Єнін РВ. Ендовідеохірургічні технології в діагностиці та хірургічному лікуванні бойової травми живота. Автореф. дис. ... к.м.н. Київ. 2020: 21 с.

НАЦІОНАЛЬНА 3
НАУКОВА МЕДИЧНА
БІБЛІОТЕКА УКРАЇНИ
01033, м.Київ, вул.Л.Толстого, 7

6. Король СО. Аналіз хірургічного лікування поранених із переломами кісток гомілки під час антитерористичної операції. Ортопедия, травматология и протезирование. 2016;2:10-14.

7. Лурін ІА, Галушка АМ. Стратегічний оборонний бюлетень України: військова медицина. Медичне забезпечення антитерористичної операції науково-практичні та медико-соціальні аспекти. Збірник наукових праць за заг. ред. академіка НАМН України Цимбалюка В.І. і академіка НАМН України Сердюка А.М. К.: ДП «НВЦ «Пріоритети», 2016:35-41.

8. Лысенко МВ. Военно-полевая хирургия. М.: ГЭОТАР-Медиа, 2010; 576 с.

9. Невідкладна військова хірургія. Інститут Бордена, Управління начальника військово-медичної служби армії США. К.: Українське видання, 2015; 221-233.

10. Озерецковский, ЛБ. Раневая баллистика. ЛБ Озерецковский, ЕК Гуманенко, ВВ Бояринцев. СПб., 2006; 374 с.

11. Патологическая анатомия боевых поражений и их осложнений. Под. ред. СА Повзуна, НД Клочкова, МВ Рогачева. Санкт-Петербург: ВМедА, 2002:179 с.

12. Перспективные технологии оказания хирургической помощи раненым. ИМ Самохвалов и др. Военно-мед. Журнал. 2013; 6:24-30.

13. Хоменко ІП. Застосування тактики «damage control» у тяжких поранених і постраждалих в умовах бойових дій і мирного часу. ІП Хоменко, ВП Майданюк. Шпитальна хірургія. 2014; 2:92-95.

14. Хоменко ІП, Гержик КП, Кучер БМ. Місце та роль відеоторакоскопічних оперативних втручань при бойових пораненнях та травмах органів грудної клітки. 2018, Т. 22, №3:522-524. DOI: 10.31393/reports-vnmedical-2018-22(3)-26.

15. Чаплик В, Олійник П, Цегельський А, ред. Невідкладна військова хірургія: пер. з англ. А. Кордіяк, Ян Варес, Б. Коссак, Н. Кучумова та ін. Київ, Наш Формат, 2015. 568 с.

16. Beekley AC, Watts DM. Combat trauma experience with the United States Army and Forward Surgical Team in Afghanistan. Am J Surg. 2004;187(5):652-654.

17. Bird SM, Fairweather CB. Military fatality rates (by cause) in Afghanistan and Iraq: a measure of hostilities. Int J Epidemiol. 2007;36(4):841-846.

18. Blackbourne L. Combat damage control surgery. Crit. Care Med. 2008; Vol. 36, 7:304-310.

19. Bruner D, Gustafson CG, Visintainer C. Ballistic Injuries In The Emergency Department.Emergency Medicine Practice. 2011;13(12):1-32.

20. Dougherty PJ, Najibi S, Silverton C, Vaidya R. Gunshot wounds: epidemiology, wound ballistics, and soft-tissue treatment. Instr Course Lect. 2009; 58:131-139.

21. Franke A, Bieler D, Friemert B, Schwab R, Kollig E, Güsgen C. The First Aid and Hospital Treatment of Gunshot and Blast Injuries. Dtsch Arztebl Int. 2017; 114(14): 237-243.

22. Harding K. Innovation and wound healing. J. Wound Care. 2015; 284(4, Suppl.):7-13.

23. Hutchinson AJ, Kusnezov NA, Dunn JC, Rensing N, Prabhakar G, Pirela-Cruz MA. Epidemiology of gunshot wounds to the hand. https://doi.org/10.1016/j.hansur.2018.10.240.

24. Leland M-J. Oboroceanu American war and military operations casualties: Lists and statistics. USA Congressional Research Service, 2010; 27 p.

25. Ousey K, Cook L. Wound assessment made easy. Wounds UK. 2012;8(2). Available on line: www.wounds-uk.com/made-easy.

26. Oxford Handbook of Emergency Medicine. M Clancy, C Robertson, C Graham [et al.] Oxford Handbooks Series. Oxford, Cambridge, Philadelphia, New Delhi, 2013; 760 p.

27. Spear M. Outcomes of lower extremity injuries sustained during Operation Iraqi Freedom and Operation Enduring Freedom. Plast. Surg. Nurs. 2009;29(3):155-157.

28. Spitzer SA, Staudenmayer KL, Tennakoon L, Spain DA, Weiser TG. Costs and financial furden of fnitial hospitalizations for Firearm Injuries in the United States, 2006-2014. Am J Public Health. 2017;107(5):770-774. DOI: 10.2105/AJPH.2017.303684.

29. Willy C, Hauer T, Huschitt N, Palm HG. "Einsatzchirurgie" – experiences of German military surgeons in Afghanistan. Langenbecks Arch Surg. 2011;396(4):507-22. doi: 10.1007/s00423-011-0760-4.

30. Wusik MF. The trauma of uncertainty: The use of comprehensive assessment and prolonged exposure to treat indirect exposure to a mass shooting. MF Wusik, RT Jones. Clinical Case Studies. 2015;14 (1):15-30.

31. Yuw-Er Yong. A systematic review on ricochet gunshot injuries. http://dx.doi.org/10.1016/j.legalmed.2017.03.003.