ЛІКУВАННЯ ПОРАНЕНИХ З БОЙОВИМИ ТРАВМАМИ КІНЦІВОК



2020

ОБОВ'ЯЗКОВИЙ ПРИМІРНИК

МІНІСТЕРСТВО ОБОРОНИ УКРАЇНИ
НАЦІОНАЛЬНА АКАДЕМІЯ МЕДИЧНИХ НАУК УКРАЇНИ
МІНІСТЕРСТВО ОХОРОНИ ЗДОРОВ'Я УКРАЇНИ

ЛІКУВАННЯ ПОРАНЕНИХ З БОЙОВИМИ ТРАВМАМИ КІНЦІВОК

(за досвідом АТО/ООС)

632937

МОНОГРАФІЯ

Під загальною редакцією
академіка НАМН України, члена-кореспондента НАН України,
д-ра мед. наук, професора Цимбалюка В.І.

НАЦІОНАЛЬНА 3
НАУКОВА МЕДИЧНА
БІБЛІОТЕКА УКРАЇНИ
01033, м.Київ, вул.Л.Толстого, 7

Київ 2020

617.57/.58-001.45-089.881:355.4(477.61/.62)"20"

УДК 616.717.4/.6+[616.718.4/.6]-001.5/089.881

АВТОРСЬКИЙ КОЛЕКТИВ

Гайко Г.В. – директор ДУ «ІТО НАМН України», академік НАМН України, д-р мед. наук, професор;
Хоменко І.П. – начальник ГВМУ – начальник медичної служби ЗС України, член-кореспондент НАМН України, д-р мед. наук, професор, генерал-майор медичної служби;
Лурін І.А. – керівник відділу військово-медичної науки при Президії НАМН України, член-кореспондент НАМН України, д-р мед. наук, професор, генерал-майор медичної служби;
Лоскутов О.Є. – завідувач кафедри травматології та ортопедії ДЗ «Дніпропетровська медична академія МОЗ України», академік НАМН України, д-р мед. наук, професор;
Страфун С.С. – президент ВГО «Українська асоціація ортопедів-травматологів», заступник директора з наукової роботи ДУ «ІТО НАМН України», член-кореспондент НАМН України, д-р мед. наук, професор;
Лябах А.П. – завідувач відділу патології стопи та складного протезування ДУ «ІТО НАМН України», д-р мед. наук, професор;
Грицай М.П. – завідувач відділу кістково-гнійної хірургії ДУ «ІТО НАМН України», д-р мед. наук, професор;
Бур'янов О.А. – завідувач кафедри травматології та ортопедії НМУ ім. О.О.Богомольця, д-р мед. наук, професор;
Ярмолюк Ю.О. – головний травматолог-ортопед МО України, д-р мед. наук, полковник м/с;
Король С.О. – професор кафедри військової хірургії УВМА, д-р мед. наук, професор, полковник м/с;
Лакша А.М. – професор кафедри військової хірургії УВМА, д-р мед. наук, професор, полковник м/с;
Борзих О.В. – професор кафедри військової хірургії УВМА, д-р мед. наук, професор;
Борзих Н.О. – провідний науковий співробітник ДУ «ІТО НАМН України», д-р мед. наук;
Савка І.С. – начальник клініки пошкоджень НВМКЦ «ГВКГ», д-р мед. наук, доцент, полковник м/с;
Галушка А.М. – перший заступник начальника ГВМУ, д-р мед. наук, професор, полковник м/с;
Шаповалов В.Ю. – головний хірург ВМКЦ Південного регіону, кандидат мед. наук, доцент, полковник м/с;
Герасименко О.С. – начальник відділення абдомінальної та пластичної хірургії ВМКЦ Південного регіону, кандидат мед. наук, доцент, полковник м/с;
Гайдаржи І.Т. – начальник клініки пошкоджень ВМКЦ Південного регіону, кандидат мед. наук, полковник м/с;
Сапа С.А. – начальник відділення гнійної хірургії НВМКЦ «ГВКГ», кандидат мед. наук, полковник м/с;
Бородай О.Л. – начальник клініки пошкоджень ВМКЦ Північного регіону, полковник м/с;
Клапчук Ю.В. – старший ординатор травматологічного відділення ВМКЦ Північного регіону, кандидат мед. наук, підполковник м/с;
Лазаренко Ю.В. – начальник травматологічного відділення ВМКЦ Центрального регіону, кандидат мед. наук, підполковник м/с;
Шипунов В.Г. – старший ординатор травматологічного відділення НВМКЦ «ГВКГ», кандидат мед. наук, підполковник м/с;
Лакша А.А. – ординатор травматологічного відділення НВМКЦ «ГВКГ», кандидат мед. наук, майор м/с;
Цівина С.А. – начальник травматологічного відділення НВМКЦ «ГВКГ», полковник м/с;
Лось Д.В. – начальник клініки пошкоджень ВМКЦ Західного регіону, полковник м/с;
Беспаленко А.А. – начальник ендоскопічного кабінету відділення травматології ВМКЦ ППОС, підполковник м/с;
Будник О.Д. – ординатор травматологічного відділення НВМКЦ «ГВКГ», підполковник м/с;
Фомін О.О. – начальник клініки пошкоджень ВМКЦ Центрального регіону, підполковник м/с;
Мурадян К.Р. – ординатор відділення абдомінальної та пластичної хірургії ВМКЦ Південного регіону, капітан м/с;
Афанасьєв О.М. – завідувач травматологічного відділення Маріупольської ЛШМД;
Вакулич М.В. – клінічний ординатор кафедри травматології та ортопедії НМУ ім. О.О.Богомольця;
Пономарьова І.М. – заступник головного лікаря Маріупольської ЛШМД з медичної частини.

РЕЦЕНЗЕНТИ

професор кафедри хірургії, анестезіології та інтенсивної терапії післядипломної освіти Національного медичного університету імені О.О. Богомольця, д-р мед. наук, професор **Рушай А.К.**;
завідувач кафедри травматології та ортопедії Львівського національного медичного університету імені Данила Галицького, д-р мед. наук, професор **Трутяк І.Р.**

Затверджено рішенням вченої ради ДУ «Інститут травматології та ортопедії НАМН України», протокол №12 від «24» вересня 2019 року

ISBN 978-966-502-622-8

УДК 616.717.4/.6+[616.718.4/.6]-001.5/089.881

©Колектив авторів, 2020

ЗМІСТ

ПЕРЕДМОВА 6

ВСТУП 9

ГЛАВА І. **БОЙОВА ТРАВМА КІНЦІВОК** 11
(частота, структура, класифікація)

1.1. Частота та структура бойової травми кінцівок 11

1.2. Класифікація бойової травми кінцівок 11

ГЛАВА ІІ. **РАНОВА БАЛІСТИКА** 18

2.1. Ранова балістика, механізм формування вогнепальної рани 18

2.2. Механогенез та особливості ушкоджуючої дії високо кінетичних снарядів, що ранять, на тканини кінцівки 22

2.3. Механогенез та особливості мінно-вибухових травм 43

2.4. Засоби захисту кінцівок військовослужбовців 53

ГЛАВА ІІІ. **ОРГАНІЗАЦІЯ НАДАННЯ ТРАВМАТОЛОГІЧНОЇ ДОПОМОГИ НА РІВНЯХ МЕДИЧНОГО ЗАБЕЗПЕЧЕННЯ** 57

3.1. Основні напрямки удосконалення організації надання хірургічної допомоги пораненим 57

3.2. Організація надання травматологічної допомоги пораненим з ушкодженнями кінцівок на рівнях медичного забезпечення при проведенні АТО/ООС 59

ГЛАВА IV. **НАДАННЯ ДОПОМОГИ ПОРАНЕНИМ З БОЙОВОЮ ТРАВМОЮ КІНЦІВОК НА ПЕРШОМУ РІВНІ МЕДИЧНОГО ЗАБЕЗПЕЧЕННЯ** 64

4.1. Сучасні методи тимчасової зупинки зовнішньої кровотечі 67

4.2. Особливості проведення транспортної іммобілізації 70

ГЛАВА V. **НАДАННЯ ХІРУРГІЧНОЇ ДОПОМОГИ ПОРАНЕНИМ З БОЙОВОЮ ТРАВМОЮ КІНЦІВОК НА ДРУГОМУ РІВНІ МЕДИЧНОГО ЗАБЕЗПЕЧЕННЯ** 74

5.1. Особливості проведення первинної хірургічної обробки рани 75

5.2. Методика накладання стержневого апарата зовнішньої фіксації на другому рівні медичного забезпечення 78

5.3. Біомеханічне обгрунтування використання зовнішньої фіксації вогнепальних переломів довгих кісток на рівнях медичного забезпечення 81
5.4. Тактика «damage control surgery» при бойовій травмі кінцівок 89
5.5. Принципи надання хірургічної допомоги пораненим з мінно-вибуховими травмами 94
ГЛАВА VI. **НАДАННЯ СПЕЦІАЛІЗОВАНОЇ ТРАВМАТОЛОГІЧНОЇ ДОПОМОГИ ПОРАНЕНИМ З БОЙОВОЮ ТРАВМОЮ КІНЦІВОК НА ТРЕТЬОМУ РІВНІ МЕДИЧНОГО ЗАБЕЗПЕЧЕННЯ** 97
6.1. Принципи повторної хірургічної обробки вогнепальних ран «second look» на третьому рівні медичного забезпечення 97
6.2. Компартмент-синдром 98
6.3. Використання сучасних методик механотрансдукції при хірургічних обробках вогнепальних ран 112
6.4. Видалення осколків за допомогою неодимових магнитів та під контролем ультразвукової діагностики 117
ГЛАВА VII. **СПЕЦІАЛІЗОВАНЕ ТРАВМАТОЛОГІЧНЕ ЛІКУВАННЯ ПОРАНЕНИХ З УШКОДЖЕННЯМИ КІНЦІВОК НА ЧЕТВЕРТОМУ РІВНІ МЕДИЧНОГО ЗАБЕЗПЕЧЕННЯ** 127
7.1. Хірургічна технологія заміни методу фіксації при лікуванні поранених з вогнепальними переломами довгих кісток 127
7.2. Особливості хірургічної тактики при вогнепальних поліструктурних пошкодженнях кінцівок 136
7.3. Лікування поранених з ампутацією внаслідок бойової травми кінцівок 152
7.4. Інфекційні ускладнення бойової травми кінцівок 164
ПРИКІНЦЕВІ ПОЛОЖЕННЯ 175
ДОДАТОК 177
СПИСОК ЛІТЕРАТУРНИХ ДЖЕРЕЛ 182

ВСТУП

В умовах проведення Антитерористичної операції / Операції об'єднаних сил (АТО/ООС) на сході України надання медичної допомоги, лікування та реабілітація поранених із застосуванням сучасних технологій є одним із пріоритетів держави. Важливим напрямком розвитку Збройних Сил України є перехід всіх ключових функцій сил оборони до стандартів НАТО, в тому числі й військової медицини.

Аналіз структури санітарних втрат хірургічного профілю у повномасштабних війнах та збройних конфліктах свідчить про переважання вогнепальних поранень кінцівок серед пошкоджень інших видів локалізації: 54-70%, при цьому переломи кісток зустрічаються у 35-40%. Травматичний шок (ТШ) розвивається у 8-10% постраждалих. У третини поранених з вогнепальними переломами кісток кінцівок спостерігаються поєднані пошкодження інших анатомо-функціональних ділянок.

В останні десятиліття спостерігається бурхливий прогрес в розробці більш досконалих видів стрілецької зброї та боєприпасів вибухової дії. Прийняття цих засобів ураження живої сили на озброєння у більшості армій обумовило значне зростання тяжкості бойової травми кінцівок, збільшило частоту та об'єм множинних та поєднаних пошкоджень.

В умовах збройного конфлікту можливі пошкодження, не пов'язані з бойовими діями, що виникають у результаті необережного поводження зі зброєю і військовою технікою, внаслідок побутових травм та дорожньо-транспортних пригод. На основі історичного аналізу вдалося встановити, що серед санітарних втрат хірургічного профілю питома вага небойової травми склала: за роки Другої світової війни – 3%; під час бойових дій в Афганістані – 37,2%; при операціях в Чеченській республіці – 18,1%. Серед вогнепальних переломів переважають переломи кісток гомілки (42,1%), рідше спостерігаються переломи стегнової та плечової кісток (23,8% та 22,3% відповідно); переломи кісток передпліччя складають 11,8%. На всіх сегментах домінують діафізарні переломи, а внутрішньосуглобові переломи виявляються в 17,1% постраждалих. Серед 76,4% вогнепальних переломів, отриманих при пораненнях сучасними видами зброї, 35,1% мають уламковий характер, а 41,3% – розтрощений характер. Первинні дефекти кісток були зареєстровані у 7,1% постраждалих, із них у 79,3% були дефекти довгих кісток понад 3 см.

В структурі бойової травми кінцівок легкопоранені становлять понад 70%. Висока кількість повернення до строю цієї категорії поранених є причиною великої уваги до неї як до резерву поповнення особового складу Збройних Сил України.

В нашій країні початок АТО/ООС став потужним поштовхом до розвитку нових наукових напрямків та їх реалізації з метою покращення надання травматологічної допомоги пораненим з метою їх швидкого повернення до лав Збройних Сил України.

В монографії привертає увагу існуюча проблема надання травматологічної допомоги пораненим з тяжкими пошкодженнями кінцівок у ракурсі впровадження системи медичного забезпечення, що включає патогенетично обгрунтоване етапне лікування на основі впровадження сучасних медичних технологій. У відповідності до програми розвитку Збройних Сил до 2020 року створено систему медичного забезпечення, яка надає можливість відбудувати вертикаль рівнів від медичної евакуації до отримання необхідного обсягу лікувально-діагностичних та реабілітаційних заходів. Досвід військових медиків з проблеми лікування поранених з пошкодженнями кінцівок обговорений на багатьох науково-практичних конгресах, з'їздах, конференціях, форумах та став основою для написання цієї наукової праці. За останні роки захищено 4 докторських та 4 кандидатських дисертацій щодо бойової травми кінцівок, опубліковано 127 наукових робіт, 13 патентів, 6 методичних рекомендацій, 2 підручника і вказівки з воєнно-польової хірургії. Продовжується розробка нових наукових напрямків, які будуть застосовуватися заради збереження життя та здоров'я військовослужбовців.

ГЛАВА І

БОЙОВА ТРАВМА КІНЦІВОК
(частота, структура, класифікація)

1.1. Частота та структура бойової травми кінцівок

Аналіз джерел наукової інформації при проведенні АТО/ООС показав, що в структурі санітарних втрат хірургічного профілю поранені з ушкодженнями кінцівок становлять 56,7%. Клінічно-епідеміологічними та клінічно-анатомічними дослідженнями доведено, що поранені з осколковими ушкодженнями кінцівок становлять 80,4%, з кульовими – 13,1%, з мінно-вибуховими – 2,2% та з вибуховими травмами – 4,3%. Осколкові поранення кінцівок у 70,6% є сліпими, ізольованого або множинного характеру. Кульові поранення у 75,8% є наскрізними, ізольованого характеру. При мінно-вибухових пораненнях у 77,5% спостерігаються відриви кінцівок множинного або поєднаного характеру.

Частота вогнепальних поранень кінцівок, що супроводжуються переломами кісток, становить до 35-40% випадків. Під час аналізу санітарних втрат у сучасних збройних конфліктах прослідковуються ознаки щодо незмінного рівня пропорції пошкоджень кінцівок у структурі всіх поранень. Серед вогнепальних переломів переважно діагностуються переломи кісток гомілки (до 40%). В структурі скелетної травми також переважають переломи стегнової і плечової кісток (20% на кожний сегмент кінцівки) та переломи кісток передпліччя (до 10%). Аналіз літературних джерел показує, що на всіх сегментах кісток превалюють діафізарні переломи, а внутрішньосуглобові переломи діагностуються у 15% випадків. Аналіз літературних джерел свідчить також про високу пропорцію вогнепальних переломів внаслідок дії високоенергетичної зброї (до 70% випадків). Майже 40% вогнепальних переломів виникають внаслідок осколкового ураження, з них до 40% характеризуються роздробленням кісток. У 5% поранених військовослужбовців діагностуються первинні дефекти кісток, із них переважна більшість дефектів перевищує 3 см.

1.2. Класифікація бойової травми кінцівок

На основі проведення аналізу існуючих класифікацій бойових травм кінцівок ми запропонували наступну (табл. 1).

Таблиця 1

Класифікація бойової травми кінцівок

<table>
<tr><th colspan="8">За видом снаряда, що ранить</th></tr>
<tr><td colspan="2">Кульові</td><td colspan="2">Осколкові</td><td colspan="2">Мінно-вибухові поранення</td><td colspan="2">Вибухові травми</td></tr>
<tr><th colspan="8">За характером поранення</th></tr>
<tr><td colspan="2">Наскрізні</td><td colspan="4">Сліпі</td><td colspan="2">Дотичні</td></tr>
<tr><th colspan="8">За кількістю уражених систем та видом пошкодження</th></tr>
<tr><td rowspan="2">Ізольовані</td><td colspan="4">Множинні
1) Ураження 2-х сегментів
а) Ураження верхніх кінцівок (іпсі/бі/контрлатеральні)
б) Ураження нижніх кінцівок (іпсі/бі/контрлатеральні)
в) верхньої та нижньої кінцівок (іпсілатеральні/контрлатеральні)
2) Ураження 3-х та більше сегментів</td><td rowspan="2">Комбіновані</td><td rowspan="2">Поєднані</td></tr>
<tr></tr>
<tr><th colspan="8">За видом перелому</th></tr>
<tr><td colspan="2">Крайові</td><td colspan="2">Дірчасті</td><td colspan="2">Великоуламкові</td><td colspan="2">Дрібноуламкові</td></tr>
<tr><th colspan="8">За ураженим сегментом</th></tr>
<tr><td>Плече</td><td colspan="2">Передпліччя</td><td colspan="2">Кисть</td><td>Стегно</td><td>Гомілка</td><td>Стопа</td></tr>
<tr><th colspan="8">За локалізацією перелому</th></tr>
<tr><td>Діафізарні</td><td colspan="2">Епіфізарні</td><td colspan="2">Метафізарні</td><td colspan="3">Епіметафізарні</td></tr>
<tr><th colspan="8">За відношенням до порожнини суглоба</th></tr>
<tr><td colspan="6">Проникаючі</td><td colspan="2">Непроникаючі</td></tr>
<tr><td colspan="2">Без пошкодження суглобової поверхні</td><td colspan="2">З пошкодженням суглобової поверхні без дефекту</td><td colspan="2">З пошкодженням суглобової поверхні з дефектом</td><td colspan="2"></td></tr>
<tr><th colspan="8">За супутнім ураженням</th></tr>
<tr><td colspan="4">Магістральних судин</td><td colspan="4">Нервів</td></tr>
<tr><th colspan="8">За наявністю дефектів</th></tr>
<tr><td colspan="4">М’яких тканин</td><td colspan="4">Кісткової тканини, дефект</td></tr>
<tr><td>Шкіра</td><td>М’язи</td><td>Фасції</td><td>Сухожилля</td><td>До 3 см</td><td>3-6 см</td><td colspan="2">Більше 6 см</td></tr>
<tr><th colspan="8">За ступенем компартмент-синдрому</th></tr>
<tr><td colspan="2">Легкий</td><td colspan="3">Середній</td><td colspan="3">Тяжкий</td></tr>
<tr><th colspan="8">Гостра ішемія</th></tr>
<tr><td colspan="5">Декомпенсована</td><td colspan="3">Незворотня</td></tr>
</table>

Відповідно до запропонованої нами класифікації бойові травми кінцівок розподіляються: **«За видом снаряда, що ранить»** – на кульові, осколкові, мінно-вибухові поранення та вибухові травми.

До кульових поранень (рис. 1) належать ті, що викликані ручною вогнепальною зброєю; до осколкових поранень – безпосереднє поранення уламками вибухової вогнепальної зброї.

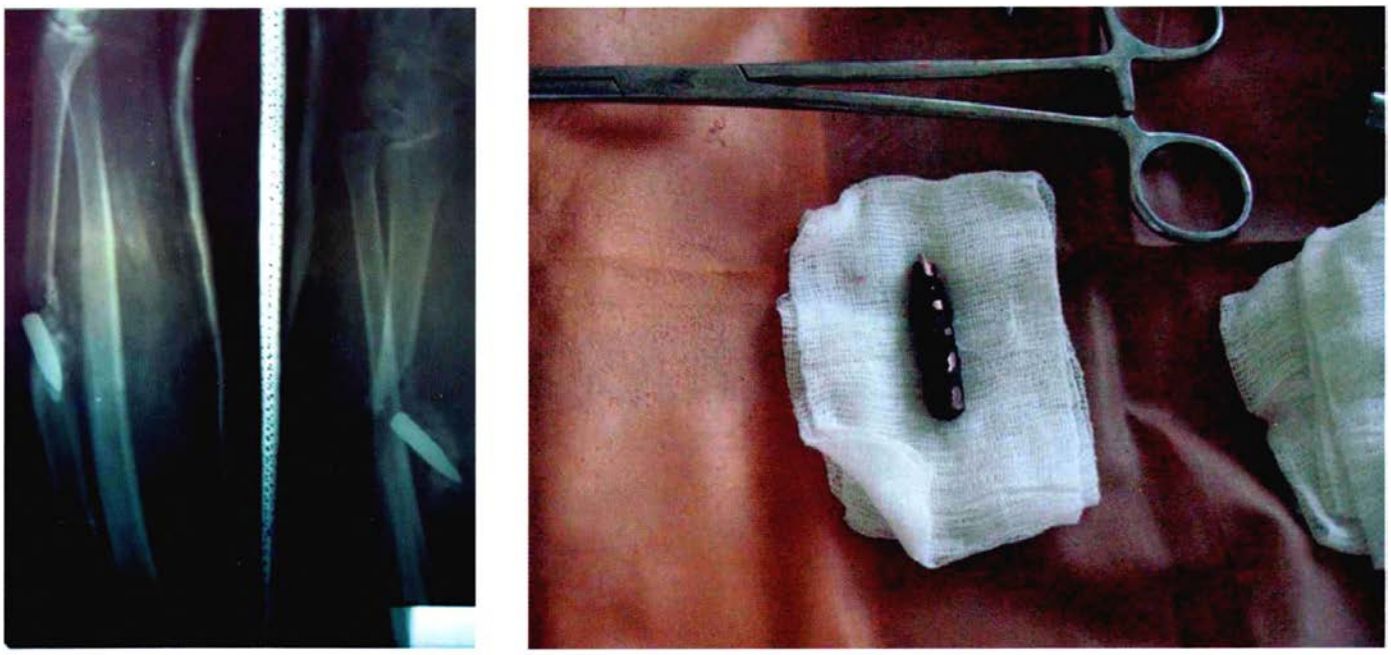

а *б*

Рис. 1. **Сліпе кульове поранення правого передпліччя з вогнепальним переломом променевої кістки: *а* – рентгенограми після поранення, *б* – куля після видалення із рани під час первинної хірургічної обробки (власні спостереження)**

До вибухових травм належать закриті високоенергетичні пошкодження внаслідок дії вибухової хвилі або екранованої дії вибуху (наприклад, при наїзді бойової машини піхоти на міну, і, як наслідок, травма елементами машини, що прискорені енергією вибухової хвилі).

До мінно-вибухових поранень віднесено пошкодження внаслідок безпосереднього впливу вибухового фактора (наступлення на міну або пряме попадання вибухового снаряда) (рис. 2).

«За характером поранення» бойові травми кінцівок розподіляються на наскрізні поранення – за наявності вхідного та вихідного отворів (рис. 3), сліпі – за наявністю вхідного отвору і стороннього тіла та дотичні – за наявністю лише вогнепального крайового пошкодження м'яких тканин.

Рис. 2. **Мінно-вибухове поранення. Відрив правої нижньої кінцівки на рівні середньої третини гомілки (власні спостереження)**

Рис. 3. **Зовнішній вигляд наскрізного кульового поранення правої стопи (власні спостереження)**

«За кількістю уражених анатомо-функціональних ділянок та видом пошкодження». Ізольовані пошкодження – при ураженні лише одного сегмента анатомо-функціональної ділянки «кінцівки» однотипним уражаючим фактором. Множинні – при ураженні двох та більше сегментів кінцівок. Окремо виділені ураження двох та більше сегментів (переважна більшість множинних травм саме двох сегментів кінцівок). Іпсілатеральні – ураження кінцівки/кінцівок з одного боку, тобто, лише правих або лише лівих (наприклад, пошкодження правого стегна та гомілки; правого передпліччя та правого стегна). Білатеральні – ураження двох аналогічних сегментів правої

та лівої кінцівок (наприклад, пошкодження обох стегон). Контрлатеральні – перехресне ураження кінцівок (наприклад, пошкодження правого плеча та лівого передпліччя; одного сегмента правої верхньої кінцівки та одного сегмента лівої нижньої). Поєднані – при ураженні кінцівок та інших анатомо-функціональних ділянок одним типом уражаючого фактора. Комбіновані – при ураженні кінцівок різними уражаючими факторами (механічні, термічні, радіаційні, хімічні) (наприклад, термічний опік з переломом стегнової кістки).

«За видом перелому». Крайовий перелом – перелом, що характеризується незначним дефектом без порушення цілісності кістки та зазвичай не порушує опороспроможність кінцівки. Дірчастий перелом – перелом з утворенням у кістці дефекту округлої або багатокутної форми. Великоуламкові переломи – з наявністю двох і більше кісткових уламків великих розмірів; характеризуються тим, що великі кісткові уламки зазвичай добре з'єднані з м'якими тканинами, мають відносно краще кровопостачання, ніж дрібні уламки (при дрібноуламкових переломах) (рис. 4).

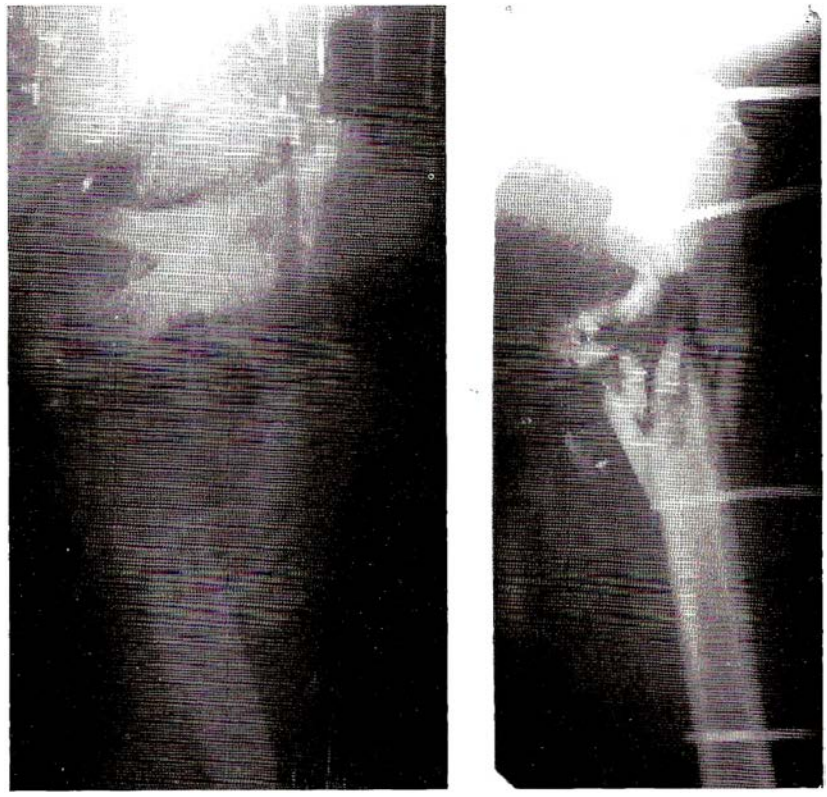

а *б*

Рис. 4. **Рентгенограми вогнепального багатоуламкового перелому лівої стегнової кістки типу 32 C_3 за класифікацією АО: *а* – після поранення, *б* – після стабілізації в стержневому АЗФ (власні спостереження)**

При первинних та повторних хірургічних обробках дрібні кісткові уламки, що не з'єднані з м'якими тканинами, видаляються.

«За ураженим сегментом кінцівки» – залежно від ураження відповідного сегмента кінцівки: плече, передпліччя, кисть, стегно, гомілка, стопа.

«За локалізацією перелому» – діафізарні, епіфізарні, метафізарні та епіметафізарні, залежно від ураження відповідного сегмента кістки.

«За відношенням до порожнини суглоба» – при ураженні суглоба розрізняються проникаючі та непроникаючі. Проникаючі, в свою чергу, бувають без пошкодження суглобової поверхні та з її пошкодженням з/без формуванням дефекту (рис. 5, рис. 6).

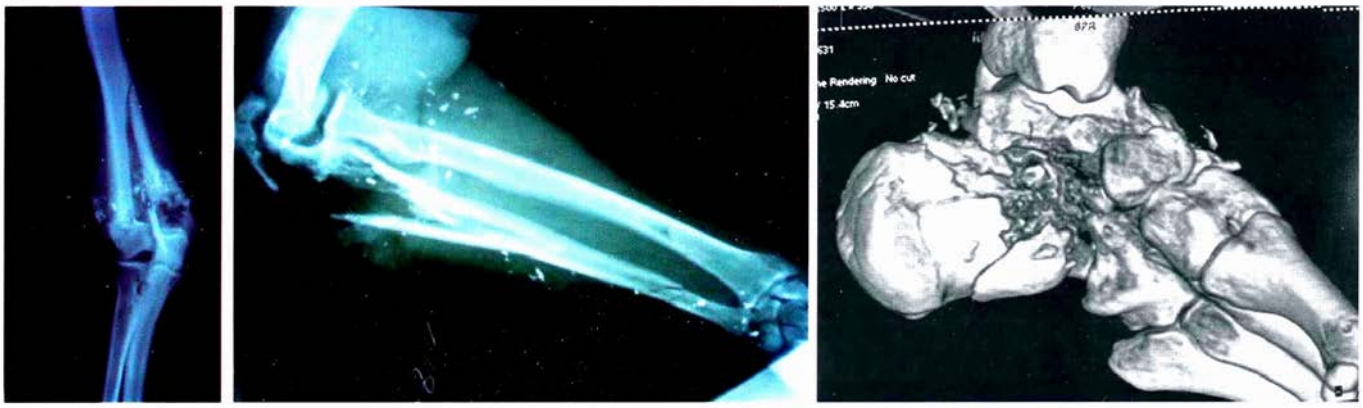

а *б* *в*

Рис. 5. **Вогнепальні осколкові внутрішньосуглобові переломи кісток кінцівок: *а* – дистального епіметафізу плечової кістки, *б* – проксимального епіметафіза ліктьової кістки, *в* – п'яткової кістки (власні спостереження)**

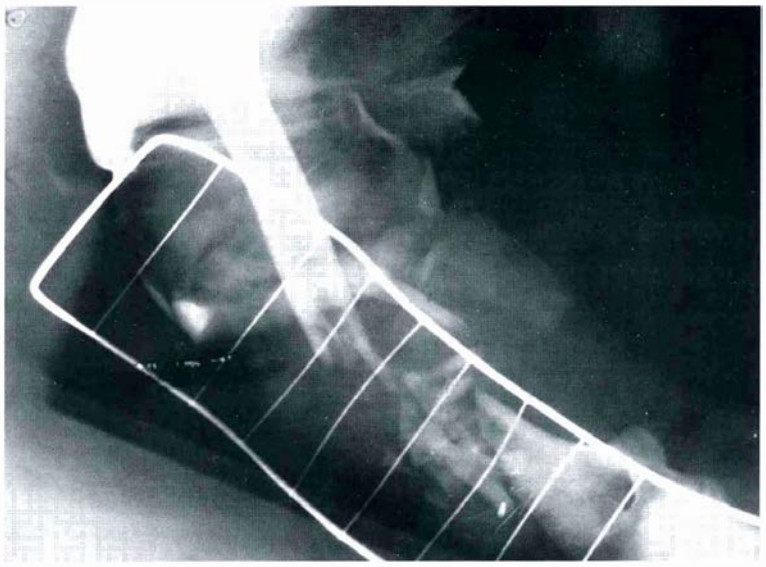

Рис. 6. **Рентгенограма пораненого В. Осколкове наскрізне поранення правого плеча. Вогнепальний перелом правої плечової кістки з дефектом в середній третині 7 см (власні спостереження)**

«За супутнім ураженням» – поліструктурні поранення становлять 47,9% серед усіх полісегментарних пошкоджень кінцівок; розрізняють супутні ураження магістральних артерій/вен та нервів.

«За наявністю дефектів» – залежно від наявності дефекту м'яких тканин та кісткової тканини. При діагностиці та лікуванні дефектів кісткової тканини розрізняють дефекти до 3 см, 3-6 см та понад 6 см.

«За ступенем компартмент-синдрому» – клінічна та інструментальна діагностика дозволяє встановити ступінь компартмент-синдрому. Легкий ступінь – дистальний сегмент кінцівки теплий на дотик, пульс на магістральних артеріях збережений. Рівень підфасціального тиску – на 40 мм. рт. ст. нижче діастолічного. Середній ступінь – температура шкіри ураженої кінцівки менше, ніж здорової. Спостерігається гіперстезія або анестезія пальців кінцівки. Пульс ослаблений. Підфасціальний тиск дорівнює діастолічному. Тяжкий ступінь – пульс на магістральних артеріях відсутній. Анестезія пальців. Рівень підфасціального тиску вище діастолічного (рис. 7).

632.937

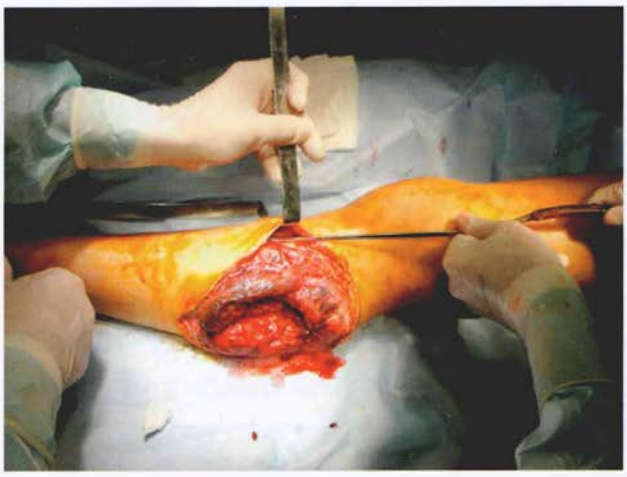

а

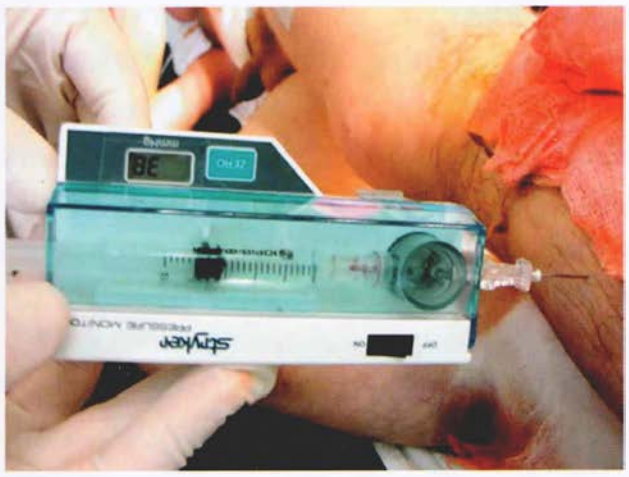

б

Рис. 7. **Компартмент-синдром лівої гомілки тяжкого ступеня: а – фасціотомія за допомогою фасціотома, б – вимірювання субфасціального тиску за Whitesides (власні спостереження)**

«Гостра ішемія» розподіляється залежно від компенсації змін кровообігу у пошкодженій кінцівці. Розрізняють компенсовану та декомпенсовану (зворотню і незворотню) гостру ішемію (рис. 8).

Етіологічними факторами гострої ішемії є емболія, первинний та вторинний тромбоз, стан гіперкоагуляції, синдром стиснення.

Рис. 8. **Зовнішній вигляд лівої нижньої кінцівки. Декомпенсована незворотня ішемія (власні спостереження)**

НАЦІОНАЛЬНА 3
НАУКОВА МЕДИЧНА
БІБЛІОТЕКА УКРАЇНИ
01033, м.Київ, вул.Л.Толстого, 7