

1674

de  
vrat.  
mal.  
de

C. 439.

61 (09)

0-17





Загальні та окремі  
спостереження та  
історії, вибрані із  
книги У. Гарвея  
«Про походження тварин».  
1674

76249

9

# OBSERVATIONES

ET

## HISTORIÆ

Omnes & singulæ è GUILJELMI  
HARVEI libello *De Generatione  
Animalium* excerptæ, & in accu-  
ratissimum ordinem redactæ.

*Item*

WILHELMI LANGLY

De Generatione Animalium Obser-  
vationes quædam.

*Accedunt*

Ovi sæcundi singulis ab incuba-  
tione diebus factæ Inspectiones;

UT ET

64237  
Observationum Anatomico-Med.

Decades quatuor; denique

*Cadavera Balsamo condiendi modus.*

STUDIO

JUSTI SCHRADERI,

M. D.

AMSTELÆ

Typis ABRAHAMI W.

Anno 1674.



## WILHELMI LANGLY

*Observationes quædam de Generatione Animalium.*

## C A P. I.

*Ovi gallinacei singulis ab incubatione diebus factæ Inspectiones.*

A N N O . C I D I O C L V .

Die I.

**H**Oris viginti quatuor ab incubatione, vitellus ad membranam internam ovi ascendit, & quia obtusum cacumen fit valdè planum, albumen inferiorem partem occupare cogitur, idèdque in acutiori parte ovi totum ferè continetur.

Solertissimus Harvéus affirmavit, vitellum versus obtusum ovi cacumen assurgere, ejusque partem mediam, cui macula infixæ est, attolli, & membranæ cavitatem ambienti applicari. Verùm si, quemadmodum diligentem exploratorem decet, ovum eo situ, quo gallinæ subjacet, tenuisset, atque fractâ testâ inspexisset, procul dubio vitellum non cacumen, sed su-

pre-

I. 107





Fig. I.



137.  
 premam ovi partem versus ascendere vidisset.

Cicatricula ovi jam in medio clarescit, ubi punctum saliens primum se prodit, & circumducitur circulis tribus aut quatuor luteis, instar ceræ liquefactæ, quos præterea albi aliquot ambiunt, aded ut hæc jam sexies ad minimum excedat magnitudinem cicatriculæ antè incubationem.

Respice Fig. 1. in quâ

- a. est Cicatricula.
- b. Lympha transparentis.
- c. d. e. Circuli antè incubationem minime conspicui.
- f. f. Vitellus.
- g. g. g. g. Albumen.
- h. h. h. Testa ovi fracta, ut interiora in conspectum venirent.
- i. Obtusum ovi cacumen.
- k. Acutum ovi cacumen.

Die. II. Quæ primo die annotata sunt, eodem ferè modo manent, præterquam quod cicatricula jam valdè sit extensa, & circuli oblitterati, qui immediatè illam ambiunt, & mutati in substantiam flavam vitellinam æqualem, quam aliquot albi circuli in circumferentiâ ambiunt, in quorum centro initium colliquamenti clarescit, & simbriâ, aut limbo candido clauditur.

Horâ quadragesimâ primâ ab incubatio-

ne

ne inveni cicatriculam colliquamento plenam, & vitellum ceræ liquefactæ instar, cui quasi nubeculæ albæ instratæ videbantur, quæ nubeculæ à reliquo vitello circulo albo discernebantur.

Horis deinde quatuor denuò aperto ovo, inveni circulum rubrum cicatriculam ambientem, neque ulla deinde sex horis mutatio sensibilis apparuit.

Inveni horâ quadragesimâ septimâ venam circularem sine puncto saliente, sed manifestò dignoscebatur, prædictam venam velut è profundo colliquamenti emergere.

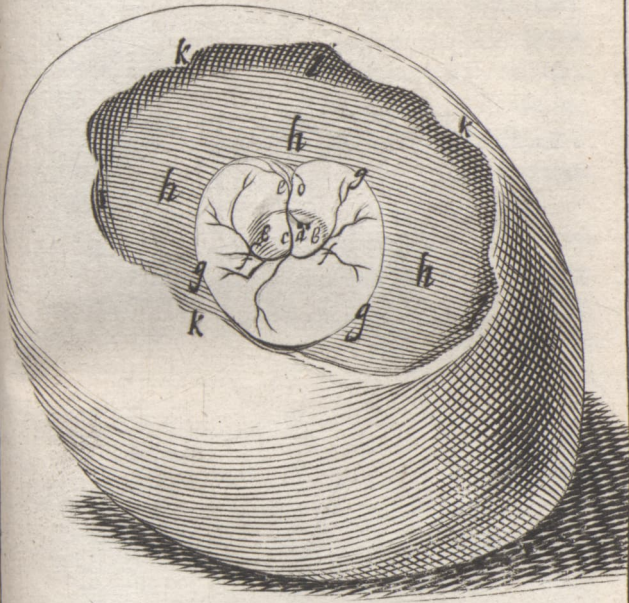
Secundo die cum dimidio mihi apparuere duo puncta salientia cum multis venis per membranam extensis, & in ejus circumferentiâ terminantibus.


*Vide Fig. I L. quæ monstrat in*

- a.* Puncta salientia.
- b. b.* Colliquamentum propriâ foveâ in vitello contentum.
- c.* Arteriam aortam.
- d.* Truncum venæ circularis ex colliquamento emergentem.
- e.* Ramulos è trunco venæ circularis in eandem desinentes.
- f. f.* Vasa umbilicalia per vitellum distributa.
- g. g. g.* Venam circularem.
- h. h. h.* Vitellum.
- i. i. i.* Albumen.
- k. k. k.* Testæ effractæ fimbriam.

*Die*

Fig. II.





*Die III.* Jam circuli illi, qui cicatriculam ambiabant, disparuere, & nil nisi membrana tenuis aliquot venis pertexta apparebat, sub quâ in tenui liquore continebantur puncta salientia.

Duobus diebus cum tribus horis apparet mediâ ætate punctum saliens, nondum rubrum, sed flavum, ad rubedinem tendens, huic adjacent duo venarum trunci, quorum unus puncto continuatur, & deinde invicem communicant propè punctum, adeò ut in circulum ab ipso vitæ exordio sanguinem pelli, hinc probetur.

Hoc tempore est annotandum, ipsam cicatriculam ejusdem magnitudinis, cujus erat ante incubationem, videri, neque punctum saliens in illâ, neque ex illâ pululare, cum aliquando illi sit à latere, aliquando infra detrusa conspiciatur.

In colliquamenti medio apparet hoc punctum, à quo duo trunci rectâ feruntur ad colliquamenti circumferentiam, unde cum ulterius pergere non possint, in circulum flectuntur; quin etiam unus truncus altero inferior est. Horum ego truncorum unum venam cavam esse, alterum arteriam aortam, auguror; nam vasa umbilicalia ab utroque latere propè punctum saliens oriuntur.

Nubecula initio hujus diei perfectior conspicitur, & venæ arteriæque distinguuntur ex eo, quod abscisso uno truncorum

corum à latere puncti salientis ortorum, sanguis nondum ruber effluat ab arteriâ, cum illi comes vena, quamvis quoque abscissa, nihil emittat; hoc ut appareat, uterque ramus acu aut tenui instrumento nunquam elevandus.

Horâ quinquagesimâ primâ ab incubatione observavi in genere circulum, in quo omnes venæ secundinarum terminantur, magis magisque extendi, eo modo, quo solent naturaliter omnia corpora à centro recedere in circulari motu.

Præter illa, quæ antè tertio die observavimus, notandum, venas vitelli extendi ad dilatationem venæ circularis, atque aliam jam conspici, quæ heri nondum conspiciebatur, quæque inter duas alias oritur, & se versus venam circularem extendit, atque illi appropinquans emittit laterales multas; attentè insuper attendenti apparebit una vena aliâ pallidior, unde forsitan licet statuere, pallidam esse venam, quæ colliquamentum sanguini mistum versus punctum saliens defert, aliam arteriam; hoc deinde quarto & quinto die insituta inspectio confirmavit.

Circuli cicatriculam ambientes horâ sexagesimâ primâ non amplius conspiciuntur, neque nubeculæ intra illam contentæ.

Duo initia venæ circularis, quæ quadragesimâ septimâ horâ perspicuè discernun-

nuntur disjuncta, horâ sexagesimâ primâ concurrunt, & quasi uniuntur.

Duobus diebus cum septendecim horis jam non unum punctum, sed tria apparent, ordine pulsantia, adeò ut ab uno incipiat, & quasi mediâ viâ pergat ad alia, idque celerrimè; nam quemadmodum in juvenili corpore plethorico, si sanguinem venarum digitos versus deprimas, in instanti refluentem, demto obstaculo, vides, ita hæc puncta suum motum perficiunt.

Circulus ille, qui vasa umbilicalia ambit, obliterari incipit, neque venarum color est ruber, sed ex rubro pallidus; puncta tamen salientia jam perfectè rubra apparent, & septendecim horis ab hesternâ inspectione vasa umbilicalia & ramulis & extensione in longum valdè aucta sunt, quæque à latere punctorum emergunt, duplicia esse apparet, sibi invicem incumbentia, quemadmodum solent venæ & arteriæ umbilicales; præter has jam duæ aliæ venæ, nempe supra & infra puncta salientia notantur, & nebula futuri corporis initium duobus truncis jam adhæret duabus extremitatibus, quarum in medio crassior; jamque colliquamentum non tam clarum quàm hesternò die apparet, & cicatrix, quæ à latere & punctis profundior præcedenti inspectione conspiciebatur, non videtur; neque ulla vasa ad albumen sese  
exten-

extendunt, sed in membranâ vitelli hærent, cum illâ enim ab ovo separantur, & evacuato vitello illæsa huic membranæ inhærent: adeò, ut hic dubitare cogar, an pullus ex albumine fiat, cum & colliquamentum, & puncta salientia, & venæ, atque corporis rudimentum extent, priusquam vena aliqua ad albumen pertingat.

Tertio die cum dimidio, puncta tria salientia notabantur, cui arteria accumbebat, postquam materia alba & clara sita erat, futuræ spinæ primordium, cujus una extremitas alterâ crassior erat, & tribus vesicis distinguebatur, quarum maxima erat cerebellum, media cerebrum, & minima oculus, cujus nigredo sese manifestare incipiebat; altera extremitas in acutum desinebat, & erat cauda.

A tribus punctis pulsantibus quatuor venarum trunci exhibant, quorum duo aliis multò majores erant; his abscissis fluebat sanguis, sed utrum venæ, an arteriæ essent, discernere erat impossibile, quoniam nec imperus, nec pulsus dignoscebatur.

Vas, quod spinali medullæ substermi diximus, arteria erat, extracto enim pullo ultra dimidiam horam pulsantem vidimus, adeò ut mutuo quasi nutu inter illam atque puncta salientia per vices pulsaretur; & quò magis quieti, aut morti appropinquabant, eò magis illorum color purpureus evanescebat, nullâ tamen sanguinis guttulâ pereunte aut effluente. Quæ


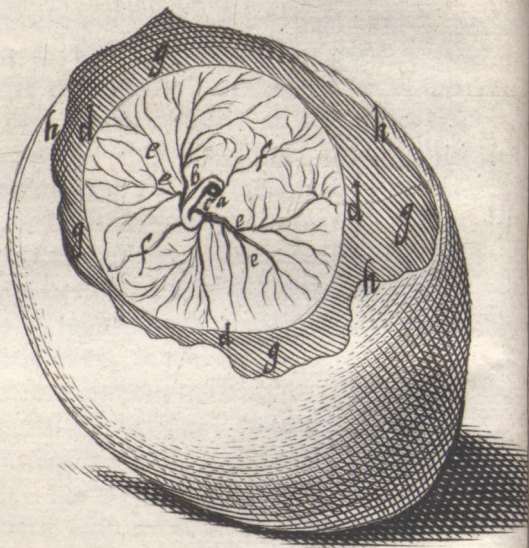


Fig. III.



Quæ dicta sunt, aliquo modo exprimit  
*Fig. III.* trium dierum, five 72 horarum,  
 exhibens in

- a. Puncta salientia.
- b. Arteriam magnam, cui nubecula (spinalis medullæ exordium) adjacet.
- c. Venam cavam, illâ parte tantum conspicuam propter puncta salientia, & caudæ rudimentum illi incumbens.
- d. Venam circularem, in quam vasa umbilicalia multos ramulos mittunt, imprimis tamen Chorii vasa.
- e. e. Vasa umbilicalia vitelli.
- f. f. Vasa umbilicalia Chorii.
- g. g. g. Albumen.
- h. h. h. Testæ fractæ fimbriam.

In ovo tertio die aperto aliquando mihi videre contigit duas cicatriculas, quarum una erat in confinio venæ circularis.

In ovis infæcundis fermentatio præternaturalis fit, bullæ enim tertio die vitello incumbunt, quasi à conquassatione ortæ; idem observavi cum venâ circulari quasi è multis punctis factâ, sine vestigio cicatriculæ, aut puncti salientis.

Die IV. & V. jam præter puncta salientia, pulli primordia conspiciabantur, nempe cor cum auriculis, & arteria per dor-

dorsum decurrens appensa; cerebrum tribus vesiculis à cerebello separatum, & spinalis medulla, & oculi.

Quarto die cum dimidio præcedentia omnia conspectiora erant, sed quinto die cum dimidio pullus jam colliquamento innatabat, cujus membrana non rumpebatur, quamvis pullus cum illâ extra ovum tolleretur: jam cerebellum apparebat, & vesiculas tres cerebrum constituentes intelleximus mutari in dextram finistramque cerebri partem & os.

In spinali medullâ jam vertebræ distinguebantur; cor cum auriculis, sine remotione ullarum partium, foris conspiciebatur, jamque alarum & pedum primordia pullulabant, & confusa quædam viscerum rudimenta in abdomine dignoscebantur.

Confer IV. & V. Fig. priorem quatuor, posteriorem quinque dierum.

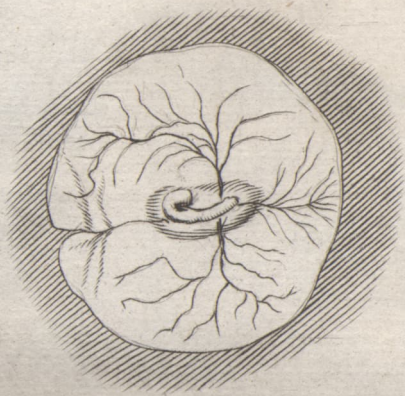
*Die VI.* Omnia distinctiora erant, & colliquamentum jam sibi foveam in vitello comparaverat, tam solidâ membranâ munitum, ut se à vitello separari sine rupturâ pateretur.


Albumen intra vitellum in acutum ovi angulum detrusum admodum viscosum apparet, interiorque ovi membrana nulli membranarum adhæret.

Ovi cavitas valdè ampliata.

Præter partes quarto die conspicuas, apparebant intestina, ventriculus, flavum he-

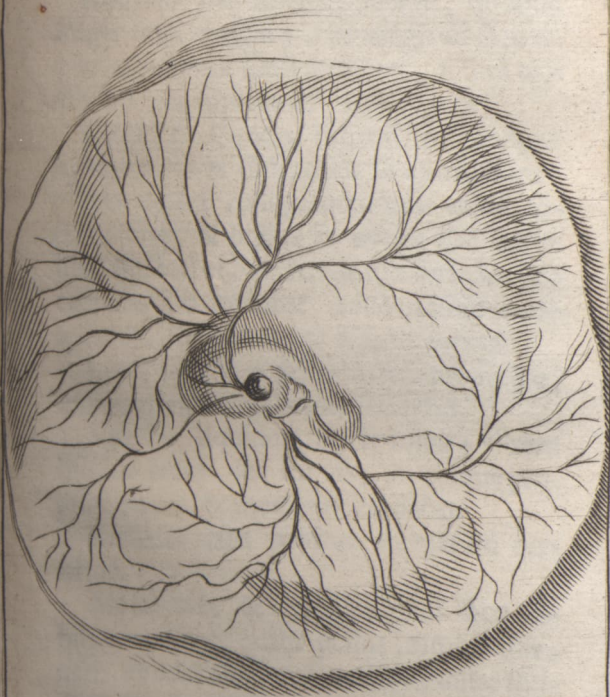
Fig. IV





*Fig. v.*

*pag. 144*





hepar, & oris fissura nondum rostro munita.

Lutea vasa nondum inveniuntur.

Rostrum jam formari incipit, quòque magis oculi crescunt, eò magis ad se invicem accedentes illud attollunt, fissurâ oris nihilominus apparente.

*Die VII.* Cuncta mirum in modum aucta clariùs & distinctiùs se exhibebant; præter cetera colliquamentum valdè auctum erat, & pullus in eo diu hac atque illac fluctuabat, & foveæ suæ formam pro corporis situ mutabat, adeò ut hinc innotesceret, foveam hanc à fætu formari.

Lutea vasa jam primùm sese prodidère, quibus multæ venulæ intextæ erant.

Vitellus liquidus, lactis instar; album spissius fiebat, sed minus; utrumque proprias venas & membranam habet.

Rostrum jam penitus formatum cernitur.

Membranæ & vitellus, nec non albumen; magis quàm pullus immutantur, nam vitellus albescens jam lactis instar fluidus est, & flavedo ejus, ceræ aut butyri liquefacti instar, illi innatat; albumen contra viscidius est, flavescitque adeò, ut album in vitellum, & vitellus in albuminis naturam propemodù degenerasse videatur.

Vitellus jam membranâ suâ post effusionem continetur, sed albumen nondum, & venæ flavescences jam primùm appa-

rent, quibus hinc inde rubedinis lituræ in-  
 spersæ sunt, instar minimarum venularum,  
 quæ majoribus truncis non adhærent.

Pullus interim colliquamento singulis  
 diebus increfcenti innatat, atque fortiter  
 calcitrat, omnibus jam partibus conspicuus,  
 adeò ut pedum digiti appareant.

Omnia jam viscera, quasi vitro inclusa  
 essent, sub membranâ delitescunt.

*Die VIII.* Omnia nunc magis magis-  
 que perficiuntur, & sterni exordium in-  
 star lineæ albæ se manifestat, cor hæctenus  
 extra conspicitur sub transparente mem-  
 branâ.

Membrana jam vitellum continet, sed  
 venæ nondum fundum ejus attingunt, ideò  
 que albicat eo loco.

Album adhuc in orbem effusum pro-  
 priâ membranâ excidit.

Vasa lutea jam augentur, & multipli-  
 cantur, albumenque apparet flavum.

Cerebrum coagulatum sese offert.

Palpebrarum initia conspiciuntur.

*Die IX.* Præter illa heri observata nihil  
 reperitur, nisi illud punctum viride circa  
 pylorum, nondum apparente bile in vesi-  
 culâ.

Jam fætus perfectus est, colliquamento  
 innatat: viscera vitalia adhuc obscure fo-  
 rās conspiciuntur, crassâ quasi nebulâ te-  
 cta, in cujus medio alba linea, futuri ossis  
 pectoralis initium, conspicitur.

Quæ

Quæ abdomine continentur, non nisi eo aperto conspici licet.

Membrana albuminis, quæ totum conceptum comprehendit, in acuto ovi cacumine tenera valdè est, adè ut, quamvis circumspèctè à communibus ovi membranis eam separet, rumpatur, ubi in orbem effundas.

A vitelli tunicâ jam vasa lutea in vitellum emittuntur, sed nondum contorta in fine, &, ubi albumen appropinquat, candicat & opaca visitur; vitellus huic tam arctè jungitur, ut sine laceratione invicem separari non possint. Color nec non consistentia eodem, quo septimo die, modo observantur.

Chalazæ supersunt.

*Die X.* Pullus jam plumarum primordia habet.

Oculi palpebris clauduntur.

Vitellus atque albumen suis membranis firmiter includuntur.

Vasa lutea multa conspiciuntur, cum venulis implicita.

Cor rubescit, ejusque venulæ conspiciuntur.

Vesicula felle turgida est.

Punctum viride pyloro accumbit.

Linea alba in medio pectoris jam musculis intecta est, & cor non nisi aperto pectore cernitur, adè ut jam omnia viscera locis propriis inclusa sint, præterquam quod intestina extra abdomen propendeant.

Arteria à venis nunc manifestè distinguitur, non tantùm pulsu, sed & colore, nam arteria magis, quàm vena, purpurea est: Clarissimè quoque cernuntur anastomoses, & venarum communicationes in vitelli membranâ, quam si eo loco, quo pullo proxima est, aut venæ implantantur, aperias, conjunctionem vitelli cum albmine mediante utriusque propriâ membranâ videbis, & chalazas in utriusque confinio.

Intorta illa vasâ lutea jam venulis accrescunt, adèd ut innumerabilia puncta rubra cum luteis mista dignoscere facile fit.

Vitellus, ceræ liquefactæ aut butyri instar, innatat liquori albo sive lacteo.

Pullus perfectus est, & palpebræ apparere incipiunt; nec non puncta nigra ex capite pullulant, plumarum initia.

Punctum viride apparet quoque.

Die XI. Oculi palpebris ferè integuntur.

Albumen valdè absimitur, sed chalazæ restant.

Viginti sex horis corculum impositum manui à calore quasi reviviscens denuò, quotiescunque libitum est, pulsat, sed primis octo aut decem horis non solùm auriculæ, sed & cor ipsum, ast postea tantùm auriculæ, ut plurimum ordinato motu à dextra incipiente, aliquando inverso ordine à sinistra incipiebat motus; sed sequenti die idem tentanti non successit,  
nisi

nisi quatuor aut quinque horis ab incisione, & deinde nunquam.

*Die XII.* Oculi jam clauduntur, & pullus hoc die molem præcedentis diei semel excedebat; aded augetur hoc tempore pullus; qui jam plumas propriis coloribus cognoscibiles habet.

*Die XIII.* Nihil animadversione dignum immutatur, & pullus jam singulis diebus magis, quàm decem primis diebus simul sumtis, augetur.

Vitelli fovea, qua albumini conjungitur, angustatur.

*Die XIV.* Pullus eodem modo augetur, & jam albumen non nisi rotundâ cicatriculâ jungitur vitello, in quam cicatriculam multæ venæ albæ, tanquam in centrum, à circumferentiâ terminantur.

Aliquid excrementi albi inter membranas erat.

Colliquamentum non minùs quàm ipse pullus augetur, aded ut jam majori quantitate, quàm unquam, conspiciatur, sed albuminis plus quàm media pars consumpta est.

*Die XV.* Jam albumen parvam nucem moschatam, aut avellanam non superat, & colliquamentum nunquam copiosius conspicitur.

Chalazæ videntur adhuc superesse, & albumen non nisi tenui pedunculo vitello adhæret.

Punctum viride ventriculo, ut antè, continetur.

Intestina continentur illâ membranâ, quâ post biduum abdomini cum parte vitelli includuntur.

Reliqua se habent, ut præcedenti inspectione.

*Die XIX.* Tum vitellus magnâ parte abdomine absconditur, infra ventriculum spinæ incumbens vasa lutea multa apparent, & numerum arteriarum longè excedunt, quæ tum temporis paucæ atque exiguæ sunt, sed manifestò cum vasis luteis junguntur, & ubicunque capillescunt, vitellus illis quasi adhærens incrassescit, quasi spiritus Nitri affusus esset, adeò ut hic liquidò appareat, arterias fermentum in vitellum emittere, nam ubicunque illæ non pertinent, vitellus multò liquidior est, quàm antè.

Communis membrana jam valdè crassâ evasit, & quasi duabus aucta, nempe albuminis & colliquamenti, quarum ne vestigia animadvertuntur, crassâ quoque materia alba jam inter communem membranam & pullum reperitur, terrestrior albuminis pars, quæ pro excrementis pulli falso habetur ab Harvèò Exerc. 22. ego potiùs albuminis, aut chalazarum reliquias esse censeo; decimo quinto die albumine ferè absumto, lenta & alba materia funiculi instar apparet, quæ per pedunculum,

lum, quo hoc tempore vitello neſtitur, tranſire nequit, ideòque ego illam ſupra vitellum conſumto vitello relinqui conjicio. Et quod Harvèus vult, in inteſtinis ſimilem materiam contineri, à vero abludit, virideſcit enim tum temporis, qui in inteſtinis hæret humor. Non eſſe excrementa pulſi, deinde apparet, quia non intra colliquamenti tunicam reperiuntur, ſed intra chorion, & membranam vitelli. Continetur inſuper aliquando huic humori pars haud abſimilis in vitelli membranâ, quo loco ab invicem ſeparantur.

Vitellus jam membranâ alterâ continetur, quæ antea non conſpicitur, cum inteſtina nunc intra abdomen, nunc extra jaceant, quæ quaſi abdominis productio eſt ſeu dilatatio, illâ enim ſenſim corrugefcente, vitellus tandem abdomini includitur, & abdomen eâ ocluditur.

Vaſorum, quæ vitello continentur, unum eſt vena, & in hepate terminatur, alterum arteria, & aortæ implantatur propè cor. Hæc arteria ab aortâ verſus hepar tendens per meſenterium ad umbilicum fertur, meſenterio interim multos ramulos impertiens.

Hepar eſt luteum, aded ut à luteo vitelli colore nil quidquam differat.

Punctum viride jam in ventriculi cavitare juxta pylorum invenitur.

Pulmones tum primùm rubent, cor quoque.

Ventriculus valdè magnus est, & schisto plenus, ejus muscoli rubescere incipiunt tum demum.

Pipit jam pullus, & oculos aperit; frequentius tamen & perfectius hæc omnia apparent fiuntque vigesimo die, quo testa multò fit fragilior.

Venæ, quæ per communem membranam disseminantur, nondum obliterantur, sed sanguine more solito micant, & arteriæ pulsant.

*Die XXI.* Excluduntur hoc tempore, & intra testam calcitrantes, & pipientes audiuntur pulli, & si aperiatur, rostro membranas aperientes & mordentes invenies.

Venæ tum duæ umbilicales supra hepar venis inseruntur, arteriæ lumbaribus truncis uniuntur.

Vitellus abdomine continetur, magnitudine juglandis, & jam viridescit.

Hepar flavum est, sed non tam luteum, quàm vigesimo die.

Intestina crassa & , imprimis Rectum, viridibus excrementis distenduntur.

Ventriculus à tenuiori schisto evacuatus est, & crassa materia coagulata à puncto viridi maculata invenitur.

*De Membranis Ovi cum pullo.*

Ovi cum pullo quinque sunt membranæ, duæ communes, reliquæ propriæ.  
Com-

Communes sunt membranæ ovi quæ vitellum cum albumine ambiunt, atque amplexu suo continent; Harum externa testæ adhæret, altera conceptui, ad cuius figuram atque magnitudinem contrahitur, corrugaturque.

Reliquæ membranæ aut pullum, aut vitellum, aut utrumque continent: Quæ pullum immediatè ambit, colliquamenti dici potest, quia eâ capitur; est admodum perspicua, & clara, atque debilis; paucas accipit venas, quæ non nisi post aliquot dierum incubationem conspiciuntur.

Altera membrana, quæ vitelli est propria, sensim incrassescit, & ad venæ circularis extensionem, aut propagationem roboratur, venisque ditatur, quarum una est vena, altera arteria; in hac semper sanguis ad complementum incubationis rubet, in illa pallidior conspicitur, & septimo die flavo humore replentur ramuli, qui in gyrum implicati, multis locis capillares arterias excipiunt. Huic adhærent chalazæ cum cicatricula & vena circulari.

Tertia membrana Chorion dici meretur, totumquæ conceptum, i. e. pullum, vitellum cum albumine, amplectitur, omnium crassissima, cum vena circulari pari passu procedit, donec illa vitelli ventrem superavit, & sensim angustatur, tum enim illam relinquens albumen cum vitello

complectitur. Per illam sparguntur vena  
atque arteria.

*De Cicatriculâ.*

Cicatricula ad tertii usque diei finem  
semper conspicitur, nunc à latere puncti  
salientis, nunc infra, aliquando supra,  
adeò ut neque membranæ pars sit dicenda,  
neque illi adnata, sed tantùm adhærens;  
Imò operculum foveæ, quæ colliquamen-  
ti materiam continet: ad quartum enim  
diem, quousque cicatricula observatur,  
fovea non aliâ membranâ clauditur; abla-  
to enim chorio tum adhuc vitelli membra-  
na cohærens fovea patet, aliter quàm  
quarto die, cum fovea hæc propriâ mem-  
branâ undique clauditur, chorium à vitel-  
lo estseparatum, & vitellus propriâ mem-  
branâ tectus. Quarto die cicatriculæ ne mi-  
nima nota superest. Et ut constet, an hæc  
fovea sit cavitas in vitello antè incubatio-  
nem extans, pullus cum membranâ vitello  
alicui imponendus, quo sine rupturæ pericu-  
lo eximi potest; si enim non est cavitas antè  
formata, sed à pondere pulli facta, procul du-  
bio omni vitello impositus similem formam  
pondere faciet: sed non esse foveam certum  
est, verùm materia illa cicatriculâ conten-  
ta, inter duas vitelli membranas, propriâ  
membranâ involuta jacet.

Cicatricula semper vitelli partem supe-  
riorem obtinet, & quasi innatat illi, unde  
circulus iste clarus, quo cingitur; subsi-  
dent

dent enim graviora magisque compacta, & locum liquidioribus & levioribus cedunt. Alba quoque illa substantia, quâ cicatricula constat, lymphæ huic permiscetur, adeò ut quamvis lymphæ crassior, reliquâ vitelli substantiâ tamen tenuior censenda; & quemadmodum plumbum & aurum attenuatum atque extensum propter magnam superficiem aquæ incumbit, compactum verò fundum petit, sic alba hæc substantia lymphæ tenuiori innatat.

Quadruplicem situm observare licet; quorum duo antè incubationem tantùm considerandi sunt, reliqui durante eâ. Qui conspiciuntur antè incubationem, non semper sese eodem modo habent, si enim reponatur diebus aliquot eodem situ, vitellus ad inferiorem testæ partem, cui ovum incumbit, descendit propriâ gravitate, atque albumen in ejus locum ascendit, quod quamvis, si totum ponderetur, vitellum semel superet, tamen illâ parte, quâ à vitello premitur, cedere cogitur, quia junctis viribus vitelli partes membranâ conclusæ in illam gravitatis vim exercent, ideoque cicatricula cum vitello descendit, atque in quietis ovis situm mutat. Alter situs antè incubationem notandus est, quòd cicatricula semper superiorem vitelli partem obtineat, manifesto indicio, eâ par esse leviolem, ita ut, quocunque modo ovum convertas in circulum, semper ci-

cicatricula superiorem partem occupat, & oculis obvertitur, quod in ovo nondum testâ involuto optime observatur, quando per membranam conspici potest, ut in ovis observatur, quæ ex racemo deciderunt in uterum, ubi vitellus albumine investitur, & testa nondum duritiem acquisivit, & est transparentis, tum enim in orbem sensim ductum clarè observare licet, quomodo cicatricula ad circumvolutionem locum mutet, & semper eminentiorem retineat.

¶ Sin' hujus situm observemus incubationis tempore, duplex mutatio occurret: unus (*situs*) quoad altitudinem, ratione testæ, alter ratione membranæ vitelli. Prior conspicitur inter vigesimam, & vigesimam quartam incubationis horam, cum vitellus cum cicatriculâ medietullium albuminis excedens, ad superiorem testæ partem appellit, & contra quàm in vetustis solet, albumen infra se descendere cogit. Sed postquam eo delatus est vitellus, procedente colliquatione, cicatricula à vitelli membranâ solvitur, atque sub, supra, aut à latere puncti salientis conspicitur, extra consuetum locum.

¶ Cicatricula semper obscura & lumini impervia est, ideòque humori cuidam claro, cui illa videtur innatare, claritas illa attribuenda, quam in uno quàm altero ovo longè clariorem invenire licet; & cre-

brâ inspectione tandem observavi, in ovis infæcundis claritatem hanc abesse, etiam post aliquot dierum incubationem, quin etiam cicatricula ipsa multò minor, & omni fulgore destituta est, quantumque fulgor catarrhactæ inveteratæ à nondum confirmatæ fulgore differt, tanta ferè in cicatriculâ observatur fulgoris differentia.

Tertio tandem observationum anno, nempe 1657. certior factus sum, cicatriculam esse cavitatem inter duas vitelli membranas sitam, in quâ liquor tenuis continetur, qui clarissimæ lymphæ instar albâ substantiâ, quâ cicatricula est foris conspicua, continetur; Ad eò ut pulli generatio non aliter, quam aliorum animalium ex liquore clarissimo exordium capiat, & quamvis ante incubationem vix distinctè conspiciatur hæc fovea, primo incubationis tamen die, si membrana exterior auferatur, se conspiciendam distinctè exhibet, & secundo clariùs, præsertim si incisâ vitelli membranâ vitellus diffluat, secum enim prædictam foveam defert, quemadmodum flumine defertur aliquod corpus illi innatans. Quod si hoc tertio demum die instituat, jam punctum saliens membranæ adhærebit, dum fovea hæc unâ cum vitello aliò deferatur.

Anno 1656. 18. die Maji. vidi vitellum cicatriculâ carentem.

*De Vena Circulari.*

Venæ circularis duplex est origo; nempe ex profunditate colliquamenti emergentes, una dextrorsum, alia sinistrorsum abit, atque ita circulum conficiunt, in quo circulatio sanguinis perficitur antè venarum umbilicalium productionem, ideoque sexagesimâ primâ horâ incubationis combinantur, quo tempore vasâ umbilicalia ab utroque latere puncti salientis conspiciuntur, in quibus cum sanguis circulari incipit, in venâ circulari desinit, quamobrem eo tempore non augetur, nisi circulariter. Et quemadmodum in obtuso vitelli cacumine circa cicatriculam oculis primum sese offert, ita demum in acuto desinit, & quasi annihilatur; aded ut, postquam vitelli crassitiem superavit, sensim angustior fiat; huic à latere accumbunt & quasi adhærent chalazæ, quæ à venâ circulari in angustum coguntur, tandemque aliquando ununtur, aliquando decimo sexto aut decimo septimo die altera à vitello abscedit, & decimo octavo utraque testaceæ duritiei invenitur inter Chorion & vitellum. Constat itaque chalazas post quartum aut quintum diem à venâ circulari in acutum ovi cacumen detrudi, & quemadmodum primis diebus dislocantur ab intumescentiâ vitelli, sic postremis à venâ circulari, in quam tum temporis major pars venarum per vitelli membranam discurrentium desinit.

Vena

Vena circularis emissis per vitellum vas umbilicalibus, singulis diebus sensibilibiter attenuatur, quia venæ cavæ orificium, per quod sanguis intrabat ex colliquamento, à nubeculâ futuri fœtus obturatur, & sanguis per vasa lateralia aut umbilicalia cavam deinde ingreditur, idedque extenditur, & ad caudam nubeculæ pertingit.

## C A P. II.

*Ovis genitalia & conceptus,  
itemque Canis ac Cuniculi.*

*Ovis genitalia.*

**P**Udendum sive orificium est satis latum, atque interiùs corrugatum; in principio semicircularibus, deinde ad clausuram uteri longis rectisque rugis constans; longitudine sex septemve pollicum transversorum, & collum uteri indigitari potest; sed hoc ubi terminatur, occurrit corpus quoddam cartilagineum longitudinis trium aut quatuor digitorum, quod in quatuor aut quinque partes, sive valvulas distingui potest, imò in septem valvulas, quæ ita sunt dispositæ, ut ab utero collum versus stylum labore atque industriâ directum, aliquando transmittant, verùm si contra à collo uterum ingredi tentaveris, frustra eris; tali enim artificio sunt dispositæ, ut duæ semilunares cuspides singulis valvulis ita sint oppositæ,

ut

ut introitum, quâcunque adhibitâ solertiâ, attingere nequeas. Via, quâ per has valvulas in uterum pertingitur, est satis lata, antè imprægnationem humore lento obsita, sed post sensim magis magisque lentefcente, adeò ut vel solus omnem uteri aditum exitumve præcludere possit, præsertim postremis gestationis septimanis, quo tempore maximam tenacitatem acquirit. Neque à vero abludit, qui prædictarum valvularum colorem, substantiam, duritiemque cum epiglottide confert. Collum uterique duplici membranâ constant, quas inter feruntur plurimæ venæ arteriæque ante fæturam in se, instar vasorum semen præparantium, contortæ, quæ deinde, crescente agno, & dilatato utero, omnes in rectum extenduntur, augenturque numero & capacitate.

Dissecto uteri collo, atque prædictis valvulis, cavitatem intramus, quæ, ubi duorum pollicum latitudinem progressus fueris, medio pariete in dextram finistramque cavitatem distinguitur, uteri duplicaturâ constantem, adeò ut ex quatuor membranis uterus compositus esse videatur. Hinc ubi hæc cavitates incurvantur, cornuum nomen adeptæ sunt, quæ sensim adeò attenuantur, ut parvæ venæ capacitatem vix retineant, eodem cum toto utero colore antè initum, & usque ad mediam fæturam, quo

quo tempore nigrescere incipiunt ; semper humore albo replentur, qui usque ad tertiam septimanam affuso Spiritu Nitri fermentat, instar feri sanguinis.

Interna uteri membrana multis tuberculis atque papillis protuberat, usque ad cornuum extrema, quæ, præsertim ad cornuum flexuram, mense Octobri ante initum nigricant, quemadmodum quoque ultimis facturæ septimanis.

*Ovis Conceptus.* Anno 1655. 15 die Febr. sequentia observavi in conceptu ovis tertiâ septimanâ. Agnus cum humore Amnio contento erat magnitudine fabæ parvæ, seu phaseoli. Distinctè admodum per lympham amniumque conspiciebantur situs agni ejusque partes tum temporis formata. Forma semilunari situs erat, atque distinguebantur, cerebrum, collum, spinalis medulla, cum rudimentis atque distinctione vertebrarum, cauda ; præter cor, ejusque unam auriculam, renes, venam, arteriam, atque umbilicalem venam unam sine conjuge arteriâ, contentarum partium sub conspectum veniebat nihil. Cerebrum, quam collum, aut spinalis medulla, aliquo modo magis protuberans, magnitudinem seminis betæ æquabat, utroque latere duo puncta aliquo modo nigra exhibens ; Collum à cerebro, quod teres & tenuius esset, & spinalis medulla, vertebris, cauda, tenuitate distinguebantur.

Cor

Cor, aliæque partes nondum pectore aut abdomine clauderentur, sed ut cetera, trans lympham conspiciabantur; erat album cum unâ auriculâ purpurascens, venam umbilicalem, nisi me oculi fefellerunt, mittebat, sine conjuge arteria. Renes albi in lumbis; vena arteriaque per totam spinam extendebantur. Pedibus, aliisque omnibus partibus, quarum hic nulla fit mentio, carebat,

Anno 1656. mense Martio, inspexi uterum Ovis, quinque septimanis imprægnatum, & inveni conceptum nullibi utero junctum; acetabula jam erant molliora & quasi cute nudata, rubra quædam puncta albis distincta exhibebant. Humor tam Chorio, quam Allantoide continebatur, & agnus ferè eodem modo apparebat, quo solet quinto die pullus. Quatuor quasi truncata crura, viscera nondum abdomine aut costis tecta, oculi multò minores, quam oculi pulli, simili tamen colore & figurâ, quemadmodum quoque cerebrum atque cerebellum, cor, pulmones, ventriculi, & intestina cum spinali medullâ & caudâ.

Anno 1654. 13. die Nov. mihi data est occasio inspiciendi uterum Ovis gemellis imprægnatæ; atque uterum non alio, quam quo solet ante inituram, modo clausum esse experti sumus, ejusque collum humore lento tenacissimoque plenum, neque crassi-

crassitie immutatum, imò potius immi-  
 nutum esse. Exteriùs omnes venæ arteriæ-  
 que dilatatæ erant ; internâ facie nihil oc-  
 currit notatu dignum, nisi quod acetabula  
 vulgò dicta, colore, substantiâ, & magni-  
 tudine immutata erant, nam cum antè initu-  
 ram sint alba in circumferentiâ, sed in ca-  
 cumine nigra, jam tota sunt pallida, non-  
 nihil ad flavèdinem vergentia, quem colo-  
 rem brevi à coitu acquirunt mense Octo-  
 bri; substantia flaccidior multò in medio  
 evadit, atque sese jungit cum membranis  
 Allantoide & Chorion. Magnitudinem soli-  
 tam semel excedunt. Lenissima inter digi-  
 tos compressione pars illa, quæ secundi-  
 nas utero jungit, à reliqua abscedit, sine  
 ulla venarum laceratione, eodem modo,  
 quo in vaccis, quasi digitatim inter se hæ  
 partes junctæ fuissent. Conceptus hic ubi-  
 que se utero jungit, non immediatè, sed  
 mediantibus acetabulis ; & aliis locis per  
 contactum tantum ; & cum acetabulo mi-  
 nimè similes sint hæ carunculæ, cum cavi-  
 tate careant, & aliquo modo protuberent,  
 immeritò ab antiquitate eo nomine appel-  
 lantur, nisi illa tempore imprægnationis  
 eo donata esse dicamus, nam tum facillè ex-  
 cavantur, abscedente, medullæ instar, in-  
 teriori substantiâ. Hinc conceptum ipsum  
 aggredientes, duos illo agnos cõtineri anim-  
 advertimus, utroque cornu unum, &  
 conceptum usque ad cornu utriusque fi-  
 nem

nem extendi, sed circa finem acetabula nondum illi unita esse, quemadmodum quoque circa orificium uteri, neque alio modo, quàm glutine ejus extremitatibus utero appensum. Communis illis Allantoides, Choriumque, humorque illis contentus, & has duas membranas invicem immediato contactu junctas facillè separavimus, præterquam ubi acetabulorum extremitate interveniente arctius jungerentur, non tamen adeò, quin minima vi illacera separarentur. Vasa umbilicalia ad cornuum extrema sese extendebant, unicuique acetabulo vasa sua distribuentia, & per transversum amputata, quatuor puncta sanguinea distincta notavi. Apertis membranis prædictis, illicò sese obtulit Amnion, magnitudine & forma ovi gallinacei, quo continebatur agnus magnitudine primi pollicis articuli, capite inter anteriores pedes nonnihil inclinato, & cruribus diductis, omnibus partibus externis constans, innatabat humori limpidissimo, oculorum crystallino perspicuitate valdè simili. Sed cum hunc humorem, alterumque aliis membranis contentum, fermentis permiscerem, nullam alterationem animadverti, contra quàm in acetabulis divisis, horum eni in liquor, quemadmodum sanguinisferum, in lactis consistentiam atque colorem convertebatur hinc conjeci, illum humorem esse solam aquam omni ali-

men-

mento privatam. Hinc agnum ipsum inspeximus, atque nil tantâ perspicuitate oculos ad se trahebat, quàm vena jugularis, magnitudine alias omnes partes superans; os illi erat apertum, cerebrum album atque stabili consistentiâ, sed aquâ circumvolutum; cranium membranæ duritiem vix adeptum erat; Cor illi album, auriculæ sanguine distentæ, nigræque; Intestina, quatuorque ventriculi alias partes albedine excedebant, sed an humor illis contineretur, præ exiguitate imperceptibile, nisi ex eorum rotunditate atque intumescencia id quis affirmaret; renes albi erant; pulmones rubri; spina dorsii substantiâ ejusdem coloris & consistentiæ cum cerebro plena erat; Vesiculam bilis nondum oculis assequabar. Credo Conceptum fuisse circiter duorum mensium.

Acetabula usque ad finem tertiæ septimanæ nihil immutantur, nisi quod hinc inde, ubi cornua incipiunt, punctis rubris circumambiantur, & parùm intumescant; circa finem, ubi cornua incipiunt gracilescere, tertiâ fæturæ septimanâ, sanguine tincta inveni; Illo tempore nondum secundinæ vasa utero junguntur; alia eorum est facies primis, mediis, atque ultimis fæturæ septimanis. Quarto mense imprægnationis sordent humore, nigri flavique coloris.

Venæ arteriæque uteri cum vasis umbilicæ;

licalibus non junguntur, sed in condylomatibus terminantur, quemadmodum quoque vasa umbilicalia ibi desinunt, & succus nutritius ibi effusus à venis umbilicalibus absorbetur, quemadmodum in hepate, lienem, & glandulas mesenterii deferretur sanguis & chylus, & effertur ab aliis vasibus.

Membranz agnum involventes sunt tres: Allantoides, Chorion, & Amnion; illas vasa umbilicalia perreptant, & Amnion cum fœtu continent, hæc fœtum amplectitur. Tertiã septimanã & diutiùs nondum utero alligantur, neque postea aliter, quàm venis arteriisque, quæ utramque inter feruntur, & tandem; ut arborum radices terram, sic illæ acetabula perreptant, & his uniuntur adeò, ut medio fœturæ non nisi medullaris substantiæ condylomatum partem secum trahant, & instante partu, totam interiorem sive medullarem substantiam; adeò ut tum potiùs ad membranas, quam acetabula pertinere iudicares.

Humores hisce membranis continentur limpidissimi, qui initio fœturæ aliter sese habent, quàm sub finem, quo tempore affuso spiritu Nitri nil immutantur, sed initio, quemadmodum solet chylus, incrasantur & candescunt, quemadmodum conspicitur humor iste albus membranis adhærens. Hinc conjicio, humorem ex quo fœtus formatur in se continere partem

tem sanguinis, quæ corpori solet alimentum esse, & à nobis in fero contineri affirmatur, quæ materia sive sanguinis serum, abundè fermento imprægnatum, fermentatione incrassatur, inque corpus agni mutatur, superflite aquâ, quæ pro vehiculo humori prædicto fuit, atque illa his membranis ad partum usque conservatur, continuèque augetur.

Vasa umbilicalia in agno trium septimanarum, cordi implantantur, atque ramos per Chorion, & Allantoidem spargunt.

*Canis.* In Cane collum ab utero unâ cartilagine, in valvulæ modum, distinguitur; magis post conceptionem quàm antè clauditur.

Uterus duobus cornibus constat, sine acetabulis; cum coitum appetunt canes & libidinantur, seroso humore tenuique scatet forsàn, ex quo accedente virili aura, colliquamentum fit.

In Cane intra tertiam quartamque septimanam præter vesiculam nil invenies; sed quod animadversione dignum, cum canis cuniculum mole corporis longè superaret, vesicula tamen prædicto tempore cuniculi vesiculæ magnitudine multum cedebat, ut cannabis semen non excederet.

*Cuniculi.* In Cuniculo nono die præter vesiculam magnitudine majoris pifi nil conspicitur, quæ lympham ad-  
mo-

modum claram continet, quæ fermento segregatur & cogitur; utero minime cohæret.

**De**

## DE GENERATIONE PULLI

*ex Ovo gallinaceo singulis  
post incubationem diebus  
à nobis inspecto.*

ANNO 1667. m. April.

Die I.

**E** Lapsis viginti quatuor ab incubatione horis, ovum incubanti gallinæ surreptum grato tepore erat perfusum, seu potius calore (secundum Chemicorum *duplicitat*) gradus inter primum & secundum medii, qualis scilicet vivificationi, i. e. quiescentis intra cicatriculam machinulæ agitationi sufficit; neque enim quivis calor delicatissimo huic operi est conveniens, sicut apparet è furnis Ægyptiis, ob neglectum ignis moderamen ova non pauca corrumpentibus.

Cavitas obtusæ partis, quæ est inter corticis & albuminis membranas, in majorem peripheriam dilatata.

Vitellus, tunicis dissectis, apparuit versus cavitatem nonnihil elevatus, ita ut macula eidem insculpta, quæ prius à latere ovi consistebat, nunc sub foveolâ; Chazæ verò acutum & obtusum antea respicientes, jam propter conversum vitellum circa latera conspicerentur.

Macula, quæ antè incubationem nil nisi punctum subcineritii coloris est, albicante circello cinctum, jam magis erat prominula; Punctum cineritium coarctatum in centro sui aliud punctum album continens, in circulum degeneraverat; albicans ille circellus latior factus limbo candidissimo cineritium complectebatur; hos circumdabat alius & postremus, halonis instar, ex vitello sub tunicâ suâ aliquantulum fuso. Sic macula gyris suis oculi imaginem induerat.

Ab utroque hujus oculi latere micabat punctum sanguineum: alterum majus erat & maculæ propius, alterum minus & à maculâ remotius.

Supra punctum minus hærebat macula oblonga, irregularis, à colliquato vitello, cui vicina erat alia ejusdem naturæ, sed minor.

In Albumine nullam mutationem vidimus.

*Die II.* Cavitas amplior.

Albumen paulò tenuius.

Maculæ punctum figuram oblongam acceperat.

Vitellus totus erat fluidior.

In Chalazis nihil mutatum.

Circuli planè erant confusi, sed adhuc aliquo modo prominentes.

Puncta sanguinea pridie observata hodie non comparebant.

Tunica vitelli ob rarefactionem contenti valdè tenera deimproviso rumpebatur, & ulteriorem in hoc ovo inquisitionem prohibebat; aliud itaque aperuimus, in quo

Circulos nonnihil distinctiores, latiores, valdè tamen irregulares deprehendimus.

Macula non hærebat amplius sub mediâ cavitate, sed decliviorum situm obtinebat.

Maculæ medietullium sedulò inspicientibus apparuère tria diversa puncta, ferè instar vesicularum crySTALLINâ lymphâ repletarum.

Vitellus inæqualiter fusus, nec ubique æquè fluidus; passim enim cernebantur in ipso maculæ, ob transparentes tenuiores ejusdem particulas.

*Die III.* Cavitationis amplitudo admodum increvit.

Vitellus eidem proximè subjacebat.

Remotâ albuminis tunicâ, in extremo cavitationis istius limbo sese offerebat Punctum saliens è duobus punctulis efformatum, in quorum motu systole & diastole alternis vicibus observari poterant.

Circa istud punctum animadvertimus album quiddam, figurâ propemodum circulari, & ab uno laterelongiùs protensum, ac nonnihil convolutum, in cujus medio agitabatur mica isthæc sanguinea, à quâ plurimæ vasorum rubentium fibræ exortæ ab omni parte in infinitas propagines divari-

cabantur, quarum extremitates claudebat circulus rubicundus, itidem ad vasa referendus.

Postquam per horulam salierat punctum, deficiebat quasi exanime; separavimus igitur illud cum adjacente albo corpusculo à vitello, quando seorsim pullum referebat, in se complicatum, pelucidum, in quo per microscopium plurima puncta conspeximus, alia aliis clariora; quæ heterogeneam istius moleculæ constitutionem arguebant.

Chalazæ pristinam speciem constanter servant.

*Die IV.* Cavitas haud desinit magis magisque dilatari.

Motus salientium auricularum erat aliquo modo languidior, atque ille, quem heri observabamus.

Particulam istam inquietam accuratè examinantibus patuit, eandem constare non è duabus solùm auriculis, sed & his annexo corculo.

Vasa (ovi fortè vitio) erant pauciora, & magis inordinata.

Corpusculum fæctus erat instar vermis in sese contorti, in cujus medio agitabatur particula illa sanguinea mobilis.

Juxta spinam dorsii inflexam venæ sanguinæ majusculæ & satis amplæ (quas pro majoribus truncis meritò habebamus) decurrebant.

Capitis rudimentum oculis jam manifestè instructum, insigniter prominentibus, adeò ut pupillam cum iride in ipsis clarissimè licuerit observare.

Vitellus & albumen penitus colliquata.

In extimâ parte spinæ quædam appendicula caudæ similis sese offerebat, colore nigricante; futuri uropygii rudimentum judicavimus.

Motus cordis minus vividus, vix ad horæ fermissem durabat, &, desinente paulatim pulsu, vena major juxta dorsî spinam decurrens, sensim purpureo colore exuta, pallore suffundebatur, quasi sanguine cassâ, ob languorem morientis corduli, quod digiti calore resectum protinus reviviscebatur; quando distinctè duarum auricularum systolen & diastolen, inque illâ recepti sanguinis in appensum cor propulsionem spectare potuimus.

Chalazæ videbantur aliquantò turgidiore.

Vasa illa undique divaricationibus suis sparsa habuimus pro umbilicalibus, quippe quæ pro diversitate animalium, modò hepatis ipsi, modò venis mesaraicis implantantur.

Die II. Venæ non solum numerosiores, verum etiam ampliores, longiusque protensæ.

Fætus notabile sumserat incrementum, & in peculiari in vitello efformato sinu.

five alveolo, in sese complicatus delitescibat, undique colliquamento cinctus valdè pellucido & transparente.

Vasorum trunci manifestè ingrediebantur finum illum, indeque corpusculum pulli, propè quod per crySTALLINUM colliquamentum, in quo fætus natabat, elegantissimo rubore transparebant.

Caput respectu reliqui corporis profectò grande erat, & in tres bullulas distinctum, cerebrum scil. cerebellum, & alterum oculum, sub quo alter delitescibat.

Circa finum, in quo jacebat fætus, aliquid materiæ albæ mucosæ natabat.

In extremâ parte fætus prominentias nonnullas, pedum instar, vidimus.

Alarum structura jam inchoata.

Cordis motum languentem denuò nullo negotio poteramus resuscitare, admoto digito, quin & calido anhelitus afflatu.

Die VI. Cavitas non solum quoad latitudinem, sed & profunditatem plurimum excreverat.

Venæ & pauciores, & graciliores, & pallidiores erant, quàm hesternò die; unde conjiciebamus, fætum vel languidum, vel planè mortuum esse.

Nec inanis fuit nostra conjectura; extinctum enim pullum inveniebamus, id quod statim arguebant quies cordis & vena major ad spinam dorsi vix ob pallorem conspicua.

Cerebelli bullula in parte posticâ admodum pellucida, & splendore superans ipsum cerebrum in antico latere bursulæ inclusum.

Alæ, pedes, & uropygium clarissimè poterant discerni.

Vasa umbilicalia sub alis corpusculum ingrediebantur.

*Die VII.* Cavitationis nulla sensibilis augmentatio.

In Capite jam vasa comparebant, eaque copiosiora in cerebello.

Cor quiescebat, cui motum restituebamus suppositâ sætui aquâ calidâ, & factâ subinde irritatione.

Cor ipsum erat albicans, appensæ verò auriculæ rubicundissimæ.

Oculi vehementer adaucti, in quibus ligamentum ciliare facilè poterat conspici.

Spinæ dorsii articulationes manifestæ erant.

Oris rudimentum exhibebat fissura quædam in apice ejus.

Sub corde in dexto latere cernebatur particula quædam in medio flavescens, (ob annexam credidimus fellis cystim) in exteriori autem parte alba, quam pro hepate agnovimus, in quo vasa sanguinea valdè erant conspicua.

Sub hepate apparebant intestina, filorum albicantium contortorum specie.

Sub sternò ad cordis latera affixos vidimus pulmones vasis suis præditos.

*Die VIII.* Tunica albuminis crassior, adeò ut vitellus non transpareret.

Remotâ tunicâ, fætum sese in suo colliquamento moventem & calcitrantemprehendimus.

Venæ jam in unum truncum coalitæ umbilicum repræsentabant.

Vasis arteriosi à recepto ex sinistro cordis ventriculo sanguine motus facîle erat observabilis.

Omnia membra clarè poterant discerni.

Amnios membrana, colliquamenti receptaculum, fauciata profundebat liquoris saporis subfalsi.

Pulli os magis prominulum, cum pufillo rostro, quo diducto lingua comparebat.

Reclinatis intestinulis, ren apparere cœpit.

Uropygium jam brevius & latius reditum.

*Die IX.* Ovum gallinæ subtractum solito calidius erat.

Tunica albuminis multò crassior.

Venæ ampliores & turgidiores.

Pullus sese movebat, pedibus protensis & simul expansis alis.

Amnios tunica facta amplior.

Rostrum pulli jacentis sub alis reconditum.

Cutim observabamus, inque eâ poros.

Alæ cum suis articulationibus magis veniebant in conspectum, ut & musculi pecto-

pectorales cum sterno, quod albicante lineâ inter illos sese prodebat.

Pedum ungulas cum incisuris commodè poteramus distinguere:

In superioris maxillæ sive rostri apice vidimus punctum quoddam candidum.

Hepar jam altero lobo sinistram quoque partem occupaverat.

Ventriculi duo orificia manifesta erant, & quidem propè superius oesophagus in peculiarem sinum explicatus.

Cerebri medulla gyris obscurioribus distincta.

In maxillâ inferiore, constractâ duritiem penè cartilagineam offendimus.

Chalazæ aliquo modo teneriores.

Die X. Jam inter caput & corpus reliquum melior proportio.

Anum & uropygium commodè potuimus discernere.

In Cute jam vidimus plumarum gemina, infinita nempe puncta nigra, quibus præ ceteris spina dorsi lumborumque regio obductæ erant.

Oculorum integri bulbi palpebris intacti, exceptâ pupillâ, quæ jam spiceo magis quam albo colore prædita.

Cerebrum anteriùs divisum cum quibusdam suis partibus cernebatur.

Placuit adhuc aliud ovum insidenti gallinæ auferre, & priùs in aquâ satis diu coctum pertundere, in quo observavimus:

Vitellum & albumen quidem coagulata esse, non item colliquamentum, quod pristinam fluiditatem retinuerat, attamen quantitate nonnihil imminutum.

Vasa majora nigricantem, minora cineritium colorem induisse.

Vitellum inter factum & albumen hæ-rere.

Vitellum ferè integrum, albumen ex parte absumentum & valdè durum.

Oculos pulli concidisse, absumentâ fortè subtiliore humorum portione.

Ventriculum ejusdem turgidum.

Die XI. Pullus calcitrabat, & os suum aperiebat.

Hepar utrumque latus replens subfusco jam colore.

Dextro ejusdem lobo elevato, sese offerebat folliculus bilarius, globulus scilicet cœruleus, magnitudine caput aciculæ vix superans.

Ventriculus eo latere, quod fellis vesiculæ est vicinum, intra suas tunicas habebat punctum quoddam ærugineum.

Renes notabiles, colore spiceo.

Pulmones planè albi.

Resecto osse sterno, costæ poterant dinumerari.

Arteria aspera aliquam jam tum nacta duritiem.

In capite omnia adhuc mollia, nisi in extremo occipite, quod aliquam firmitudinem acceperat.

Spina cartilaginea.

Crura & pedes ossicam soliditatem habebant.

In dissectis oculis comparebat nervus opticus.

Die XII. Nihil præter memoratarum partium augmentum nobis est observatum.

Die XIII. Plumæ egregiè excreverant.

Circa femoris cum ossè coxendicis commissuram/pinguedinem videbamus.

Cor denfioze substantiâ & rubicundioze colore gaudebat.

Loco cranii adhucdum crassâ quædam membrana.

Die XIV. Tunicæ albuminis fatis crassæ remotio venulas, quæ magno numero eidem subjacebant, lacerabat, unde hæ copiose sanguinem fundebant.

Pectus pinguedine munitum.

Intestina maximâ sui parte extra abdomen pendula in communi umbilicalium vasorum integumento, tanquam in bursâ, latebant.

In ventriculo candidum chylum reperiebamus, eidemque immerfam particulam æruginei coloris, qualem diebus præcedentibus intra tunicas hæere vidimus.

Elevato ventriculo conspeximus lienem minutissimum, figurâ sphericâ.

In Bile amaritiem gustu percepimus.

Die XV. Pulli motum, necdum divisâ albuminis membranâ, observavimus.

Ablatâ illâ tunicâ omnia in ovo apparebant valdè cruenta.

Pulli rostrum apertum.

Vitellum reverâ duplicem deprehendimus.

Colliquamentum annio contentum saporem ferè falsum habebat.

Ventriculi substantia solidior, & prope modum carnea, subrubra, per lineam albam tanquam futuram divisa.

Ventriculus cum suo vestibulo valdè tumebat.

Canaliculus tenuis à vitello in medium intestinorum sese insinuabat; ceu apparet

*é Fig. VI. in quâ exprimuntur per*

*a. a. Vitellus geminatus.*

*b. Ductus ejusdem.*

*c. Intestini portio.*

Ventriculo inciso rursus apparebat mica illa æruginea minutissima, chylo altè immersa.

*Die XVI.* Exempto cum humoribus factu, nihil albuminis vidimus superstes.

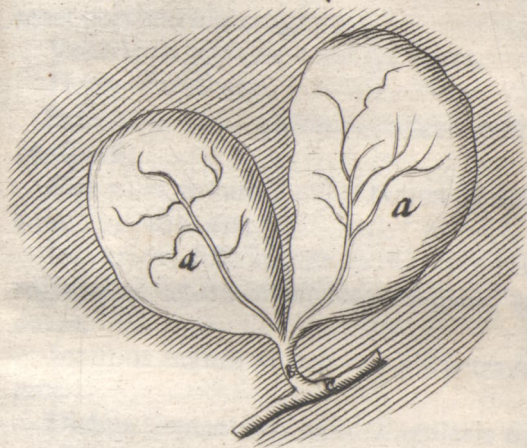
Una tantummodò chalaza aderat.

Pullus, etiam putamine exemptus, fortiter membra agitabat.

Ductus à vitello ad intestina pergens multò manifestior, videbaturque involu-  
crum vitelli prolongatum.

Rursus transparebat punctum istud ærugineum,

Fig. VI.



1800

IV VI



gineum, & quidem circa pylorum; videtur a bile ex intestino regurgitante oriri.

In Intestinis nihil præter mucum observabamus.

Folliculus fellis aliquantò oblongior.

Die XVII. In ventriculo iterum latebat portiuncula æruginea.

Ventriculi parietes erant spiffiores.

Hepar flavescibat.

Pulmones albi, plurimis punctis rubris conspersi.

Cor rubicundum, cujus tamen mucro adhuc pallidior erat.

Ingluviem dissectâ cute, in inferiore colli regione ad latus, inveniebamus planè vacuam.

Intestina cavum ventris ex parte intraverant.

Diebus sequentibus nihil singularis occurrit, præter continuum partium incrementum. Paucis verò diebus post, acquisito sufficiente membrorum robore, sensim carceres effringit captiva avicula, quò luce liberoque aère perfruatur.

## OBSERVATIONUM

*Anatomico-Medicarum Decades quatuor.*

P R I M A.

Obs. I.

*Anatome Cadaveris Virilis à Cl.**Dn. Joh. van Horne Lugd. Bat.  
in Nosocomio instituta.*

ANNO 1659. m. Nov.

**O**Berat febre continuâ, cum dolore hypochondrii sinistri, & vomitu.

Aperto abdomine inventa sunt omnia intestina fursum retracta, mirum in modum conglomerata, & sibi invicem connata, variis in locis quoque nigricantia & sphacelata.

Peritonæum simili labe infectum.

Plurima in hoc infimo ventre reperta est materia rubicunda, saniosa, admodum fætida.

Jecur ex parte diaphragmati annatum, in dextro sui latere gerebat abscessum cum pure albo & concocto, ubi natura versus interiora partem callo quasi munierat; Ligamentum ejus solito crassius, quin ferè cartilagineum.

Fol.

Folliculus fellis magnus.

Ductus pancreaticus valdè tenuis & parvus.

Intestina, Pectoris cavum, & Pericardium limo viscido ac lento, eoque copioso obfessa.

In reliquis visceribus nil quicquam morboſi aut alias memoratu dignum occurrit.

### Obſ. I I.

*Anatome Cadaveris Muliebris à Cl.*

*Dn. Franciſco de le Boe ſylvio*

*Lugd. Bat. inſtituta.*

**V**etula de debilitate, oris amarore, & alvo adſtriçtâ conqueſta fuerat, ſimul autem delira & accuratæ ſymptomatum ſuorum enarrationi inepta.

Defunctæ corpus diſſectum exhibuit primò materiam purulentam & ſeroſam in abdomine.

Omentum craſſum & rubicundum.

Inteſtina multis in locis inflammata rubebant; in quibus, ut & peritonæo vaſa minima erant conſpicua, quod Dn. Sylvius à ſanguine vi ſpiritus acidi in pure exiſtentis in vaſculis iſtis coagulato fieri iudicabat. Tenuia inteſtina paſſim ſphacelo corrupta, quin & eroſa erant uno loco, adedò

adeò ut fæcum pars in ventris cavitatem prolapsa compareret.

Hepar lividum & flaccidum.

In Vesiculâ bilariâ septendecim diversæ figuræ & magnitudinis lapilli reperiebantur, cum intermixto quodam virore flavescentes & friabiles; Bilis ferè rufa; Ductus bilarius non tantum cum pancreatico intestinum perforabat, sed & secundo quodam ramo illud ingrediebatur, appositâ utriusque insertioni intus papillâ exili.

Lien solito rubicundior.

Renes flaccidiores.

Apertâ calvariâ notabilis aquæ copia inveniebatur intra meninges, & in cerebri ventriculis.

Glandula pinealis oblonga alterâ extremitate duobus nerveis vinculis, alterâ pluribus arteriis cerebro erat alligata; id quod naturale est.

Cetera vulgaria, & in quibusvis sectionibus obvia non commemoro.

(*Ex communicatione Cl. D. Joh. à Wasse-  
naar, Practici & Amstelodamensis eximii*.)

## Obs. III.

*Anatome Corporis Virilis à Cl.**Dn. Henr. Meibomio Helm-  
stad. instituta.*

ANNO 1667. m. Octobr.

**I**N hac sectione sequentia observavimus  
notatu digna:Musculus pyramidalis solummodò unus  
comparebat, & quidem in latere sinistro.Inter musculos abdominis laterales &  
peritonæum copiosa pinguedo.Musculi Recti quatuor inscriptionibus  
præditi.Venæ in musculis Rectis dictæ mam-  
mariæ concurrebant, superiores cum in-  
ferioribus, quando, qui in his stagnabat  
sanguis, leni compressione in illas provehi  
poterat.Intestinum ileon planè erat corruptum,  
colore livido & subcæruleo; tunica ex-  
tima exesa multum abscefferat, unde pas-  
sim p. n. illud annatum vidimus.Coli ad renem sinistrum mirabilis con-  
tortio.Ventriculus & mesenterium malè colo-  
rata.Ductus pancreatici insertio in intesti-  
num ab orificio *χοληδόχου* pollicis latitu-  
dine distabat.

In

In Glandulis ad arteriam asperam fitis concretos lapillosprehendimus.

Cor plurimâ pinguedine obfitum.

In dissectis pulmonibus latebat nigricans tuberculum.

In Cranio exteriùs non apparebant futuræ, sed tantum interiùs.

Quæ incisâ cerebri pulpâ sese offerunt infinita punctula sanguinea, oculo armato inspicientibus apparebant tanquam pluriimi tubuli cruenti.

Glandula pinealis cineritii coloris, figuræ irregularis, calculis referta.

Plexui Choroidi præter pinealem adhuc alia glandula innexa erat, majuscula, valdè pellucida, in quâ per microscopium copiosa vasa sanguinea conspiciebantur.

Glandulas circa radicem linguæ examinantes, invenimus foramina illa à Fallopio observata, in tonsillis, ad uvulæ latera fitis, valdè patula, è quibus pressis emergebat mucus albicans.

In Linguâ ipsâ similiter, spatio inter tonsillas, magnam exiguarum glandularum foraminulis suis præditarum congeriem animadvertimus, è quibus itidem succus candicans poterat exprimi.

In medio istarum reperiebamus aliquem meatum, sed cæcum, longitudine articuli digiti.

In Linguæ superficie, præsertim anteriore, ubique clarè cernebantur numero-

ſæ papillulæ candidæ, à Cl. Malpighio detectæ, quas pro vero & proximo guſtus organo meritò agnoſcimus.

### Obſ. IV.

#### *Anatome alia ibidem inſtituta.*

ANNO 1668. m. Januar.

**H**Oc corpus, itidem virile & violentâ morte necatum, ſuggeſſit notabilia quæ ſequuntur:

Muſculi abdominis admodum macri & extenuati, pinguedo contra ſatis luxurians.

In muſculo Recto duæ ſaltem erant inſcriptiones, eæque valdè obſcuræ.

Omentum pinguiſſimum, paulò ultra umbilici regionem protenſum.

Lien grandis, tumens, & laxus, cujus exterior membrana nullo negotio ſecedebat.

Ventriculus inſolitæ longitudinis, è quo fruſta aliquot cruda pomorum & lardi exemimus.

Inteſtinum duodenum circa pancreatici & bilarii ductuum inſertionem vehementer diſtentum & ſubfulcum.

Oſcula iſtorum meatuum junctim inteſtinum perforabant.

Canaliculos felleos varios ab hepate in  
folli-

folliculum ejusque cervicem desinentes manifestè vidimus.

Ductus bilarius cysticus valvularum loco multis fibrosis circulis instructus.

Colon intestinum solito & longius erat, & amplius.

Vasa deferentia in fine, propè seminales vesiculas, glandulosa & cellulis quasi distincta; videbantur autem vesiculis tantùm annexa easdem præterire, proprioque osculo ad urethram pertingere; illud clarissimè patebat, non inservire deferentia vasa convehendo semini à testibus ad vesiculas; & profectò injuriam faciunt artificiosæ istarum partium fabricæ, qui vas deferens pro mero canali, vesiculam pro receptaculo solum agnoscunt.

Pulmonis dexter lobus nigricans; sinister diaphragmati & pleuræ arctissimè annexus, totusque cruentus, & obscuri coloris, ac si gravi phlegmone fuisset affectus.

Diaphragmatis superficies convexa propè pericardii nexum multo adipe tecta.

Glandulæ ad pulmones sitæ gypseâ materiâ, nondum penitus induratâ, infarctæ.

Foramen ovale adhuc patulum, in homine tamen 40. annos nato.

Asperæ arteriæ cartilaginee intra pulmones nequaquam integræ, sed circuli hic æquè mutili ac in trunco ejus propè oesophagum.

Ossa tetrabrâ perforata ex infinitis poris sanguinem guttatim emittebant.

### Obs. V.

*Anatome Cadaveris Virilis à Cl.*

*Dn. Sylvio Lugd. Bat. instituta.*

ANNO 1668. m. Octobr.

**O**Bierat hic homo in Nosocomio Lugdunensi è gravi affectu, ex animi summo mœrore & perpeffis ob paupertatem aëris injuriis contracto. Primò autem vidimus

Abdomen vehementer inflatum, & tumensum.

Musculi ventris infimi satis torosi erant, pinguedo autem tenuis & pauca.

Omentum omnia intestina contegens valdè erat macrum, præterea nigricans & quasi atramento ubique tinctum.

Colon intestinum itidem ex parte denigratum.

Intestina alia omento substrata ab omni nigrore planè immunia erant.

In cavo abdominis fluctuabat quidam humor, instar loturæ carniū ruber, saporis amarissimi, cum aliquâ acerbitate adstringente; à quo liquore illa omenti nigredo omninò videbatur exorta esse.

Ven-

Ventriculus & intestina flatibus mirum in modum distenta, in nonnullis tamen locis valdè contracta & angusta, (ceu aliàs in Cuniculis observare est) idque tam in tenuibus, quàm Colo quoque, cujus principium seu ingressus prodigiôsè expansus erat.

Jejunum intestinum ex parte maximè rubebat, ob vasa insigniter turgida, principium inflammationis ferè arguentia.

Colon in dextro inguine exortum, inde assurgebat ad renem hujus lateris, cui ita annexum erat, ut communi fruerentur membranâ, quâ divulsâ, inter renem & Colon apparebat intestini tenuis in lumbis portio, adedè ut Colon, tenue intestinum, & ren in dextro latere valdè sibi invicem essent conjuncta.

Cæcum admodum exile, aliquâ sui parte nigricabat.

Folliculus fellis mirè expansus, transparens & stupendæ magnitudinis, pugni instar, ob inclusos flatus, qui ex intestinis in ipsum procul dubio penetrârunt.

Coli intestini regio vesiculæ biliaræ contigua, solito magis latiorique ambitu flavedine tincta erat, ob bilem copiosius fortasse per attenuatos suos parietes transsudantem.

Copiosos istos flatus in suo corpore excitaverat æger ab incautâ ingurgitatione pharmaci potentis, spirituosî, & aromatici,

tici, quod cum per vices, parvâque dosi assumere debuisset, contra Medici præscriptum simul & semel hausit, quo ipso pituitosa saburra vehementer rarefacta tantam flatuum vim produxit.

Lien profundè delitescens, & satis puffillus.

Pancreas molle, laxum, obscuri coloris, glandulæque ipsius disjunctæ, quæ omnes injecto in ductum per siphonem lacte egregiè intumescebant.

Hepar lividum, laxum, interiùs ferè nigricans.

E vesiculâ fellis apertâ plus quàm duas uncias bilis rufæ exemimus.

Non licuit ob fervidum, præter morem, aërem ampliùs inquirere.

## Obs. VI.

*Anatome Cadaveris Virilis à Cl.*

*Dn. van Horne Lugd. Bat.*

*instituta.*

ANNO 1669. m. Januar.

**I**Nterit hic à nimio potu Vini adusti.

Corpus erat senile, canis capillis.

Pinguedo paucissima.

Musculi validi & pleni.

Omentum valdè retractum, & intra superiorum intestinorum mæandros reconditum.

Hepar

Hepar insolitæ magnitudinis.

Lien admodum pallidus.

Trunco venæ mesentericæ inflato, spiritus promptè in intestinorum tunicas penetrabat; indicio, nullis isthæc vasa prædita esse valvulis.

In Omenti parte propè mesenterium magnas observavimus glandulas.

Separatâ utrinque membranâ mesenterii, reverà comparebat tertia intermedia, mesenterio propria, cui vasa innexa.

In mesenterio offendimus copiosas glandulas inter vasa fitas, præterea abscessum quendam lapideum, cujus nempe materia in calculum concreverat inæqualem.

Pulmonis lobus dexter toti lateri firmissimè annatus, multo pure circa ipsum fluctuante, & laxâ putrique pinguedine ubivis adhærente, quali ferè universus thorax intus erat obfitus.

Pulmo ipse carnosior, & micus spongiosus, multum foedæ saniei post incisionem emittens.

Costæ dextri lateris admodum fragiles, vitri instar.

Ductus thoracicus in regione dextrâ ad venam *æξυζορ* valdè conspicuus.

Venæ *æξυζορ* immixtus flatus non modò subclaviam, sed & ipsum cor commovebat, quò & pertingebat lac siphone injectum.

Musculi occipitis & frontis connexio in capite manifesta.

Et

Et pericranium & periosteum temporales musculos supergredi deprehendimus.

Arteria bronchialis à trunco arteriæ aortæ descendente exorta versus pulmonem decurrebat.

Sanguis in vasis supra modum tenuis.

Venæ cavæ truncus amplitudine suâ non cedebat intestino.

Ductus pancreaticus versus intestinum notabilem flexum faciebat, similem literæ S.

Circa vasorum spermaticorum ex abdomine egressum nihil in peritonæo observare potuimus processus nomine dignum. Interna enim istius tunica ( duplici namque constat ) ita erat circumposita vasis spermaticis, ut penitus ibi ventrem clauderet; exterior verò videbatur reverà vasa isthæc involvere, vaginamque constituere.

Partes genitales omnes propter senium valdè exiles & collapsæ.

Ad *epididymida* dextri testiculi hærebat hydatis sat ingens.

Circa tibiæ cum osse femoris commissuram in posticâ parte inueniebamus os sesamoidæum.

Obs.

## Obs. VII.

*Anatome Corporis humani sequioris sexus ab Eodem instituta.*

ANNO 1669. m. Mart.

**P**erit ex Febre catarrhali malignâ.  
Abdomen, pectus, omnesque artus copiosissimâ pinguedine investiti, muscoli verò præter modum graciles & extenuati.

Interiùs circa viscera parcissimam pinguedinem vidimus.

Vasa sanguine aqueo & ichoroso turgida.

Musculus pyramidalis unus saltem aderat, in latere sinistro, valdè tenuis.

Circa finem intestini duodeni, in ejusdem substantiâ, hærebat abscessus steatomati haud dissimilis.

Testiculo dextro affixæ erant aliquot hydatides insignes.

Pulmonis dexter lobus arctissimè lateri añnatus.

Diaphragma in dextro latere altiùs subierat pectus, ita ut obliquum situm haberet.

Ductus thoracicus à diaphragmate primum recto ductu assurgebat, deinde versus sinistrum latus deflectens, & paulatim amplior factus, sinistræ subclaviæ inferebatur, ceu in flatus ac dein liquoris immissione patebat, quando tota axillaris undique

dique ligaturis occlusa egregiè elevabatur.

Circa asperæ arteriæ in pulmones ingressum plurimas vidimus nigricantes glandulas, quales in homine plerumque reperiuntur, in brutis non item.

Arteria bronchialis admodum tenera & exilis, etiam in suo ex arteria magna egressu; pluribus autem ramusculis pergebat ad sinistrum arteriæ asperæ ramum, paucioribus ad dextrum.

Inflatâ in pectore venâ ἀζύρω, omnes propemodum in abdomine venæ portæ divaricationes intumescabant.

Venæ sinistræ emulgentis exortus è cavâ infra renem, ita ut notabilem ascensum faceret ad renis parenchyma; in latere opposito simile non observabatur.

Inter ductus pancreatici & bilarii insertiones pollicis latitudo.

Vena coronaria oriebatur quasi ex ipso hepate, ad ventriculi superiorem partem pergens.

In sinistrâ regione arteria emulgens occurrebat gemina; ex inferiore oriebatur spermatica.

Inflatio arteriæ spermaticæ attollebat majores ramos aortæ, propter communicationem nimirum per hypogastricas arterias, quarum unâ inflatâ, mox quoque elevabatur spermatica.

Tubæ uteri apertæ & patulæ, quibus inflatis ipse uterus ejusque orificia nonnihil

distendebantur; nulla in ipsis occurrebat valvula, nihil obstaculi, eratque liber transitus per eas ex abdomine in uterum, & ex utero in abdomen.

Clitoridis duo parva erant crura, penis nervosis corporibus haud dissimilia, ossi pubis in utroque latere annexa.

Hymenem vidimus planè integrum, in introitu vulvæ antè myrtiformes carunculas situm; erat membrana spissior, rubicunda, in medio aperta.

Spinalem medullam post effractas secundum totam spinæ longitudinem vertebrae examinavimus:

Inter exteriorem tunicam, quæ meninx dura est, & substratas multum hærebat ichoris subrubri.

Tertiam vidimus tunicam inter duram & tenuem meninges sitam, sicut & in cerebro ea invenitur, præsertim circa opticos nervos, & cerebri cum cerebello commissuram; appellabatur ob subtilem texturam Arachnoïdes.

In nervorum insignium circa collum & lumbos egressu notabiles erant globuli à filamentorum concursu efformati.

Nervus accessorius à Cl. Willisio descriptus elegantissimè apparebat, ejusque ortus è medullâ, ut & propinquitas ad vagum par, cum quo cranio elabatur.

## Obl. VIII.

*Anatome Cadaveris Virilis à Cl.  
Dn. Fred. Ruischio Amstelo-  
dami instituta.*

ANNO 1671. m. Januar.

Vidimus sequentia:

Ventriculus monstrosâ figurâ præditus erat ; circa mediam sui partem valdè coarctatus, ita ut orificium dextrum mentiretur, tum denuò expansus in burfam aliquam, quæ in verum pylorum post definebat.

Intestina observavimus infinitis porulis esse pertusa, per quos hydropicorum aquas in cavo ventris stabulantes sæpè penetrare suspicabatur Cl. Diffector.

In Recti intestini superficie internâ apparebant plures canaliculi in cavitatem ipsius hiantes, ordinatè dispositi, & ad straminis latitudinem à sese invicem distantes.

Propè glandulas inguinales conspeximus vasa lymphatica, quæ ob numerosos à valvulis nodos ab aliis vasorum generibus faciliè poteramus distinguere, non item ob coloris diversitatem, lymphæ enim istorum vasorum aliquo modo rufa erat, ceu in suffocatis corporibus plerumque observare est.

Partes genitales admodum extenuatæ & exiles.

In Hepatis examine notabatur, illud secundum naturam in regione cavâ esse fibrosius & magis solidum, in gibbâ autem mollius & tenerius; indeque vasorum in cavâ parte excarnationem esse difficiliorum, quàm in gibbâ.

Reliqua quæ spectavimus, aliàs quoque obuia, non lubet memorare.

### Obs. IX.

#### *Anatome Cadaveris Muliebris ab Eodem instituta.*

ANNO 1673. m. April.

**H**Æc fœmina recenter erat imprægnata; adedque singulari felicitate præsentibus concessum fuit, generationis humanæ exordia coràm contemplari. Quum autem illic tum temporis observata, nuper à Dn. Ruischio & figurâ & scripto Orbi communicata jam sint, nolo cramben recoquere, & repetitâ narratione lectori tædium afferre; tantùm, quæ præter genitalium partium fœcundam immutationem occurrerunt notabilia, breviter memorabo.

Parotis sub aure dextrâ erat grandis, & extra ordinem ampla, tamen sana & integra; fortassè ob Mercurialium usum, qui-

quibus glandulæ circa collum & fauces valdè solent dilatari.

Duræ meningis arctissimam cum cranio connexionem monstrabat adhibitum trepanum, cujus beneficio circulariter excisa & à reliquo calvariæ corpore undique separata frustula ossea firmiter substratæ membranæ, ceu periosteo interno, inhærebant, cum primis in futuris, ubi non nisi forcipe à meninge avelli poterant.

Divisâ durâ matre & ad latus reflexâ, apparebat ejusdem cum piâ connexus per plures venulas in falciformem sinum desinentes.

Cerebri dissecti medullâ moderatè compressâ, infinita puncta rubra sanguinem emittebant.

Plexui Choroïdi numerosæ glandulæ miliares innexæ.

Merebatur attentionem nostram cranii insignis teneritudo in superiori parte orbitæ oculi; idque occasione historiæ, quam Dn. Ruifchius narrabat de quodam per acutum baculum oculo intrusum lethaliter fauciato, in cujus cadavere hanc tenuem orbitæ oculi partem perforatam, cerebroque puncturam inflictam animadverterat.

In mammis, fatis quidem turgidis, tela glandulosa vix minimi digiti crassitiem habebat, uberrimâ pinguedine contexta.

Arteriæ asperæ interna superficies infinitis minimarum glandularum porulis præ-

dita, è quibus pressis exsudabant guttulæ, planè sicut in buccis.

- Intestinum Rectum curvum erat, situ inflexo ad anum pergens.

- Circa urethræ ostium parte internâ factâ compressione, liquor candidus *σπέρμα τῶν δυν* emergebat.

- Idem in cervicis uteri internâ superficie observavimus.

- Vaginæ uteri interiores rugæ transversim præcipuè decurrebant.

In genitalibus reperta rariora abrupterunt Anatomem, utpote quæ ulteriorem & indagacionem & præparationem requirebant.

## Obs. X.

*Mulieris, ventris infimi sævis cruciatibus diu vexatæ & tandem enectæ, corpus apertum.*

ANNO 1671. d. 21. Octobr.

**P**ER anni ferè spatium decubuerat, præter dolorem convulsionibus periodicis, certâ nempe horâ quotidie recurrentibus, afflicta. Sæpiùs utero excreverat sanguinis grumos, cum quibusdam membranulis & spongiosis carunculis.

- Inciso ventre à Cl. Ruifchio, præsentibus aliquot Medicis junioribus, inveniebamus primò Omen-

Omentum substratis intestinis ubique anatum.

Hoc avulso intestina apparebant fætidissimo pure madida, ac invicem connata.

Testiculi scirrhusi erant ac hydatidibus obfessi.

Alæ vespertilionum induratæ & firmiter annexæ.

Uterus renitens & durus, ac planè corruptus.

Renum parenchyma lotio stagnante vehementer intumuerat, ureteribus similiter mirè expansis, minoremque digitum facile recipientibus.

In pectore omnia sana.

**I S D E**

## DECAS SECUNDA.

## Obs. I.

*Herniosi dissectio.*

ANNO 1672. d. 6. Mart.

**L**aboraverat hoc affectu in sinistro latere Nauta quidam à tenerâ ætate, quem quum pondere in navi summâ contentione elevato multò graviorem reddidisset, supervenientibus acerbissimis abdominis doloribus, aliisque periculosis symptomatibus, non longè post expiravit.

Rogatus à Chirurgo scalpello in affectum locum inquisivi, præsentibus aliquot Medicis, qui sequentia mecum observârunt.

Extrinfecus prominens scrotum tangenti notabilis occurrebat renitentia, præsertim inferiùs versus perinæum.

Remotis communibus integumentis, benè nudatum inspeximus peritonæum, tum quâ in processum inflati intestini instar dilatatum prolongabatur, tum quâ testiculum hunc finistrum involvebat, tunicam vaginalem constituens, in cujus superficie innumeros perreptantium vasorum flexus supra modum turgidos vidimus.

Peritonæi hic processus in initio, ubi per muscutorum obliquorum pubis ossi annexos

nexos tendines pervadebat, angustior erat, versus testem verò bursæ in modum expansus, ipsaque vaginalis tunica ad pugni magnitudinem inflata, quâ incisâ cum impetu erumpebat notabilis copia cruenti ichoris, cujus acrimoniam arguebat tunicarum testiculi erosio.

Testiculus ipse ingens erat, instar pomi aurantii mediocris, albicans & durus; substantia ejus interior firma, ligamentosa, & ex parte ad cartilaginis naturam accedens.

Epididymis similiter tumida, laxa, carnosa, & rubens.

Testiculus dexter sanus, valdè tamen exiguus, qui proinde admodum semper delituerat, unde hic homo in puerili ætate à multis pro monorche habitus.

In abdominis cavitate omnia invenimus in naturali situ, peritonæo circa spermaticorum vasorum egressum penitus obstructo per scirrhosum apostema illic hærens, suâque radice lumbis insidens, quod dissectum steatomatis naturam referebat.

Mesenterii glandulæ induratae.

## Obs. II.

*Infans spinâ bifidâ cultro anatomico subjectus.*

ANNO 1671. d. 24. Jun.

**M**Ater gravida de scalâ quondam ceciderat, lumbosque præ aliis graviter læserat; hinc partus tempore fætum morbosum est enixa, sine dubio propter fortem lapsus imaginationem. Scilicet habebat infans circa principium vertebrarum lumbarium tumorem quendam ichorosum sub cute latentem. Spina extrinsecus antè sectionem tactu observabatur gemina. Videnti artus supremi mobiles, at crura & pedes sine motu, tanquam paralyfi affecta, quæ, tamen morte appropinquante, unâ cum reliquo corpore convulsionibus quassauerant, aliàs neutiquam macilenta, sed æquè boni habitus cum superioribus membris.

In tumore lumbari dissecto comparebat abscessus cysticus, validâ tunicâ serosam materiam continens. Spinæ partem hanc inferiorem cute & carne nudatam vidimus reverà bifidam, medullâ carentem, in cujus tamen lateribus sparsim, sed ordine, sese offerebant nervorum è spinali medullâ emergentium initia, quorum unum ramum alteri cruri insertum persequabamur.

Sape-

Superior pars spinæ erat integra, simplex, & medullâ naturaliter instructa, quæ cum vertebrarum hâc fissurâ & divaricatione evanescens, nil nisi membranosa involu-  
cra relinquebat.

Simillimum exemplum memorat Amplif-  
simus Dn. Nic. Tulpius Obs. lib. 3. c. 30.

### Obs. III.

#### *Pueri asthmatici cadaver apertum.*

ANNO 1671. d. 24. Octobr.

Vixerat septem annos difficillimè respi-  
rans, & extremâ macie confectus.

Nihil in pectore morborum apparebat; in  
abdomine verò observavimus hepar dia-  
phragmati p. n. firmiter annatum.

Sufficiens certè est connascentia isthæc  
inferendæ dyspnœæ; id quod confirmat  
Lud. Duretus Adversar. in Holler. de  
Morb. Intern. lib. 1. cap. 25. ubi similem  
casum proponit.

### Obs. IV.

#### *Cor tribus Polypis obsessum.*

Senex pauperulus in Nosocomio hujus  
Urbis decumbens, difficili respiracione  
& frequentibus lipothymiis afflictus, intra  
paucos dies vivere desiit. Placuit Cl. Dn.

Swammerdamio cadaver aperire, meque in hoc opere adiutorem eligere.

Observabamus autem primò pulmonem finistrum purulentum, & p. n. annatum. Cor ipsum ingens erat, ejusque superficies leviter erosa. In ventriculo ejusdem dextro duos inveniebamus sat notabiles polypos: alterum in ingressu venæ cavæ, plurimis fibris, tanquam radiculis, inter cavernulas sese insinuantem, latum, ligamentosum, sanguine concreto imbutum; alterum, (quem siccatum servo) in egressu venæ arteriosæ, longum, firmum, tenacis ligamenti instar, crassitie minimi digiti, profundissimè cordis latebras subeuntem, supremâ parte bifidum instar literæ Y, mediâ tribus eminentiis præditum, queis in memorato cordis ostio sitis totidem valvulis adhæserat. In ventriculo sinistro tertium reperiebamus concrementum, prioribus quoad substantiam simillimum, sed aliquantò minus.

Sic igitur & ipse microcosmi sol maculis subinde inficitur; nec enim Cor ullo hâc in parte præ aliis visceribus gaudet privilegio, non mollibus solum, sed duris quoque & tophaceis concretionibus obnoxium, cujus exemplum nobis refert Dn. Th. Kerckringius, Medicus & Anatomicus celebris, Spicileg. Anat. Obs. 78. Prout nimirum sanguinis massa vel pituitosa, vel tartarea est, ita modò in polypum, modò in calculum paulatim compingitur.

Obs.

## Obs. V.

*Processus peritonæi in Homine vera  
conformatio.*

**H**Aud diu post Dn. Swammerdamius aliud virile corpus in Nofocomio mecum dissectuit, quando præ aliis peritonæi structuram in inguine ubi, herniæ exoriri solent, accuratè examinavimus, vidimusque reverà ibi processum aliquem versus scrotum protensum, longitudine articuli digiti, cujus extremum erat clausum, (instar intestinuli cæci) & fibræ membranacæ gracillimæ annexum; ostium ejusdem in superficie peritonæi interiore conspicuum obliquè collapsum erat, cui cum per tubulum flatum immitteremus, pulchrè in conspectum veniebat oblonga bursula, quam cum portiunculâ peritonæi exactam & eleganter præparatam in musæo suo servat Dn. Swammerdam, qui ejusdem, ut & alijs cujusdam processûs vehementer dilatati ex herniosi cadavere quondam exempti, exactissimam iconem mihi concessit. Vasa spermatica tantum aberat ut ingrederentur processum istum, ut potius nullam cum ipso communionem haberent; contigua enim solum modò ipsi erant, sub peritonæo propè ostium processûs decurrentia. Nequeo hic reticere, nos in eodem hoc corpore, licet adulto, foramen ovale  
inter

inter venam cavam & pulmonalem adhuc patulum invenisse, & pifo minori respondens.

*Fig. VII.* exhibet processum peritonæi utroque latere, prout f. n. sese habet; hic verò

*a.* denotat Ostium processus.

*b. b.* Processum ipsum.

*c. c.* Peritonæi portionem adhærentem.

*Fig. VIII.* monstrat processum p. n. dilatatum herniosi.

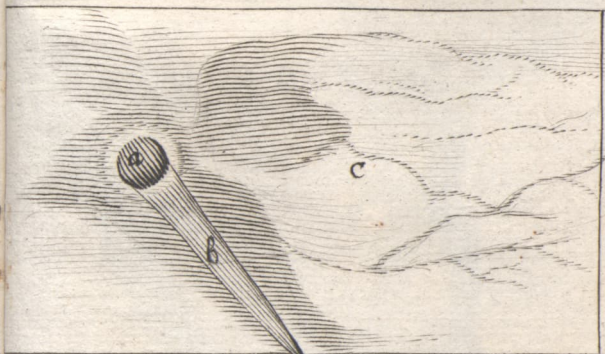### Obs. VI.

*Puellæ, quæ per 15 annos fistulosis lumborum ulceribus laboraverat, cadaver apertum.*

**Æ** Tatem 19 annorum attigerat, adeoque maximam vitæ partem miseris & doloribus traduxerat. In dissectione cum primis circa regionem affectam, os sacrum scil. & dextrum Ischii, fuimus occupati, ubi primò deprehendimus

Musculos glutæos adeò contumtos, ut ne vestigium quidem eorum superstes esset; nihil enim os tegebat præter cutem & vitiosam pinguedinem, laxam nempe & copioso ichore madentem.

Femoris cum osse coxendicis commis-  
sura.



805. 019

107. 117




Fig. VIII.

pag. 208.

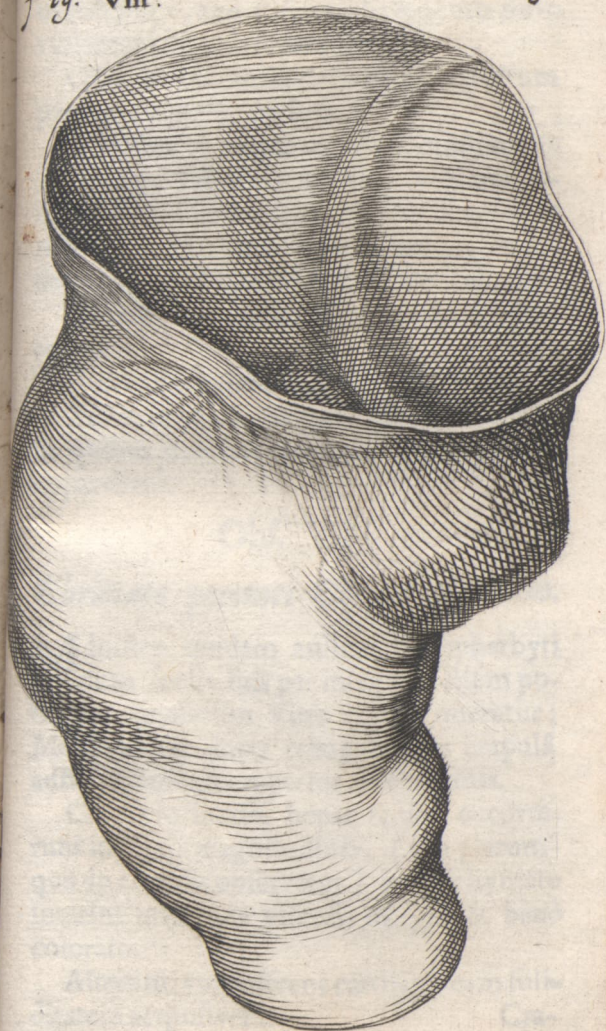
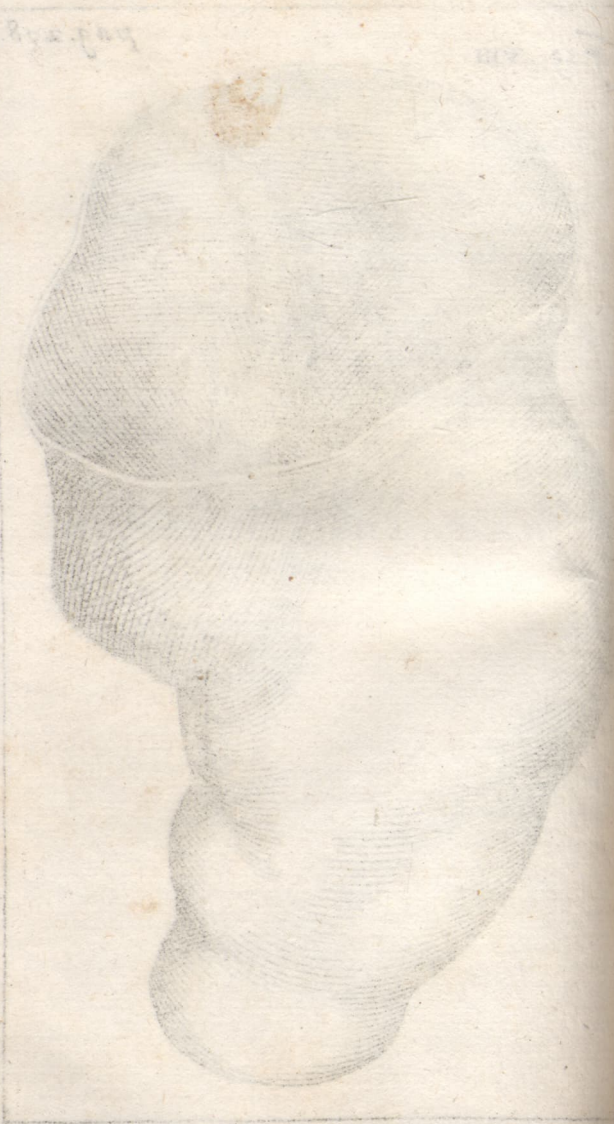

Fig. 1



fura erat immobilis, firma, & p. n. penitus coalita, ita ut unum & continuum os videretur, non nisi valido & acuto ferro violenter impulsio separabile.

Offium substantia circa locum affectum penitus exesa & cariosa.

Trochanter major valdè prominulus.

Aperto corporis trunco, vidimus omnia ferè viscera sana, præter lienem & renes, quorum ille lividus, magnus, & induratus, hi inæquales & similiter indurati.

Ulcera non penetrabant in cavitatem corporis.

Uterus admodum exilis.

Testes candidi, exigui, phaseoli instar; in quibus dissectis vesiculæ illæ five ova apparebant.

## Obs. VII.

### *Ebrietate perempti Corpus apertum.*

**M**inister quidam aulicus Guelpherbyti cum sociis suis per integrum diem potaverat præsertim Vino adusto oneratus; Manè autem inter comitatores crapulâ adhuc laborantes repertus est exanimis.

Cadavere inciso, hepar & lien occurrerunt ingentis magnitudinis, (ceu plerumque in ebriosis observatur) parenchymate interim utriusque visceris integro & benè colorato.

Alterum vas deferens cartilagineam soliditatem acquisiverat. Cra-

Cranio demto venæ comparuerunt sanguine refertissima.

Plexus Choroides itidem à restagnante sanguine solito major.

Ventriculi cerebri copioso ichore repleti, qui odore pridie ingurgitati Spiritus manifestè fuit imbutus.

(E literis Dn. Pavenbusii b. m. amici quondam charissimi, ad me Guelpherbyto missis.)

### Obs. VIII.

*In Canis abdomine vermis ingens repertus.*

ANNO 1669. d. 5. Januar.

**L**ugd. Bat. Med. quidam studiosus alebat canem, ut videbatur, morbosum, languidum, & doloribus vexatum, sæpiùs enim truncum corporis variè contorquebat; Non dubitabat igitur herus eundem sectioni destinare; in quâ observavimus decumbentem in cavo ventris, extra viscera, vermem grandem ac longissimum, & quidem dextro latere; caput occultaverat in inguine intra pinguedinem, quæ circa vesicam hærebat. Colore rubro erat; longitudine ulnæ majoris. Hepar miscelli canis plurimis morfiunculis violaverat molestissimus incola.

Dissecto secundum longitudinem corpore

pore hujus lumbrici,prehendimus cutim crassam, & quasi glandulosam; effluebat copiosè serum quoddam sanguinolentum; Fistula intestinalis longissima & instar funiculi umbilicalis intorta erat; fauciata illa chylosum liquorem fundebat. Præterea aliud quoddam vas secundum totam corpusculi longitudinem decurrens apparebat, amplum, subcœruleo colore venam mentiens, è quo aperto ichor carniū loturæ similis emanabat. Exuviæ hujusce vermī super tabulam explicatæ pollicis habebant latitudinem.

### Obs. IX.

#### *Castoris feminini sexus anatome.*

ANNO 1667. d. 21. Octobr.

**D**issectâ cute observavimus os pubis absque ullâ ferè futurâ penitus coalitum, adeòque difficulter separabile.

Musculi circa illud os admodum erant tumidi & ventricosi.

Ventriculus in se continebat comminuta ramenta lignorum & fruticum subviridia.

Oesophagus valdè carnosus, imprimis propè ventriculum.

Omentum nullum comparuit.

In-

Intestinum cæcum manus latitudine, longitudine ulnæ majoris & amplius, copiosâ materiâ excrementitiâ infarctum erat.

Colon intestinum tenue & exiguum erat, præsertim versus inferiora.

Uteri cornua vacua.

Vesicæ cervix admodum longa, in exterius uteri collum definens.

Ultra pubis os, extra abdomen, quatuor folliculi (Castorei receptacula) jacebant; majores superius, ligamentis suis ossi pubis annexi, albicante tunicâ investiti, continentes in se Castoreum siccum spicei coloris; minores inferius, rubicundis involucris præditi, liquidoque & albicante castoreo turgentes. Ab utroque folliculo rum pari, pergebant quatuor ductus ad vulvam, in quâ eorundem ostiola clarè portant conspici, limbis membranaceis munita, & extrinsecus occlusa.

Lien valdè exiguus.

Pancreas longissimum intestinorum lateri, sicut in avibus, affixum.

Folliculus fellis planè vacuus.

Cartilago mucronata semicircularis.

Pulmo rubicundissimus, pluribus lobis distinctus.

Pectus exile & augustum, præsertim respectu abdominis capacissimi.

In caudâ, squamoso involucro detracto, copiosi apparebant nervi.

Testi-

Testiculi, instar minorum ovarum, uteri cornubus adhærebant.

Notabiles erant lumbares glandulæ, a quofo humore turgentes.

Claviculæ, quibus multa animalia carent, hic aderant.

Orificium ventriculi superius valdè carnosum postremò accuratiùs examinavimus, ejusque totam substantiam invenimus cavernosam, pluribusque distinctam cellulis & alveolis, intercurrente exilium glandularum congerie, è quibus omnibus facili negotio albicans liquor, saporis sub-falsi, poterat exprimi.

## Obs. X.

### *Sectio Agni bicipitis.*

ANNO 1669. d. 20. Mart.

**D**iffectore Cl. Dn. Schuylio Med. in Acad. Lugduno-Bat. Prof. quondam Celeberrimo, in capite geminato agni observavimus sequentia:

Caput dextrum majus sinistro.

Duæ linguæ aderant.

Una aspera arteria.

Gula quoque unica erat; Falsum igitur, quod rusticus animalis venditor retulit, illud simul altero ore comedere, altero balare potuisse.

Cranio aperto vidimus cerebrum duplex: dextrum majus & firmitus, magisque sanum; finistrum minus, flaccidius, & obscurioris coloris.

Notabilis erat gemini hujus cerebri in occipite concursus, qui meninge admodum firmâ & durâ tegebatur.

Caput medullæ spinalis geminum, utrique capiti seorsim nervos suppeditans.

Duas deprehendimus glandulas pineales.

Cerebellum exiguum & unicum.

Ab occipite exoriebatur insignis tendo, superque vertebrae secundum totam longitudinem decurrens, medullam spinalem mentiebatur.

## Obs. I.

*Sciuri uterum gerentis anatome.*

ANNO 1667. d. 25. Mart.

IN uteri sinistro cornu reperiebam tres fœtus, quorum singuli propriis involucris amicti, propriâ quoque gaudebant placenta uterinâ.

Hoc finistrum cornu fœtibus turgens ad oppositum latus erat reflexum, ita ut fœtus medius medium quoque corporis, reliqui duo utrumque latus occuparent.

Dux secundinæ comparebant, inter quas nihil humoris observavi, plurimum verò inter amnion & fœtum.

Chorion placentæ uterinæ, quâ fœtum spectat, firmiter annexum.

Placenta ab uteri pariete, instar maturi & decidui fructus, nullo negotio poterat avelli, utrinque insigniter patentibus vasorum ostiis.

Fœtus omnes mares erant.

Illorum uno inciso, magnum occurrebat hepar, per universum ferè abdomen protensum.

Intestina conglomeratis albicantibus filamentis similia grandi jecore tegebantur.

Pilorum circa os rudimenta clarè poteram deprehendere.

Obs.

## Obs. II.

*Cuculi sectio.*

Ventriculus totum replebat ventrem, & protendebatur usque ad infimam ejus regionem.

Sub eo latebant intestina sat brevia, cum annexo pancreate.

Ventriculo dissecto inveniebam varios vermes, variaque, quæ devoraverat, insecta.

Tunica ventriculi interior, quæ in aliis avibus instar tenacis corii esse solet, hic mollis erat & tenera, sufficiens scilicet alimento facilè dissolubili.

Interiùs in proventriculo copiosas conspexi glandulas.

Hepar spicei coloris, ductus quosdam bilarios mittebat ad intestina.

Vesicula biliaria aberat.

In dextro cordis ventriculo carnea isthæc valvula, pennatis propria, sese offerebat.

Testiculi renibus incumbabant, proxime sub capsulis atrabilariis.

## Obs. III.

*Echini sectio.*

ANNO 1667. d. 17. April.

**I**N Echini viventis anatome occupatus, notavi primò:

Omnia viscera totumque corpus intrinsecus sensibilibus frigida esse, id quod digitorum ubivis inter intestina aliasque partes inserenti manifestè patuit.

Sanguis è vulneratis vasibus effluens, frigidus, aquosus, & pallidus erat.

In mesenterii expansâ tunicâ vasâ lactea valdè conspicua.

Vasâ mesenterica sanguinea paucis ramificationibus erant dispersa, sed propè intestina, factis priùs quibusdam flexibus, numerosissimos ramulos emittebant.

Hepar in septem lobos divisum, quorum maximus latus sinistrum, reliqui minores dextrum occupabant, horumque unus vicinum renem dimidium obtegebat.

Lien majusculus, ventriculo arcè per membranam annexus.

Vesicula fellea spherica bilem ærugineam continebat.

Penis satis magnus, & planè mollis.

Testiculi intra abdomen reconditi, sat magni, aliquantum pellucidi, sub vesicâ urinariâ latentes.

Vesiculæ feminales valdè amplæ..

Diaphragmatis pars tendinosâ tenuissima erat.

Cor non minus frigidum ac reliqua viscera, tamen ad integras tres horas, licet aperto thorace, pulsabat, ita ut aëris externi allapsum quasi eludere videretur.

Obs. IV.

*Lienes duo diversis in corpore locis siti.*

**C**L. Dn. Ruifchius Anno. 1670. d. 31. Mart. mihi narrabat, se nuper in Nofocomio hujus Urbis aperuisse corpus fæminæ, (quæ, dum viveret, perpetuè de pondere quodam in pube fuerat conquesta) & in abdomine ejus lienem reperisse cum annexis suis vasis in pelvi situm; loco autem hujus visceris naturali alium parvum lienem, cum vasis quoad magnitudinem benè respondentibus.

Guil. Ballon. Epid. & Ephemer. lib. 2. Ver & princip. æst. Anni 1578. ita scribit: *Neptis D. Valet on historia est commemorabilis. Splenis corpus incumbere vesicæ deprehensum est, & satis contumaciter adhærebat.*

Obs.

## Obs. V.

*Abortus.*

ANNO 1670. d. 30. Decembr.

**F**Æmina honesta per duos menses gravis, ex terrore, dum in scala vacillaret, concepto, prægressis acutis lumborum & infimi ventris doloribus, abortiebat, integrum folliculum cum placentæ rudimento, & alio quodam sanguinis concreti frustulo adhærescente excludens. Apertâ isthâc bursâ liquore turgidâ, præter expectationem nihil in eâ, nisi clara lymphâ, comparebat, neque enim vel vestigium embryonis poteram cernere. Fortasse sub initium conceptionis ille vitâ privatus, sensim iterum fuit dissolutus, ac consumtus; præsertim quum lympham illam, mortuo fætu, acrimoniam quandam contrahere probabile fit.

## Obs. VI.

*Fæminæ singularis fecunditas.*

**M**Ater puellæ, de quâ loquitur observatio VI. Decad. II. ipsa mihi aliisque quibusdam Medicis retulit, se tres hætenus habuisse maritos, cumque illis novem vicibus genuisse liberos; Septies, interruptâ serie, simul puellum cum puel-

lâ peperiffè; octavâ vice tres puellòs abor-  
tu excluffiffè; nonâ & ultimâ produxiffè uni-  
cam filiam adhuc fupèrfitem, quam ma-  
tri hæc nobis narranti adftantem vidimus.

Obf. VII.

*Caput abſceſſibus cys-  
ticis pluri-  
bus exterius obſeſſum.*

**N**obilis de Wensén, in pago Ducatus  
Brunſvicenſis habitans, plurimos in  
capite gerebat tumores, maximum, mi-  
norem, minimos. Maximus in occipitis  
latere ſiniſtro hærebat, inſtar pomi Chi-  
nenſis majuſculi; minor in ſyncipite ſupra  
frontem, magnitudine nucis juglandis,  
ſecundum lunæ phaſes creſcens & decre-  
ſcens; minimi confertim per capitis ſuper-  
ficiem ſparſi, piſis majoribus æquales erant.  
Hic æger, mali incrementum metuens,  
Helmſtadium ſe conferebat, ibique periti  
Chirurgi curæ ſeſe ſubmittebat, arceſſito  
ſimul prudente Medico, quem ego, tum  
temporis adhuc Artis tyro, diligenter co-  
mitabar, quò *ἰατρικῶν* Chirurgicam  
ſimul obſervarem. Maximus autem occi-  
pitis abſceſſus, quum latiffimâ radice exo-  
riretur, injectâ huic ligaturâ, & quoti-  
die magis magisque conſtrictâ, paulatim  
extirpabatur. Minor ſyncipitis, jam in no-  
vilunio vix avellanam magnitudine exce-  
dens, ferro radicitus ſimul & ſemel aſe-  
re-

rebatur, exemtâ integrâ cysti, rotundâ, à tenui radice ortâ, cujus extremus limbus albicans erat, quo ipsi cranio eam adhæsisse, ex arctissimo nexu non immeritò suspicabamur. Materia hoc folliculo contenta sebacea erat; in exiles grumos concreta. Reliquos minimos neutiquam tetigit Chirurgus.

### Obs. VIII.

#### *Infans cum sarcomate frontis in lucem editus.*

**D**ie 4. Maji. anni superioris conspexi hîc infantem, qui in supremâ fronte affixum habebat sarcoma, sub cute proximè situm, magnitudine rapæ minoris; superficies ejusdem rubella erat, & floridi coloris; tumor ipse mollis, vix dolens, laxiùs inhærens, facilèque hinc inde mobilis, proinde cranio haud annexus; permanebat in eodem statu, nec augebatur; Infans hic duos solùm menses natus, ex utero matris sarcosin hanc secum attulerat, cui gravidæ perversa orexis nequaquam expleta videbatur occasionem dedisse: Etenim mater præsens confitebatur, se tempore graviditatis valdè appetivisse placentam in fervente oleo pistam, (cui tumor non planè dissimilis erat) hauc autem sibi denegatam fuisse, cum indignatione suâ haud mediocri. Chirurgus, cujus dexteritati curam commiserat ipsa, tuberculum

hoc per injectam ligaturam extirpare decreverat.

Obs. I X.

*Imaginationis in gravida singularis efficacia.*

**C**L. D. Franciscus van der Schagen, quum occasione mox memorati casus, in quo & ipse in consilium fuerat adhibitus, de vi imaginationis in utero gerentibus nobiscum differeret, inter alia notabilem historiam narrabat de fæminâ quâdam gravidâ, sibi quondam notâ, quæ tribus hebdomadibus antè partus tempus propè caminum sedens, ex decidente in cervicem suam petasone perterrita, infantem postmodum in cervice exactissimè formatum petasunculum gerentem pepererat, qui, fætu deinde mortuo, incisus, lardosam medullam pelle quasi infumatâ investitam exhibuerat.

Obs. X.

*Cephalæa sævissima à pure intra cranii ossa delitescente.*

**E**Xperientiss. Dn. Sylvius b. m. Anno 1671. d. 26. Febr. mihi referebat, se non ita pridem in Nosocomio Leidensi fæminæ cujusdam intolerabili cephalæa, dum

dum viveret ac illic decumberet, afflictæ cadaver aperuisse, & præsertim, calvariâ divisâ, capitis interiora inspexisse, quò causam non solum atrocissimi doloris, sed & purulenti effluxus per aures, nares, & oculos, quem ægra perpeffa fuerat, benè intelligeret; invenisse autem, præter spem, meninges & cerebrum ipsum omnimodæ integritatis; tandem verò ad focum mali penetrasse, diffracto ubique cranio; quando in ossium auditus cavernulis utriusque lateris, ut & antè circa fellam sphoenoidis itidem intra ossiculorum latebras, notabilem puris copiam offenderat.

K 4 D E

## DECAS QUARTA.

## Obs. I.

*Notabilis Cranii fractura, innoxia, & ex parte salutaris.*

**V**irgo paupercula Anno 1668. m. Majo, deimproviso in platea à decidente graviore ligni trunco capite periculose vulnerata erat, in parte ejusdem anticâ, ubi per vulnus arteriarum in meninge pulsatio manifestè poterat observari. Ægra magno quidem morbo affecta erat, duplici tamen nomine simul felix: & quod (mensibus licet suppressis) nulla, post leves in initio vomitiones, ampliùs supervenirent symptomatica, & quod Quartana molestissima, quæ per novem menses ipsam exercuerat, post acceptum vulnus constanter emaneret: extincto scil. per subitum animi affectum fermento febrili.

Ego tamen non suaferim ceteris quartanariis tam durum remedium.

Obs.

## Obs. II.

*Puer tumoribus artuum cum ossium carie post natationem correptus.*

ANNO 1669. m. Octobr. duo pueri, fratres, extra Urbem hanc aquæ fese committunt ad natandum; alter autem subinde sese totum undis immergit, alter timidior saltem ad hypochondria usque; quorum ille absque omni noxâ hoc exercitium toleravit, hic verò, licet antehac fanissimus, non item; etenim aquis egressus ac domum veniens statim malè cæpit habere, lectoque sese commisit, aliquot diebus post universi corporis macie, & passim erumpentibus tumoribus, ossiumque carie affectus. In pede & crure dextris aliquot molles abscessus hærebant; scrotum intumuerat, itemque brachium sinistrum, cum ossè cubiti haud leviter carioso, & membranis ac tendinibus circa articulum vehementer exesis; Clavicula quoque dextra carie obsessa, quæ commissuram ipsius cum ossè sterno penitus dissolverat; Propè hanc pessimum apparebat ulcus, quod musculos intercostales adeò consumserat, ut per patulum foramen in pectoris cavum commodè inspicere licuerit. Æger aliàs benè appetebat, nec alio

K 5

morbo,

morbo, nisi levi tussiculâ, affigebatur; septimâ tamen post infelicem natatum hebdomade morte oppressus.

In Cadavere aperto, præfente mecum Cl. D. Adolpho Visschero, aliisque quibusdam Medicis, nil ferè morbosi observabatur, visceribus benè & naturaliter constitutis, excepto pulmone, qui satis extenuatus, & passim tuberculis ex sanguine concreto obfusus erat. Præterea sub ejusdem lobo dextro propè diaphragma, circa costarum cum vertebris conjugationem, abscessus notabilis delitescerebat, cum haud mediocri copiâ cocti puris, consumptis ibidem laceratisque pleuræ membranæ. Verùm tam miræ ac miseræ artuum corruptelæ origo & fons neutiquam comparebat; proinde licet fortasse suspicari, venenum quoddam subtile, ossibus præcipuè infectum, ex aquis corpus pueri subiisse.

### Obs. III.

#### *Vomitiones nigrae.*

**L**apidarius quidam, homo brevis stature, annorum 30. asthmate gravi vexatus, cum gravativo, ast obscuro, pectoris dolore, præsertim circa ambitum septi, cumque tussi ob phlegmatum visciditatem ac lentorem difficillimâ, meo consilio sumebat varia bechica incidentiâ & attenuantia, subinde leniter purgan-

gantia, ad hypochondriorum saburram (à quâ ex parte hæc spirandi difficultas dependebat) paulatim extergendam; sed ob mali contumaciam & altas radices parùm levabatur. Postquam autem per aliquod tempus memoratis remediis, crassos humores dissolventibus, usus fuisset, cœpit aliquot diebus multum nausere, tandem vomere, & quidem materiam nigram (atramentum dixisses) mediocris consistentiæ, instar pultis liquidioris, eâ copiâ, ut matulam sat capacem supra dimidium impleret; vix quicquam tamen, præter expectationem nostram, anxio pectori profuit hæc facilis & larga excretio; quam proinde meritò pro symptomaticâ habui, ægroque selectissimorum bechicorum usum denuò commendavi. Sed post paucos dies, recurrente graviore paroxysmo asthmatico, suffocatus interiit.

Obs. I V.

*Hydropicus merum sanguinem  
copiosè alvo excernens.*

Faber lignarius ex mœrore propter conjugis obitum incidit in febrem continuam, magnâ cum primis siti molestatam, quam extinguere volens, per aliquot dies lac ebutyratum, quin aquam pluvialem frigidam plenis cyathis ingurgitavit, quâ febris quidem fuit suffocata, at secutus affectus gravior, hydrops nempe ascites;

huic verò non longè post rursus lenta febris superveniebat, in quâ, ob laxatam procul dubio & dissolutam ab aquis intestinorum texturam, alvi fluxum cruentum patiebatur, sine torminibus, copiosum; sanguine confertim prodeunte, puro, impermixto, florido, & benè consistente, qualem sani hominis vena pertusa emittere solet. Et hoc symptomate, vitalem succum exhauriente, æger sensim ad mortem ducebatur.

Judicavi casum hunc notam mereri, quod fluxus iste nec ad dysentericum, nec hepaticum, nec denique hæmorrhoidalem potuerit referri.

### Obs. V.

#### *Lac in mammis rigore febrili coagulatum.*

**F**abri nautici uxor, puerpera, nimis maturè aëri sese exponens, febre corripiebatur, cum molesto rigore; eoque durante sentiebat mammas sibi indurescere, lacte intus concreto, cujus vix quicquam poterat tum temporis exprimere, quod discussio per subsequenter æstum rigore liberius effluebat, sicut ipsa mihi retulit d. 5. Sept. 1672.

Profectò rem acu tangunt, qui in rigore febrium Acidum dominium obtinere docent.

Obs.

## Obs. VI.

*Mercurius exterius applicitus post  
notabile tempus salivationem  
excitans.*

**C**IVIS quidam hujus Urbis doloribus artuum, noctu præcipuè infestantibus, afflictus opem à me petebat. Ego diligenter examinato affectu, mecum ferè dubitavi, Scorbutusne esset, an Venerea Lues; deinde tamen, intellectâ ipsius vitæ conditione, posteriore ipsum laborare credidi. Idcirco, præmissis idoneis catharticis, decoctum guajacinum præscripsi, quod quum per aliquot dies hausisset, & ex voto sudasset, deimproviso incidit in ptyalismum fortem & diuturnum (quamvis ne granum quidem Mercurii hæctenus ipsi exhibuerim) effluente salivâ copiosissimâ, admodum graveolente, quæ tandem gangrænam oris inferebat, quam feliciter postea sanavimus. Salivatio hæc largissima inter medios sudores ægotantemprehendens admiratione digna erat, quum nemo ignoret, continuam diaphoresin glandulis salivaribus humorem subtrahere, ac os & fauces plerumque excicare. Quapropter seriò interrogavi ægrum, num antè hanc inchoatam curam quicquam sumserit, vel corpori applicuerit; respon-

debat, se neutiquam recordari ullius usurpati remedii, nisi emplastrorum quorundam cum argento vivo præparatorum, quæ Empiricus quidam antè tres menses utrique tibie applicuerat, & per plures dies ita reliquerat.

Hinc illæ lachrymæ : scilicet Mercuriales atomi, ab emplastris in corpus emissæ, delituerunt in sanguine, ab acido morbofo suppressæ, posteaque virtute decocti illud enervantis libertatem natæ genium suum prodiderunt, serosam colluviem versus salivæ fontes & receptacula propellendo.

### Obs. VII.

#### *Calculus vesicæ grandis sectione extractus.*

ANNO 1670. d. 16. Jun.

**C**Alculos in corpore humano è pituitâ crassâ, terreâ, à calore induratâ, gigni, diu creditum fuit, & adhuc hodie (ni fallor) à non paucis creditur; sed repugnante Natura: nos succo lapidescenti, intra terræ viscera materiam in lapidem cogenti, ἀνάλογον π intra corpus subinde latere, & tartarei limi in calculum mutati veram causam esse, extra controversiam ponimus. Neque enim aliàs potest ullâ ratione concipi, qui in tantam soliditatem  
ipse

ipse queat compingi, qualem Harlemi ab Exercitatissimo Noacho Smalzio, è viri 26. annos nati vesicâ extractum vidi: rotundum, magnitudine mali Perfici, durissimum instar filicis, gravem, oblongis ubique verrucis seu potius spinis obtusioribus horridum, ob quas lithotomus inter operandum novâ incisione vulnus dilatare cogebatur; Illæ verrucosæ prominentiæ nullatenus per externam agglutinationem, sed ex ipso lapidis corpore, tanquam gemmæ ex arbore, prognatæ videbantur.

### Obs. VIII.

#### *Ureteres in vulvam desinentes.*

**E**Xc. Dn. Joh. van Horne, Præceptor dum viveret dexterrimus, mihi retulit, se vidisse puellam perpetuo urinæ effluxu, tandem pudendi gangrænam inferente, vexatam; in cujus postmodum cadavere reperti fuerint ureteres, deficiente vesicâ, in vulvam desinentes.

### Obs. IX.

#### *Laudani opii ingens dosis innoxie sumta.*

**C**Elebris hujus Urbis Medicus, falsis defluxionibus assidue infestatus, laudanium

num opiatum continuo usu adeò sibi familiare reddidit, ut ni ad quindecim & plura sæpè grana unicâ vice devoraret, vix levaretur. Certè magna dosis hæc est; at quî crederes triginta & sex ejusdem grana simul deglutita non nocuisse? quæ tamen, post sollicitè præmissas per gradus inferiores doses, fæminæ cuidam deliranti innoxie & cum fructu exhibuit Experientissimus Vir D. Franciscus de Vicq. Fæmina isthæc deinde sæpiùs ad corrigendam *αγρυπνίαν* eandem laudani dosin assumere coacta est.

Obs. X.

*Collyrium ex infusione Croci metallorum.*

**M**edicus Doctissimus Leidæ quondam praxin feliciter exercens, frequenter in oculorum vitiis usus est Infuso Croci metallorum in Aqv. Fæniculi & Euphras. illudque oculo affecto paucis guttis instillatum, non rarè alvum simul blandè movere observavit, cum insigni ægrotantis levamine.

Hic non opus est, ut viam anxie investigemus, quæ libera & patens est: facile enim guttulæ, croci cathartici virtute imbutæ, cum lachrymali humore per canalem ossi insculptum ducuntur ad nares, hinc fauces, tandem cum salivâ ad stomachum

& intestina ; ubi non mirum, antimonii  
genium , imprimis si corpus *ευερον* offen-  
derit , leviter sese exerere, massamque bilio-  
sam leni orgasmo agitare. Confer Henrici  
Meibomii doctissimam epistolam *De Vasis*  
*Palpebrarum novis* ad D. Joelem Langellot-  
tium scriptam.

I N -

I N D E X  
O B S E R V A T I O N U M

D E C A D I S I.

- Obs. I. **A** *Natome cadaueris virilis.*  
 II. *Anatome cadaueris muliebris.*  
 III. *Anatome corporis virilis.*  
 IV. *Alia.*  
 V. *Alia.*  
 VI. *Alia.*  
 VII. *Anatome corporis muliebris.*  
 VIII. *Anatome corporis virilis.*  
 IX. *Anatome corporis muliebris.*  
 X. *Mulieris, ventris infimi sevis cruciatibus diu vexata & tandem enectæ, corpus apertum.*

D E C A D I S II.

- I. *Herniosi dissectio.*  
 II. *Infans spinâ bifidâ cultro anatomico subjectus.*  
 III. *Pueri asthmatici cadauer apertum.*  
 IV. *Cor tribus polypis obsessum.*  
 V. *Processus peritonæi in Homine vera conformatio.*  
 VI. *Puella, quæ per 15. annos fistulosis lumborum ulceribus laborauerat, cadauer apertum.*  
 VII. *Ebrietate peremti corpus apertum.*  
 VIII. *In Canis abdomine vermis ingens repertus.*  
 IX. *Castoris anatome.*  
 X. *Sectio agni bicipitis.*

## D E C A D I S III.

- I. *Sciuri uterum gerentis anatome.*
- II. *Cuculi sectio.*
- III. *Echini sectio.*
- IV. *Lienes duo diversis in corpore locis siti.*
- V. *Abortus.*
- VI. *Femina singularis fecunditas.*
- VII. *Caput abscessibus cysticis pluribus exterius obsessum.*
- VIII. *Infans cum sarcomate frontis in lucem editus.*
- IX. *Imaginationis in gravidâ singularis efficacia.*
- X. *Cephalæa sævissima à pure intra cranii ossa delitescente.*

## D E C A D I S IV.

- I. *Notabilis cranii fractura, innoxia, & ex parte salutaris.*
- II. *Puer tumoribus artuum cum ossum carie post natationem correptus.*
- III. *Vomitiones nigrae.*
- IV. *Hydropicus merum sanguinem copiosè alvo excernens.*
- V. *Lac in mammis rigore febrili coagulatum.*
- VI. *Mercurius exterius applicitus post notabile tempus salivationem excitans.*
- VII. *Calculus vesicæ grandis sectione extractus.*
- VIII. *Ureteres in vulvam desinentes.*
- IX. *Laudani opiatî ingens dosis innoxie sumta.*
- X. *Collyrium ex infusione croci metallorum.*

## CORPORA ANIMALIUM

*Eorumque partes Balsamo con-  
diendi ac conservandi ratio.*

**N**Otum est, cadaverum artus ac viscera sibi relicta necessariò ruere in putredinem, eorumque compagem nunc citiùs nunc tardiùs foedâ corruptione dissolvi, nec ullum pristinæ integritatis aut formæ vestigium tandem retinere. Hunc consuetum naturæ cursum arte non solum refrænari sed & cohiberi posse, dudum evicerunt medicata Ægyptiorum funera bitumine ac pretiosis subinde resinis & aromatibus abundè infarcta, quæ tamen quum externam solummodò speciem servent, idque obscurè, non item interiorum habitudinem, meritò isti Ægyptiaco operi præfertur illa ars, quæ cadavera & eorum fragmina ita obdurat, ut salva permaneat ipsorum textura, idem supersit color, eadem conformatio, nullo non tempore ac pro lubitu ab Anatomico contemplanda, & quidem absque cruoris effusione, aut fastidioso madore, quibus delicatioribus offendi, & ab inspiciendis demortuorum visceribus communiter arceri solent. Hujus autem egregii artificii plura specimina dudum monstravit Cl. Dn. Swammerdamius, quin &, quæ Viri est facilitas & laudabilis candor, modum ejusdem

dem mecum quondam communicavit, quem nunc in publicum conferam, & prout ab ipso accepi, fideliter commemorabo.

Paretur itaque vas stanneum corpori præparando quoad capacitatem aptè respondens, huic immittatur & duorum digitorum à fundo distantia probè firmetur craticula lignea minutis foraminibus confans, super quam corpus collocetur, mox oleum terebinthinæ infundatur ad trium digitorum eminentiam, & vas leviter ac minus arctè opertum per justum temporis intervallum in quiete fervetur: Sic penetrantissimum istud oleum, cadaveris, cui circumfusum est, poris paulatim sese infinuabit, & aquosum laticem, præcipuam fermentationis ad corruptelam tendentis causam, extrudet, qui vi ponderis descendens, & per craticulam stillans, spatium inter ipsam & fundum progressu temporis occupabit; interea verò simul subtilior balsami portio, ob minus perfectè clausum vas, exhalabit, quâ magis magisque evanescente, tandem corpus concretâ olei amurcâ tanquam gummosâ medullâ penitus imbutum duritiem acquirat, ac idcirco posthac extra liquorem in aperto aëre incorruptum absque situ aut tineis perennare facillè poterit.

Quod ad tempus, quo cadaver in balsamo asservandum, attinet, illud pro divinitate

veritate rerum condiendarum, requiritur varium, nunc longius, nunc brevius; Sic e. g.

Embryonis sex mensium conditura totidem ferè mensibus absolvitur.

Skeleton ejusdem duos circiter menses desiderat.

Cordis parenchyma tres.

Vasa Hepatis & Placentæ uterinæ excarnata unum.

Vasa Lienis decem dies.

Intestinum mensem unum.

Et ita porrò reliquis visceribus conservandis certa debentur tempora, haud difficulter à quovis per experientiam invenienda ac determinanda.

Notandum verò, per condituram hanc restringi nonnihil ac contrahi partes, atamen æqualiter & idoneâ proportione: Cutis autem coarctationem in rugas præcavet coctio corpusculi, vel antè immersionem in oleum, vel postquam per duos menses in eo sepultum jacuit, instituta. Ut nativam pulchritudinem & albedinem retineat cadaver, per aliquot dies, antequam balsamo committatur, macerare illud oportet in solutione aluminis. Ut convenientem formam atque situm membra servant, adventante brumâ circa mensem Novembr. balsamo immergenda sunt, quò dein ingruente cæli rigore frigori exponi queant, & sic non quidem congelari, at leviter dure-

durescere. Quibus omnibus ritè observatis, latentia in corporibus putredinis semina penitus exstinguuntur, adeò ut balsamo isthoc altè imbibita viscera durare, & circumflui aëris perpetuis morfibus constanter reluctari possint.


Quod si verò absque memorato condituræ apparatu partem conservare cupias, necesse est, ex ipsâ primò cruorem muriâ eluas, tum relictam falsuginem per aquam pluvialem vicissim exhaurias, tandem in umbrâ resiccata misturâ (ne situm contrahat) ex olei terebinth. part. iij. & mastich. part. j. confectâ oblinas, quo ipso splendentem superficiem acquirat, quinimò tenuem quandam crustam, præsertim si mastiche paulò largiore quantitate fuerit admixta.

Circa membranarum, &, quæ ex iis constant, partium præparationem peculiare quicquam est observandum: Scilicet vasa, cujuscunque generis sint, bellè exsiccantur, quando iisdem bacilli, cavitati exactè respondentes, & sevo priùs imbuti, inseruntur, & aliquot diebus post rursus leniter extrahuntur; sic bursæ & folliculi, majores minoresque, gossypio, quod sevo madidum sit, infarciendi; Membranae autem in latitudinem explicatae (quod refero expansas vasorum capillarium telas) asserculis itidem sevo illitis affigendæ, unde postmodum, supposito iisdem moderato igne,

igne, ficque liquefacto sevo, facili negotio iterum avelluntur.



Sed de his satis hâc vice; fortasse imposterum commodior similia plura, quin longè elegantiora evulgandi nascetur oportunitas; conspexi enim apud supra laudatum Swammerdamium varia corpuscula, Tubam nempe uteri humani, Vasorum placentæ extremos ramusculós, Ranam, Erucam majorem, omnia tam artificiosè condita, ut præter alias omnes nativas qualitates, etiam mollitiem & flexilitatem perpetuò duraturam obtinerent; cujus operis ἐγχειρίδιον adhucdum reticere satius est, ne prioris, quam modò descripsi, dignitas, pulchriore in scenam productâ, obscuretur & evilescat.

**F I N I S.**



1637

30 24 13



1861  
д. - ном  
К 81 (03)  
Г. 1861

