618.1
Б-905
ФДХ

Проф. П. М. БУЙКО

# ХИРУРГИЧЕСКОЕ ЛЕЧЕНИЕ ПУЗЫРНО-ВЛАГАЛИЩНЫХ СВИЩЕЙ У ЖЕНЩИН

ГОСМЕДИЗДАТ УССР

618.1
Б-905

П. М. БУЙКО
Герой Советского Союза, профессор,
доктор медицинских наук

# ХИРУРГИЧЕСКОЕ ЛЕЧЕНИЕ ПУЗЫРНО-ВЛАГАЛИЩНЫХ СВИЩЕЙ У ЖЕНЩИН С ПРИМЕНЕНИЕМ ПЛАЦЕНТАРНОЙ ТКАНИ

Клинико-экспериментальное исследование

ІНВ. № Х5943
ПЕРЕОБЛІК 1984

Второе исправленное
посмертное издание

ДМВ

ГОСУДАРСТВЕННОЕ
МЕДИЦИНСКОЕ ИЗДАТЕЛЬСТВО УССР
Киев — 1954

Республіканська
Науково-Медична
Бібліотека

618.19
615.39

Монография посвящена лечению одного из наиболее тяжелых осложнений родов — пузырно-влагалищных свищей у женщин.

Автор на большом экспериментальном и клиническом материале изучает происхождение заболевания и убедительно доказывает возможность полного излечения его путем хирургического вмешательства в сочетании с тканевой терапией.

Книга рассчитана на врачей хирургов и акушеров-гинекологов, также представляет значительный интерес и для врачей, работающих в области теоретической медицины.

*«Имя этого отважного советского патриота, лучшего представителя нашей интеллигенции, не забудется никогда».*

*М. И. КАЛИНИН*

Герой Советского Союза
профессор П. М. БУЙКО
1895—1943.

## ПРЕДИСЛОВИЕ КО ВТОРОМУ ИСПРАВЛЕННОМУ ПОСМЕРТНОМУ ИЗДАНИЮ

Постоянная забота об интересах матери и ребенка всегда составляла одну из важнейших черт политики Коммунистической партии и Советского правительства.

Первые законодательные акты Советского государства провозглашали охрану материнства и младенчества «прямой обязанностью государства». Все последующие постановления и законы в Стране Советов создали основу для стройной и мощной системы охраны здоровья матери и ребенка.

Указ Президиума Верховного Совета СССР «Об увеличении государственной помощи беременным женщинам, многодетным и одиноким матерям, усилении охраны материнства и детства, об установлении почетного звания «Мать-Героиня» и учреждении ордена «Материнская слава» и медали «Медаль материнства» — новое доказательство неустанной заботы Партии и Правительства о матери и ребенке, проявленной в трудное для Родины время — годы Великой Отечественной войны.

Исторические решения XIX съезда Коммунистической партии Советского Союза открывают большие перспективы для дальнейшего развития охраны здоровья матери и ребенка. Пятилетним планом предусмотрен дальнейший рост соответствующих учреждений в нашей стране.

Партия и Правительство, органы советского здравоохранения уделяют огромное внимание воспитанию кадров акушеров-гинекологов, способных успешно разрешать вопросы охраны матерей и детей.

Одним из видных представителей армии акушеров-гинекологов, отдавшим все свои силы и знания благороднейшему делу охраны материнства и детства, а в тяжелые для Родины годы Отечественной войны отдавшим и жизнь, является Герой Советского Союза, профессор Петр Михайлович Буйко.

Имя профессора Буйко — верного сына Коммунистической партии Советского Союза, бесстрашного партизана и опытного врача, овеяно бессмертной славой.

13 октября 1943 года во время выполнения очередного задания по оказанию срочной помощи тяжело раненым партизанам в селе Ярошевка, Фастовского района, Петр Михайлович был схвачен фашистскими бандитами. После двухдневных жесточайших пыток и истязаний избитого и искалеченного врача-партизана фашисты облили бензином и сожгли.

П. М. Буйко умер со словами: «Я горжусь, что был партизанским врачом».

В самоотверженной борьбе против немецких оккупантов профессор П. М. Буйко пал смертью героя. Советский народ высоко оценил бессмертный подвиг своего верного сына.

Президиум Верховного Совета Союза Советских Социалистических Республик своим Указом от 7 августа 1944 года за самоотверженный подвиг при выполнении боевых заданий командования в борьбе против немецко-фашистских захватчиков в тылу врага и за особые заслуги в развитии партизанского движения на Украине посмертно присвоил профессору П. М. Буйко высокое звание Героя Советского Союза.

Бесстрашие, мужество и геройство, с какими боролся П. М. Буйко против иностранных захватчиков, — яркий пример верного служения социалистическому отечеству, своему народу.

Вечная слава профессору-герою, который все свои силы и жизнь отдал борьбе за торжество великих идей коммунизма.

* * *

Настоящая работа является докторской диссертацией Петра Михайловича Буйко, которую он успешно защитил 17 декабря 1940 г.

С целью изучения вопроса заживления пузырно-влагалищных свищей под влиянием гомогенного трансплантата проф. Буйко проводил эксперименты на 14 собаках. Он доказал, что плацентарная ткань является мощным стимулятором грануляционной ткани, которая в эксперименте на животных превращается в фиброзную и, таким образом, закрывает полностью свищевое отверстие.

В настоящее время метод фистулорафии по Буйко с небольшими изменениями (применение кусочка плаценты, богатого сосудами, и прикрытие швов водной оболочкой) на практике проверил проф. Е. И. Иоффе-Голубчик, который считает возможным рекомендовать его для лечения пузырно-влагалищных свищей. В методе проф. П. М. Буйко он видит сочетание хирургического лечения с тканевой терапией.

Ординатор Б. С. Козловская из акушерско-гинекологической клиники Одесского Института усовершенствования врачей имени А. М. Горького (дир. проф. Петченко А. И.) сообщила, что по предложению проф. Петченко по методу Буйко плацентарная ткань успешно применяется для лечения свежих ректо-вагинальных свищей, образовавшихся в результате несращения разрывов промежности III степени.

Опыт клиники показывает, что метод пересадки плаценты для лечения ректо-вагинальных свищей в первые дни их образования эффективен, прост и может быть рекомендован для внедрения в практику.

Работа проф. П. М. Буйко является ценным пособием для каждого акушера-гинеколога в его практической деятельности, а также для дальнейшего изыскания способов и средств хирургического лечения пузырно-влагалищных свищей.

Второе издание этой книги приурочено к исполняющемуся X-летию со дня героической гибели ее автора.

## ПРЕДИСЛОВИЕ К ПЕРВОМУ ИЗДАНИЮ

15 октября 1943 года фашистские варвары сожгли заживо профессора Петра Михайловича Буйко за активное участие в партизанском движении и самоотверженную врачебную помощь партизанам, которые вели беспощадную борьбу с немецкими захватчиками. Тов. Буйко посмертно было присвоено звание Героя Советского Союза.

Ни пытки, ни истязания не могли сломить железную волю этого коммуниста-ученого, покрывшего себя неувядаемой славой.

Петр Михайлович Буйко родился в семье рабочего 19 октября (ст. стиля) 1895 года в городе Бельске, б. Гродненской губернии. В селе Беловеж он окончил двухклассное училище и в 1909 году поступил в Петербургскую военно-фельдшерскую школу. В 1913 году, после окончания школы, Петр Михайлович работал младшим фельдшером в психиатрическом отделении б. Николаевского госпиталя в г. Петербурге, а затем в 1-м железнодорожном полку. Здесь после свержения царизма, в феврале 1917 г., он был избран членом ротного комитета. С этого времени он весь отдается революционной работе. В конце апреля 1917 года Петр Михайлович получил назначение на работу в 1-ю железнодорожную поликлинику Ю.-З.ж.д. В 1918 году, вместе с рабочими Киевских главных железнодорожных мастерских, он участвовал в восстании против центральной рады.

В 1918 году он поступил в Киевский медицинский институт, но вскоре вынужден был оставить его в связи с занятием Киева деникинскими бандами и уехал в село Турбово, Киевской области, поступив там на должность фельдшера на сахарном заводе.

Во время интервенции белополяков, в мае 1920 г., Петр Михайлович вместе с передовыми рабочими этого

завода проводил подпольную агитационно-политическую работу среди рабочих, служащих и крестьян.

В 1920 году, после изгнания белополяков, Петр Михайлович возвратился в Киев и продолжал учебу в институте, одновременно работая в лечебных учреждениях Ю.-З.ж.д. В том же году его избирают председателем дорожного отдела профсоюза медицинских работников. В 1921 году Петр Михайлович вступил в члены Коммунистической партии Советского Союза.

В 1922 году, после окончания Киевского медицинского института, работал в г. Бердичеве председателем окружного правления союза медсантруд, а затем в г. Белая Церковь до 1928 года заведовал окружным отделом здравоохранения.

Одновременно с 1923 по 1926 год работает ординатором акушерско-гинекологического отделения 1-й окружной больницы, а с 1926 г. заведует больницей Красного Креста.

С 1927 по 1928 год работал главным врачом Люботинской больницы Южн. ж.д. и одновременно заведовал акушерско-гинекологическим отделом этой же больницы. В этом же 1928 году Петр Михайлович в течение полугода, занимаясь на курсах усовершенствования, специализировался в акушерско-гинекологических клиниках г. Ленинграда.

В 1929-1930 гг. П. М. Буйко работает главным врачом и заведующим акушерско-гинекологическим отделением 4-й больницы Ю.-З.ж.д. в г. Киеве. В 1930 году он был назначен на должность доцента акушерско-гинекологической клиники Киевского медицинского института. В 1931 г. был избран заведующим кафедрой акушерства и гинекологии Киевского стоматологического института. С 1923 года он возглавлял Киевский научно-исследовательский институт Охматдета, которому сейчас постановлением Совета Министров Украинской ССР от 25 сентября 1950 г. присвоено имя славного сына украинского народа, Героя Советского Союза, проф. П. М. Буйко.

В 1938 году Петр Михайлович защитил диссертацию на степень кандидата медицинских наук. В 1939 году он командовал медико-санитарным батальоном, участвуя в освобождении Западной Украины.

В 1940 году Петр Михайлович защитил диссертацию на ученую степень доктора медицинских наук.

В первый же день вероломного нападения немецко-фашистских захватчиков на нашу Родину профессор П. М. Буйко добровольно ушел на фронт. Вскоре был ранен и попал в плен. Ему удалось бежать и в г. Фастове установить связь с партизанами.

Работая как партизанский врач-хирург, в октябре 1943 года, при попытке пройти в село для оказания помощи раненым, которых укрывало население, Петр Михайлович был схвачен фашистами. На этот раз фашисты не выпустили из своих лап профессора-партизана, они сожгли его, облив бензином.

* *
*

Диссертация профессора П. М. Буйко представляет собой оригинальное клинико-экспериментальное исследование. Автор впервые в мире предложил использовать плацентарную ткань в качестве свободного трансплантата при таком исключительно тяжелом заболевании, как пузырно-влагалищные свищи у женщин.

Проф. Атабеков, виднейший специалист в области хирургического лечения пузырно-влагалищных свищей, в предисловии к своей монографии «Мочевые дефекты и свищи у женщин и их оперативное лечение» писал, что хирургия здесь оказалась бессильной. Проф. П. М. Буйко разработал и подробно описал метод зашивания пузырно-влагалищных свищей с применением плацентарной ткани в качестве свободного трансплантата. Он не только разработал новый метод, но и доказал его эффективность в клинике. В этом заключается главное и основное достоинство этой оригинальной работы. Метод, предложенный проф. Буйко, подкупает своей простотой и обеспечивает всегда положительные результаты.

Представляют исключительный интерес и теоретические предпосылки этой работы. Мысль о применении плацентарной ткани в качестве трансплантата при пузырно-влагалищных свищах зародилась у Петра Михайловича еще в 1937 году. На II Всеукраинском с'езде акушеров-гинекологов проф. Третьяков (Ашхабад) предложил вниманию съезда оригинальное экспериментальное исследование по пересадке плацентарной ткани человека животным (кроликам) при искусственно созданных дефектах

кишечника. Проф. Буйко со свойственными ему энтузиазмом и настойчивостью взялся за изучение этого важного вопроса и решил применить плацентарную ткань при хирургическом лечении пузырно-влагалищных свищей.

Эксперименты убедили его в правильности предложенного им метода: плацентарная ткань, как ткань биологически активная, может и должна быть использована. Проф. Буйко исходил из того известного положения, что плацента обладает исключительными литическими свойствами по отношению к органам брюшной полости и в силу этого может претендовать на исключительное место в смысле свободной пересадки.

Плацента содержит в себе биологические вещества исключительной ценности, такие, как фоликулин, пролан и гормон желтого тела, причем нужно признать, что биологическая активность плаценты полностью далеко еще не разгадана.

Патологоанатомические исследования, проделанные П. М. Буйко, показали, что плацентарная ткань довольно быстро (к концу первых суток) прочно слипается с серозной поверхностью мочевого пузыря и вызывает мощное разрастание грануляционной ткани, которая затем превращается в фиброзную, закрывающую свищевое отверстие полностью. Являясь стимулятором разрастающейся грануляционной ткани, плацента оказывает исключительно благоприятное влияние на характер рубцовой ткани, которая размягчается и становится более эластичной. Методика проф. Буйко в дальнейшем нашла полное подтверждение и в клинике проф. Л. Д. Мельника (Акушерско-гинекологическая клиника Киевского медицинского института им. акад. А. А. Богомольца).

Конечно, монография проф. П. М. Буйко не дает исчерпывающего ответа на целый ряд вопросов, но это нисколько не уменьшает ее исключительной ценности.

Работа проф. П. М. Буйко как новатора в области изыскания способов лечения пузырно-влагалищных свищей будит творческую мысль, указывает путь дальнейших изысканий в этом направлении.

Член-корреспондент АН УССР, проф. *А. Ю. ЛУРЬЕ*
Доцент *В. Н. САВИЦКИЙ*

## 1. ВВЕДЕНИЕ

В дореволюционное время в России число больных с мочеполовыми фистулами было довольно значительным. Большинство этих больных приходилось на села и особенно на те, где полностью отсутствовала квалифицированная медицинская помощь для рожениц.

Нагляднее всего выражает это Груздев. Он говорит: «Весною с открытием навигации и особенно, когда начинается учебный год, Казанская акушерско-гинекологическая клиника подвергается настоящей осаде со стороны больных с мочеполовыми свищами, съезжающихся сюда за помощью со всех сторон восточной России».

По данным Малиновского, приведенным в его солидной работе «К этиологии и терапии свищей полового канала женщины», можно составить еще большее представление о количестве имевшихся в то время больных с мочеполовыми свищами. Так, например, за отрезок времени в 15 лет эти больные составляли 2,1% по отношению ко всем прошедшим через амбулаторию Казанской акушерско-гинекологической клиники, а стационарных больных было 7,49%, причем в подавляющем большинстве это были приезжие из глухих населенных пунктов.

Недаром Груздев придавал большое значение тому, чтобы каждый земский врач обязательно умел оказывать оперативную помощь при мочеполовых свищах. Он говорил: «Умение оказать оперативную помощь при влагалищно-пузырном свище должно в такой же мере входить в круг практических познаний земского врача, как

и умение наложить щипцы, зашить свежий разрыв промежности и т. д.».

Сказанное выше свидетельствует о том безотрадном положении, в каком находились трудящиеся женщины в смысле возможности получения квалифицированной медицинской помощи при родах в бывшей царской России.

В настоящее время Коммунистическая партия и Советское правительство проявляют неустанную заботу о благосостоянии трудящихся. Органы здравоохранения добились значительного расширения и качественного улучшения медицинской помощи роженицам во всех уголках нашей необъятной Родины. Созданы, таким образом, все условия для резкого уменьшения случаев мочеполовых фистул у женщин в результате осложненных родов.

Количество фистулезных больных уменьшается из года в год; это подтверждается статистикой, приведенной Александровым в работе «Обзор свищей женского полового канала за 15 лет (1917—1931)».

Однако, несмотря на значительное расширение сети родовспомогательных учреждений и большое увеличение числа акушерок в селах, все же мы встречаемся с данным заболеванием, как следствием осложненных родов.

Это заболевание вызывает чрезвычайно тяжелые страдания. От постоянного истечения мочи появляются тягостные осложнения. Вначале возникает раздражение наружных половых, а также смежных частей, вызывающее сильнейший зуд. Далее это состояние осложняется появлением экземы, фурункулов, а также язв как во влагалище, так и на наружных половых частях. Появившиеся осложнения обусловливают сильную боль.

Помимо этого, больные обречены на тяжелые моральные страдания. Специфический запах постоянно истекающей и разлагающейся мочи сопровождает таких больных везде и всюду. Это обстоятельство способствует тому, что такая больная становится в жизни неполноценной, чуждается общества, ее преследует одна мысль, как бы поскорее и любым путем избавиться от своей ужасной болезни.

Если в отношении этиологии и диагностики мочеполовых свищей мы располагаем почти исчерпывающими данными, если классификация их хорошо разработана Малиновским и детализирована Мажбицем, то в отношении лечения этих свищей предстоит еще много сделать.

В последнее столетие лечение мочеполовых свищей проводилось преимущественно хирургическим путем, который постепенно совершенствовался. Нельзя, однако, считать, что методика лечения этих свищей уже окончательно выработана или достигла такой степени совершенства, что этот вопрос не нуждается в дальнейших изысканиях.

Многими авторами предложено значительное количество различных хирургических способов лечения мочеполовых свищей. Уже одно то обстоятельство, что этих способов предложено весьма много, говорит о сложности этого вопроса.

Атабеков в предисловии к монографии «Мочевые дефекты и свищи у женщин и их оперативное лечение» указывает, что хирургия в области лечения фистулезных повреждений пузырной стенки оказалась бессильной. Период признания этого бессилия совпадает как раз с расцветом хирургии. Этим, по всей вероятности, Атабеков хотел подчеркнуть неудовлетворительное состояние вопроса об оперативном лечении мочеполовых свищей в то время.

Считая, что в области хирургического лечения мочеполовых свищей имеются определенные достижения, мы не должны все же эти достижения переоценивать, так как известная доля неудач при радикальном лечении встречается не столь уж редко.

Ушаков по этому поводу говорит: «Хорошо, если больная сразу получает исцеление, обратившись за медицинской помощью; но нередки случаи, когда больная, подвергшись многочисленным операциям у различных хирургов, все-таки остается со свищом, доходя до крайней степени отчаяния и попыток к самоубийству. Поэтому вопрос хирургического лечения мочевых свищей должен тщательно изучаться, и всякое ценное предложение, улучшающее технику и результаты операции при свищах, использоваться».

Необходимо отметить, что особенно плохо обстоит дело с такими больными, которые уже неоднократно подвергались безуспешным операциям. В подобных случаях шансы на заживление свищей с каждым новым оперативным вмешательством все более и более понижаются. Эти многочисленные оперативные вмешательства приводят часто к тому, что свищевые отверстия приводятся в

такое состояние, что дальнейшее оперирование обычным способом фистулорафии становится невозможным. В таких случаях хирург вынужден искать более сложных путей для операции.

Среди поступающих в лечебное учреждение нам приходится встречать преимущественно молодых женщин, причем большинство из них, к сожалению, уже неоднократно подвергалось неудачной операции, что свидетельствует о настойчивом стремлении добиться во что бы то ни стало полного излечения.

Такие больные соглашаются на любую операцию и ложатся на операционный стол в надежде избавиться от тяжелого недуга. Они подчас в течение многих месяцев находятся в лечебном учреждении и не желают выписываться, если не наступил полный еффект от оперативного вмешательства.

В случае же удачной операции, которая избавляет женщину от имевшегося у нее, по сути, некоторого уродства, получает колоссальное удовлетворение не только больная, но и врач. Ведь излечение такой женщины дает ей снова возможность принимать активное участие в социалистическом строительстве. У нее сразу отпадает чувство той отчужденности, которое так естественно зарождается при появлении всех неприятных моментов, связанных с нарушением целости мочевого пузыря. Излечившаяся и покидающая лечебное учреждение женщина подчас не может даже подобрать слов для выражения благодарности за восстановление здоровья и трудоспособности.

Необычайная настойчивость, какую проявляют женщины с мочеполовыми свищами в своем стремлении к исцелению, заставляет нас, помимо совершенствования старых способов лечения пузырно-влагалищных свищей, изыскивать другие, более совершенные методы с тем, чтобы шансы от первой помощи были как можно большими. Этого можно добиться лишь при том условии, если метод помощи при своей эффективности будет несложным и легко выполнимым в условиях любого стационарного лечебного учреждения.

Таким образом, необходимость дальнейшей разработки способов хирургического лечения пузырно-влагалищных свищей становится совершенно очевидной.

Учитывая всю важность успешного лечения пузырно-

влагалищных свищей первой операцией и изыскивая новые методы лечения, мы остановились на применении плацентарной ткани в качестве свободного трансплантата при хирургическом лечении пузырно-влагалищных свищей у женщин. Оперируя по этому методу, мы получили ободряющие результаты.

Большой материал нашей клиники, основанной на базе одного из крупнейших лечебных учреждений г. Киева, и близость солидного урологического отделения, руководимого проф. А. А. Чайка, создали особо благоприятные условия для успешного выполнения настоящей работы. Кроме того, некоторых больных мы оперировали в клинической акушерско-гинекологической больнице (база Киевского стоматологического института).

Для подтверждения благоприятного влияния плацентарной ткани на заживление пузырно-влагалищных свищей нами проведены экспериментальные исследования на собаках в лаборатории кафедры патологической физиологии Киевского ветеринарного института под руководством доктора медицинских наук проф. Н. П. Вашетко.

75943



Республіканська
Науково-Медична
Бібліотека

# I. ИСТОРИЧЕСКИЙ ОБЗОР ЛЕЧЕНИЯ ПУЗЫРНО-ВЛАГАЛИЩНЫХ СВИЩЕЙ У ЖЕНЩИН

Хотя в древней литературе и не упоминается о мочеполовых свищах, но, надо полагать, они наблюдались и у женщин весьма отдаленных от нас эпох. В сочинениях Гиппократа есть указания на то, что после трудных родов появляется недержание мочи, но подробности этой патологии не приводятся. По литературным данным, изучение мочеполовых фистул начато во второй половине XVI столетия. Впервые упоминают о них A. Paré (1570 г.) и F. Plater (1597 г.). В настоящее время имеется большое количество работ, посвященных этому вопросу; он разбирается авторами в различных направлениях.

До внедрения хирургического метода лечения пузырно-влагалищных свищей применялась тампонация влагалища. Полагали, что при тампонации передняя стенка влагалища должна приподниматься, вследствие чего произойдет сближение краев свищевого отверстия вплоть до соприкосновения, а это последнее обстоятельство будет способствовать заживлению. Во избежание разъедающего действия мочи на края свищевого отверстия и в интересах лучшего заживления мочу отводили постоянным катетером.

Для тампонады влагалища пользовались различными материалами: корпией, губкой, навощённым холщёвым цилиндром, эластическим пузырем. При этом способе больная должна была лежать на протяжении 9—12 недель.

В литературе приводятся отдельные случаи излечения в результате применения описанного способа. Однако этот метод лечения, дававший ничтожные результаты, не мог, естественно, удовлетворить ни врачей, ни тем более больных. Помимо этого, пребывание в постели на протяжении 2—3 месяцев являлось чрезвычайно тягостным. Это заставляло врачей искать иные, более эффективные меры лечения.

Другим распространенным методом лечения было прижигание краев свищевого отверстия. Это прижигание производилось каленым железом, а также химическими средствами. К числу наиболее употребительных химических средств относились ляпис, серная и хромистая кислоты. Способы прижигания имели значительное количество вариаций. Этот метод пользовался определенным вниманием и имел много сторонников, но результаты от него также были далеко не блестящи, тем не менее в некоторых случаях все же наступало излечение.

Способ подобного рода лечения точечных свищей (прижигание палочкой ляписа), особенно вслед за родами, иногда себя оправдывает. В одном из таких случаев мы наблюдали полное закрытие точечного свищевого отверстия спустя месяц после родов.

Надо полагать, что именно в подобных случаях у некоторых авторов получались хорошие результаты. Но таких случаев, к сожалению, бывает мало; большинство свищей бывает большого диаметра и лечение их прижиганиями было безуспешным.

Савостицкий указывает, что еще в 1663 г. предложено рациональное лечение пузырно-влагалищных свищей посредством наложения кровавого шва. Но несмотря на то, что с тех пор прошло довольно много времени, результаты лечения остались неутешительными. «Дело, наконец, дошло до того, что некоторые даже известные хирурги стали сомневаться в возможности излечения наибольшей части пузырно-влагалищных свищей и в достоверности сообщаемых об этом фактов» (Савостицкий).

Только после многочисленных опытов на трупах Nägele в 1812 г. сделал различные предложения для лечения пузырно-влагалищных свищей посредством кровавого шва. Его предложения опять оживили этот отдел хирургии и дали толчок к дальнейшим исследованиям. И вот в конце первой и особенно в начале второй поло-

вины XIX столетия хирургическое лечение пузырно-влагалищных свищей сделало определенные успехи.

Jobert de Lamballe, разрабатывая хирургический метод лечения свищей, обратил внимание на значение подвижности мочевого пузыря. Он предложил при этих операциях отделять передний свод влагалища от матки. Оперируя по такому способу, он получил значительные успехи. Кроме того, он закрывал свищ лоскутами кожи, которые переносил с ягодиц, бедер и половых губ. Перед соединением этих лоскутов он освежал свищ.

G. Simon, критически разрабатывая способ Ламбаля, для получения еще более надежных результатов считал рациональным накладывать на свищевое отверстие двойной шов.

Marion Sims, занимавшийся лечением пузырно-влагалищных свищей и в подавляющем большинстве случаев неудачно, в конце концов пришел к мысли, что для достижения успеха необходимо хорошо обнажать операционное поле. Для этой цели он предложил желобоватое зеркало, а также стал сшивать свищевые отверстия не шелковыми нитками, а серебряной проволокой. С того времени, как он стал применять при операции свои новшества и метод расщепления, успешность операции, по утверждению автора, стала значительной. Его ученик Bozeman много работал над хирургическим лечением пузырно-влагалищных свищей и широко распространил способ Симса в Европе, где он получил название «американского».

Савостицкий считал, что в тот период была уже решена задача лечения пузырно-влагалищных свищей. Он писал: «До этого времени излечение самых малых и лежащих самым благоприятным образом свищей считалось редким успехом; в настоящее же время для опытного хирурга даже в самых трудных случаях оно сделалось общим правилом, неизлечимость же — редким исключением».

Мы не можем согласиться с утверждением Савостицкого, что в этот отрезок XIX столетия полностью была разрешена задача лечения пузырно-влагалищных свищей. Если бы это было так, то вряд ли в последующем, когда хирургическая техника и мысль развивались все глубже, результаты хирургического лечения свищей становились бы худшими. К тому же, если бы это было так, то не

понадобилось бы отыскивать новые, более эффективные способы лечения. Повидимому, как сейчас, так и в то время количество неудач, а в связи с этим и повторных операций было немало. Вот почему утверждение Савостицкого, с нашей точки зрения, является неубедительным.

Единственно, с чем необходимо согласиться, это с тем, что после работ Jobert de Lamballe, Marion Sims и их последователей лечение пузырно-влагалищных свищей у женщин достигло таких успехов, что о другом способе лечения свищей, кроме оперативного, не может быть и речи.

Малиновский говорит: «Лечение свищей женского полового аппарата в настоящее время может быть только оперативным. Всякие другие способы лечения фистул могут иметь только историческое значение».

Остановившись на том, что лечение пузырно-влагалищных свищей должно быть только оперативным, мы сразу же сталкиваемся с вопросом о том, каким должен быть этот оперативный путь. Атабеков, например, считает, что оперативное вмешательство должно производиться влагалищным путем.

Лисовская утверждает, что обычный влагалищный метод часто дает неудачи, несмотря на дополнительные надрезы наружных половых частей и выкраивание разнообразных, часто очень причудливой формы лоскутов из стенки влагалища. Поэтому она предпочитает путь интравезикальный.

Мы, со своей стороны, полагаем, что оперативное вмешательство при свищах, которые еще ни разу не подвергались операции, должно, безусловно, производиться через влагалище. Но, с другой стороны, необходимо считаться с тем, что неоднократное оперативное вмешательство может привести женщину в такое состояние, при котором требуются иные пути лечения. Вот почему нам кажется, что вряд ли стоит торопиться с категорическим решением этого вопроса вообще.

Атабеков, как видно из его последующих суждений, также считает, что есть такая категория свищей, когда обычный влагалищный путь является бесполезным, как бы ни был искусен хирург. К подобным свищам Атабеков относит те, которые имеют длинный и узкий ход, а также свищи малого калибра, неподвижные и недоступные, расположенные высоко в куполе рукава или на его стен-

ке. Для лечения таких свищей он рекомендует интравезикальный путь, предложенный Тренделенбургом и с точки зрения автора являющийся наиболее выгодным.

Следующий вопрос—это вопрос об эффективности существующих в настоящее время методов лечения пузырно-влагалищных свищей. Эффективность, с нашей точки зрения, необходимо расценивать по результатам первой операции. Нужно сказать, что все же неудач от фистулорафии по существующим модификациям имеется немало. Об этом свидетельствует, с одной стороны, большое количество различных способов лечения свищей, а с другой,— наличие неоднократно подвергавшихся операции женщин, с которыми нам приходится встречаться.

Спасокукоцкий, предлагая свой метод зашивания пузырно-влагалищных свищей, говорит: «Зашивание свища по справедливости считается одной из самых неприятных операций: незначительность и глубина операционного поля стесняют все движения, затрудняют действия ножом, иглой и делают операцию утомительной и хлопотливой. Другая неприятная сторона — это частые неудачи, заставляющие повторно прибегать к той же операции и зачастую так же безуспешно».

Спасокукоцкий считает, что причина неудач почти всегда кроется в том, что плохо освежаются края свищевого отверстия, и поэтому он предлагает свой способ фиксирования лигатурами краев свищевого отверстия для лучшего их освежения.

Мы присоединяемся к мнению Спасокукоцкого о том, что хорошее освежение краев свища для его заращения играет значительную роль, но все же надо полагать, что немалую роль в заживлении свища играют и другие моменты.

Одним чрезвычайно важным, на наш взгляд, моментом является методика сшивания. Частота наложенных швов, их многоярусность и энергичное стягивание могут повести к нарушению питания ткани мочевого пузыря, а вследствие этого и к частичному некрозу краев свищевого отверстия. Свищ, таким образом, не только рецидивирует, но и делается больше, чем был до операции.

Надо полагать, что и шовный материал также имеет значение. Новацкий говорит, что «вокруг растительных нитей почти всегда развиваются воспаление и нагноение в канале, через который нити проникают». Наши экспе-

риментальные данные также показывают, что шелковые швы вызывают воспаление и нагноение в соприкасающейся с ними ткани мочевого пузыря.

Полагают, что рецидив свища возникает вследствие постоянного разъедающего действия мочи на швы. На этом основании предложены способы зашивания пузырно-влагалищных свищей, при которых наложенные швы не подвергались бы действию мочи.

Чаще всего в числе страдающих мочеполовыми свищами приходится встречать женщин, которые уже неоднократно подвергались безуспешным операциям по поводу этого заболевания. Значительно реже мы видим больных, у которых с момента возникновения свища операция еще не предпринималась. В большинстве случаев такое тяжелое осложнение возникает после родов, протекавших без высококвалифицированной помощи; понятно, что его чрезвычайно редко можно встретить в городах. По данным родильных учреждений г. Киева, пузырно-влагалищные свищи встречаются лишь в единичных случаях. Больные же с подобными осложнениями при родах, протекавших без квалифицированной помощи в сельской местности, в первую очередь попадают в районную больницу, где и подвергаются операции. Если принять во внимание сложность операции, а также и то, что даже в руках опытных хирургов в клиниках она не всегда проходит успешно, то станет понятным, что в малой больнице на периферии успех часто бывает еще меньший. Тогда прибегают к повторным вмешательствам с еще меньшими шансами на успех.

Таким образом, женщина, страдающая пузырно-влагалищным свищом, до поступления в клинику подвергается подчас неоднократным операциям. Отсюда напрашивается вывод о необходимости отыскания такого метода оперативного лечения пузырно-влагалищных свищей, который не отличался бы особенной сложностью, был бы доступен любому хирургу и обеспечивал бы наилучшее заживление после первой операции.

К сожалению, существующие в настоящее время способы оперативного лечения свищей сложны и не дают желаемых результатов. Пластические способы в громадном большинстве случаев либо сразу дают неблагоприятные результаты, либо вызывают необходимость многочисленных повторений операции.

Даже опытные хирурги высказывались в том смысле, что хорошие результаты операции зависят скорее всего от искусства хирурга. Однако в чем заключается это искусство? Вряд ли можно согласиться с подобным взглядом. Применение рациональной методики при оперативном лечении пузырно-влагалищных свищей и получение благоприятных результатов от произведенной операции по выработанной методике и будет искусством. Таким образом, оперативная методика и искусство хирурга, как наука и искусство, имеют некоторое единство. Нам кажется, что лучшие результаты оперативного лечения свищей у женщин, получаемые искусными хирургами, являются следствием определенной методики, которая недостаточно четко освещается; вследствие этого и другие хирурги эту методику не воспринимают как следует, уклоняются от нее, и, естественно, получают иные результаты.

Неудачи при зашивании пузырно-влагалищных свищей привели к тому, что хирурги начали искать обходные пути. Предпринималось полное выключение мочевого пузыря с пересадкой мочеточников в кишку, полное выключение пузыря с образованием искусственного мочевместилища из того или иного отдела кишечника. Наконец, искали и «срединный примиряющий путь», например, заимствование соседних органов для закрытия дефекта пузыря (мобилизация и низведение матки по Волковичу), сложные разрезы с широкой отсепаровкой влагалищной стенки, обширное обнажение пузыря вплоть до боковых стенок влагалища и дальнейшее зашивание пластическим путем (способ Атабекова).

Главной причиной исканий этих обходных путей мы считаем то обстоятельство, что после неоднократных операций, предпринимаемых с целью закрытия свища, последний доводился до такого состояния, когда обыкновенная фистулорафия далее казалась бесцельной. Сюда относятся операции кольпоклеизиса, эпизиоклеизиса, усовершенствованная Роммом операция Фройнда (закрытие свищевого отверстия телом матки), а также атипические операции Мандельштама.

Наиболее благоприятные результаты от оперативного лечения пузырно-влагалищных свищей получил Атабеков. Он разработал свой метод расширенного расщепления. До этого, проводя расщепление в узких рамках, он имел незначительный успех.

Выработанный Атабековым метод имеет своей целью обеспечить полную подвижность мочевого пузыря. Со своей стороны, активное состояние пузыря ведет к уменьшению дефекта, а следовательно, и к лучшему заживлению. Автор считает, что чем точнее и лучше произведена отсепаровка мочевого пузыря от подлежащих тканей, тем больше шансов на достижение успеха. Всякая поспешность и недостаточная выдержка при выполнении этого момента операции может повести к неудачам.

Атабеков предлагает при оперативном лечении пузырно-влагалищных свищей производить крестообразный или якореобразный разрез (в зависимости от локализации свища), а затем широко отсепаровывать мочевой пузырь от стенок влагалища и тазовых костей. После приведения мочевого пузыря в активное состояние свищевое отверстие сшивается в поперечном направлении узловатыми шелковыми швами с погружением внутрь освеженных краев раны.

Метод Атабекова, с нашей точки зрения, безусловно, является шагом вперед в деле оперативного лечения пузырно-влагалищных свищей у женщин; он теоретически обоснован и дает неплохие результаты. Но этот метод является все же сложным и требует высокой квалификации хирурга и большого навыка ассистентов.

Шатунов предлагает после соответствующего разреза по Атабекову дополнительно отсепаровывать слизистую оболочку пузыря от краев свищевого отверстия, вытягивать ее из отверстия, а затем перевязывать лигатурой. После этого на мочевой пузырь накладывается двойной кисетный шов, а затем сшиваются лоскуты влагалищной стенки.

Мы считаем, что Шатунов еще больше усложняет способ Атабекова: выделение слизистой оболочки мочевого пузыря является довольно сложной манипуляцией.

Работая ряд лет над оперативным лечением пузырно-влагалищных свищей по методу расщепления и стараясь проводить его по возможности так же широко, как это рекомендует Атабеков, мы все же не можем сказать, что результаты операции нас удовлетворяют. В большинстве случаев операция положительных результатов не дает.

Мы предприняли попытку найти такую ткань, которая, с одной стороны, явилась бы на первых порах трансплантатом для закрытия свищевого отверстия, а с дру-

гой, — способствовала бы в дальнейшем развитию грануляционной ткани и скорейшему заживлению свищевого отверстия. Этим требованиям соответствует плацентарная ткань, являющаяся мало диференцированной, близкой к эмбриональной, и обладающая литическим свойством, богатая глютатионом, а также гормонами. Мы и применили ее в качестве свободного трансплантата при хирургическом лечении пузырно-влагалищных свищей у женщин.

---

## II. КЛИНИЧЕСКАЯ ЧАСТЬ

### О способах применения плацентарной ткани в качестве свободного трансплантата при хирургическом лечении пузырно-влагалищных свищей у женщин

Мы пользовались плацентами родильниц, которые подвергались предварительно тщательному и всестороннему исследованию. Обязательно производилась реакция Вассермана, и только при отрицательной реакции плацента использовалась в качестве материала для трансплантата.

Плаценту, предназначенную для использования при операции пузырно-влагалищного свища, мы брали следующим образом: при рождении младенца и отделении его от матери пуповина зажималась кохеровскими пинцетами. Один из них накладывался у пупка младенца, а другой у наружных гениталий матери. Пуповину мы отрезали над кохеровским пинцетом у пупка младенца, а также не доходя на 2 *см* до пинцета, зажимающего пуповину у наружных гениталий матери. Получавшийся остаток пуповины мы удаляли, чтобы он не свисал. Плацента при выхождении из половых путей принималась в стерильную пеленку, покрывалась ею и помещалась в стерильный сосуд, который ставился в прохладное место, где температура воздуха не превышала + 6° С. Кохеровский пинцет снимался с остатка пуповины до заворачивания плаценты в пеленку.

В таких условиях плацента сохранялась до использо-

вания не более суток. В большинстве случаев плацентарная ткань применялась при операциях не позднее чем через 12 часов после рождения плаценты.

Техника применения плацентарной ткани была следующей: как только мы начинали операцию, сосуд с плацентой доставлялся в операционную. Установив в процессе операции необходимую величину трансплантата, мы с помощью стерильного пинцета или корнцанга обнажали плодовую поверхность плаценты и намечали участок для получения трансплантата. Обычно избирался участок, наиболее бедный кровью и расположенный между разветвлениями сосудов. Предварительно мы срезали с него ножницами или скальпелем поверхностный слой, обнажая таким образом середину ворсинчатой части плаценты. Затем на обнаженной ворсинчатой части плаценты вырезывался ножницами или скальпелем необходимой величины трансплантат и помещался в стерильный лоток. Обычно толщина трансплантата не превышала 2—3 *мм*, а площадь его равнялась 1—1,25 *см*$^2$.

Если свищевое отверстие было незначительным, с диаметром не более 5 *мм*, то края свищевого отверстия освежались со стороны слизистой оболочки влагалища, а затем к освеженным краям прикладывался приготовленный трансплантат, который должен был закрыть отверстие свища, и прикреплялся он к слизистой оболочке влагалища четырьмя кетгутовыми швами (рис. 1).

Для сравнительно больших свищей нами была выработана другая методика операции с несколькими вариантами в отношении места приложения трансплантата.

Предварительно производилось расщепление стенки влагалища от стенки мочевого пузыря вокруг свищевого отверстия; разрезы делались по методу Атабекова. Сделав якореобразный либо крестообразный разрез, мы отсепаровывали слизистую влагалища и освобождали мочевой пузырь от рубцов. После этого свищевое отверстие стягивалось Z-образным кетгутовым швом (рис. 2).

Если свищевое отверстие было значительным, мы иногда применяли кисетный шов. Кроме того, в случаях, когда тщательная отсепаровка была затруднена и полной подвижности мочевого пузыря добиться не удавалось, мы накладывали на свищевое отверстие несколько узловатых кетгутовых швов.

Далее, по парной модификации на стянутое таким



Рис. 1. Наложенный на свищ и прикрепленный кетгутовыми швами плацентарный трансплантат.



Рис. 2. Отсепаровка слизистой влагалища от мочевого пузыря и наложение Z-образного кетгутового шва.

способом свищевое отверстие мы накладывали непосредственно на стенку мочевого пузыря плацентарный трансплантат необходимой величины (рис. 3). После этого слизистая оболочка влагалища зашивалась узловатыми кетгутовыми швами. Таким образом, трансплантат оказывался между стенкой пузыря и слизистой влагалища (рис. 4).

По второй модификации после закрытия свищевого отверстия Z-образным кетгутовым швом мы зашивали слизистую оболочку влагалища такими же швами, а затем соответственно свищевому ходу в поперечном направлении накладывали плацентарный трансплантат. Этот трансплантат покрывал место соединения краев слизистой в поперечном направлении, причем он прикреплялся четырьмя кетгутовыми швами к слизистой оболочке влагалища (рис. 5).

Приведем некоторые истории болезни жнщин, оперированых нами по поводу пузырно-влагалищных свищей.

Р. М., колхозница, 45 лет, поступила в клинику 3.XI. 1938 г. с жалобами на частые кровотечения, которые продолжаются на протяжении нескольких месяцев.

Первые менструации появились на 16-м году жизни, установились сразу, наступая через 28 дней и продолжаясь 3—4 дня. Половую жизнь начала в 18 лет. Характер и тип менструации с началом половой жизни не изменился. Две беременности окончились срочными родами, дети живы. Первые роды — на 23-м году жизни, вторые — в 30 лет.

Больная среднего роста, астенической конституции. Кожа и видимые слизистые бледны. Язык влажный, необложенный, живот мягкий, несколько болезненный. Мочеиспускание свободное, дефекация совершается правильно. Со стороны внутренних органов изменений не отмечено. Температура 36,4°, пульс 76 в минуту, удовлетворительного наполнения, ритмичный. Растительность на лобке по женскому типу. Большие и малые срамные губы развиты нормально, половая щель закрыта. Слизистая входа во влагалище бледна.

Внутреннее исследование: влагалище нормальной длины, шейка матки цилиндрической формы, утолщена, бугриста. На передней губе определяется кровоточащая эрозия. Наружный зев пропускает кончик указательного пальца.

Бимануальное исследование: матка в антефлексии — антеверзии, подвижна, немного увеличена, плотновата. Левый свод свободен, в правом определяется небольшой инфильтрат.

Произведена биопсия и установлен рак шейки матки.

5.XI. под общим эфирным наркозом сделаны лапаротомия и тотальное удаление матки с придатками и прилегающей клетчаткой.

Послеоперационный период прошел удовлетворительно, операционные раны зажили первичным натяжением. На 7-й день после операции началось непроизвольное истечение мочи через влагалище.

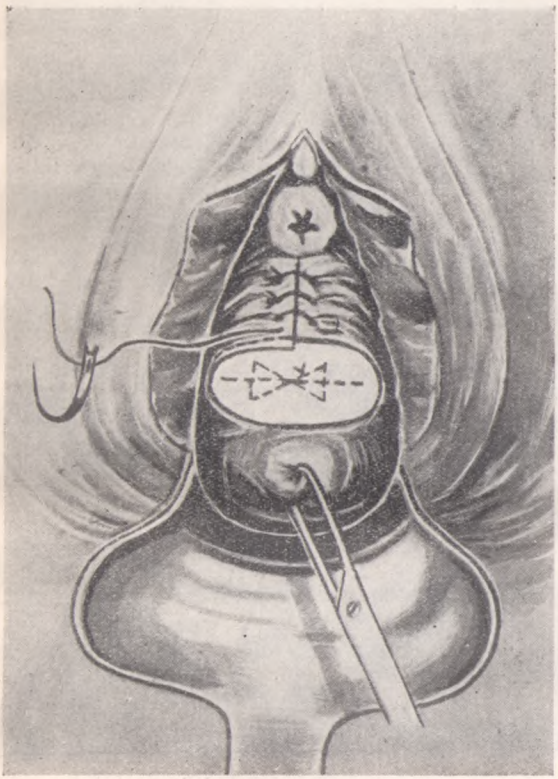

Рис. 3. Закрытое трансплантатом свищевое отверстие.

Прерывистой линией показаны направление стянутого свищевого отверстия и Z-образный шов, находящиеся под трансплантатом.

75943

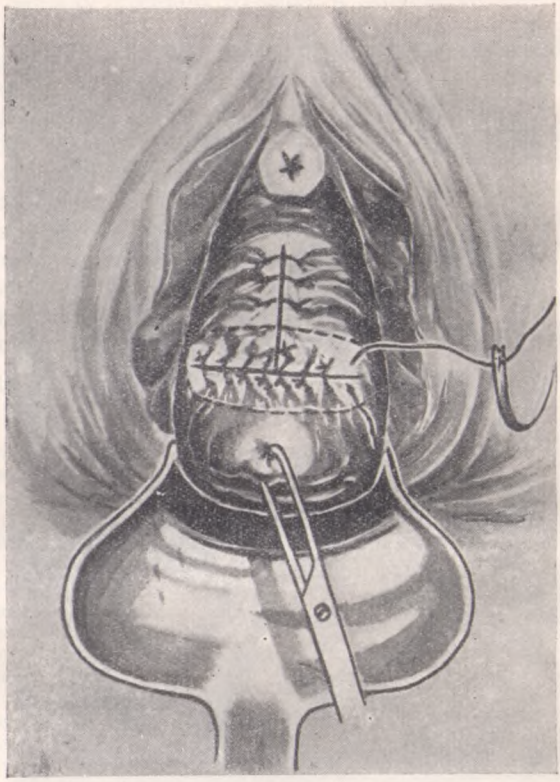

Рис. 4. Зашитая узловатыми кетгутовыми швами слизистая влагалища.

**Прерывистой линией показан трансплантат, находящийся под слизистой оболочкой влагалища.**

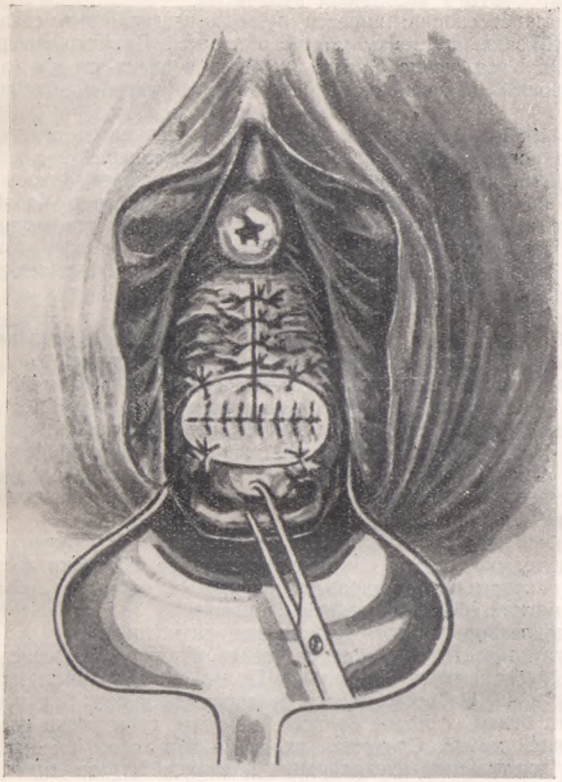

Рис. 5. Плацентарный трансплантат на слизистой влагалища соответственно закрытому свищевому отверстию.

**Прерывистой линией показано направление свищевого хода под трансплантатом.**

При осмотре зеркалами Симса в правом углу культи влагалища обнаружено небольшое свищевое отверстие, из которого просачивалась во влагалище моча; края свища чистые.

Анализ мочи: количество 100 *см*³. Реакция кислая. Цвет бледножелтый. Удельный вес 1014. Следы белка. Лейкоцитоз 10—12 в поле зрения. Эритроциты выщелоченные изредка. Плоский эпителий, триппельфосфаты в небольшом количестве.

Хромоцистоскопия: имеется пузырно-влагалищный свищ, захватывающей заднюю стенку мочевого пузыря. Диаметр свища не более 5 *мм*. Края свища чистые. Феномен с обеих сторон на 4-й минуте хорошей интенсивности. Диагноз: пузырно-влагалищная фистула.

5.II. 1939 г. острой ложечкой вокруг свищевого отверстия произведено освежение слизистой оболочки влагалища (без наркоза), а затем двумя кетгутовыми швами подшит кусочек плаценты площадью около 1 *см*². Вставлен эластический катетер на 10 часов. 18.II при осмотре зеркалами Симса установлено, что свищевое отверстие зарубцевалось. Мочеиспускание восстановилось полностью. Больная выписана в хорошем состоянии и с восстановленной функцией мочевого пузыря.

Б. С., домашняя хозяйка, 24 лет, поступила в клинику 12.III. 1939 г. с явлениями истечения мочи через влагалище.

Менструации появились на 16-м году; наступают через 28 дней, длятся 5—6 дней. Половую жизнь начала в 21 год. Беременела два раза, рожала в больнице. Оба раза роды продолжались по нескольку дней и закончились наложением щипцов и извлечением мертвого ребенка. Последние роды 16.I. 1939 г. Со времени последних родов не менструирует. Непроизвольное истечение мочи появилось через несколько дней после родов.

Больная ниже среднего роста, правильного телосложения. Питание удовлетворительное. Видимые слизистые оболочки бледны. Со стороны внутренних органов отклонений от нормы не обнаружено. Живот мягкий, безболезненный. Температура 36,7°, пульс 84 в минуту, удовлетворительного наполнения, ритмичный.

Растительность на лобке по женскому типу. Большие и малые срамные губы развиты нормально. Половая щель зияет, из нее выделяется моча. На промежности белесоватый рубец. Внутренняя поверхность бедер, а также большие и малые губы резко раздражены вытекающей мочой. Слизистая входа во влагалище бледна.

При внутреннем исследовании в верхней трети влагалища по задней и боковым стенкам прощупывается рубец в виде полукольца. Выше рубца определяется деформированная шейка матки, неподвижная и плохо выраженная. В переднем своде имеется отверстие с шероховатыми краями, свободно пропускающее средний палец.

Бимануальное исследование: матка в ретрофлексии, фиксирована, увеличена до размеров 6—7-недельной беременности, плотновата. Придатки не определяются. Диагональная конъюгата — 11 *см*. На пальцах после исследования кровь.

Осмотр зеркалами Симса: в переднем стволе выше уретры и шейки мочевого пузыря виден пузырно-влагалищный дефект диаметром в 2 *см*. Из свищевого отверстия свисают тяжи, на которых имеется значительное отложение солей. Цистоскопии произвести не

удалось вследствие резкой раздражимости слизистой пузыря. Края свища покрыты серовато-желтым налетом. Посев мочи дал рост стафилококка и кишечной палочки.

Диагноз: пузырно-влагалищная фистула.

Терапия: промывание пузыря, сидячая ванна, смазывание свища 5% уксусом, прикладывание тампона с вазелиновым маслом.

От 12.III до 23.IV свищ очистился от налета и солей. Раздражение наружных гениталий и внутренней поверхности бедер исчезло.

Анализ мочи: количество 60 *см*³. Реакция щелочная. Цвет бледножелтый. Удельный вес 1025. Моча мутновата. Белка 0,33%, сахара нет. Лейкоцитов 50 — 70 в поле зрения. Плоский эпителий, триппельфосфаты в небольшом количестве.

28.IV под гексеналовым наркозом произведена фистулорафия. Сделан якореобразный разрез по Атабекову и отсепарованы лоскуты слизистой влагалища от мочевого пузыря. На края мочевого пузыря, освобожденные таким образом от рубцов, в поперечном направлении наложен Z-образный кетгутовый шов, которым стянуты края мочевого пузыря и закрыто свищевое отверстке. Поверх стянутых швом краев непосредственно на стенку мочевого пузыря наложен кусочек плаценты общей площадью в 1 *см*² и толщиною $1^1/_2$—2 *мм*. На слизистую влагалища наложены узловатые кетгутовые швы. Вставлен эластический катетер на 10 часов.

Со второго дня больная стала мочиться самостоятельно. Жалобы на боли внизу живота. Послеоперационный период осложнился двусторонним пиелитом, протекавшим благоприятно.

28.VI при осмотре зеркалами Симса свищевое отверстие найдено зарубцевавшимся. Мочеиспускание произвольное. Выписана в хорошем состоянии.

О. Е., колхозница, 24 лет, поступила в клинику 15.IV. 1939 г. по поводу истечения мочи через влагалище.

Менструации появились на 16-м году жизни, по 3—4 дня ежемесячно. Половую жизнь начала в 22 года, на первом же году забеременела и доносила до конца. Рожала $3^1/_2$ месяца тому назад в районной больнице. Роды продолжались трое суток и закончились наложением щипцов. Плод извлечен мертвым. Находилась в районной больнице до 9.IV. С момента родов не менструировала. Через 3 недели после родов появилось непроизвольное истечение мочи через влагалище.

Больная среднего роста, правильного телосложения. Отклонений от нормы со стороны внутренних органов не обнаружено. Температура 36,4°, пульс 78 в минуту, хорошего наполнения, ритмичный. Растительность на лобке по женскому типу. Большие и малые губы развиты нормально. Половая щель зияет, из нее выделяется моча. Внутренняя поверхность бедер, а также большие и малые губы резко раздражены мочой. Задняя спайка разрушена и на ее месте виден белесоватый рубец. Слизистая входа во влагалище бледновата.

При внутреннем исследовании в верхней трети влагалища, на задней и боковых стенках прощупывается полукольцевой рубец. Сейчас же выше определяется деформированная шейка матки со значительным количеством рубцов, неподвижная и плохо выраженная. Наружный зев пропускаст конец указательного пальца. В пе-

реднем своде имеется отверстие, свободно пропускающее два поперечных пальца.

Бимануальное исследование: матка в ретрофлексии, фиксирована, несколько увеличена, плотновата. Придатки не прощупываются. Диагональная конъюгата 11,5 *см*. На пальцах после исследования кровь.

Осмотр зеркалами Симса: в переднем своде выше уретры и сфинктера мочевого пузыря виден дефект пузырно-влагалищной стенки с выпячиванием слизистой мочевого пузыря во влагалище; слизистая резко кровоточит. В левом углу выпадающей слизистой видно отверстие мочеточника. Края дефекта в рубцах, рубцовые изменения заходят на боковые стенки влагалища. Цистоскопия не удалась.

Анализ мочи 28.IV: количество 7 *см*$^3$. Реакция слабо кислая. Цвет бледножелтый. Удельный вес 1018. Белка 0,066%. Лейкоцитов 60—80 в поле зрения. Эритроциты малоизмененные, единичные.

Диагноз: пузырно-влагалищная фистула.

Применены промывание мочевого пузыря, вазелиновый тампон во влагалище, смазывание наружных гениталий и внутренней поверхности бедер вазелином.

5.V под хлороформным наркозом сделан якореобразный разрез по Атабекову и отсепарованы лоскуты слизистой влагалища от мочевого пузыря. На края дефекта, освобожденного таким образом от рубцов, наложен Z-образный кетгутовый шов в поперечном направлении. Края дефекта мочевого пузыря стянуты. Поверх стянутого дефекта непосредственно на стенку мочевого пузыря наложен кусочек плаценты общей площадью в 1,5 *см*$^2$ и толщиною до 2 *мм*. После этого слизистая влагалища зашита узловатыми кетгутовыми швами. Вставлен эластический катетер на 10 часов.

Со второго дня после операции больная стала мочиться произвольно. Послеоперационный период осложнился левосторонним пиелитом, от которого больная вскоре оправилась.

9.VI при осмотре зеркалами Симса пузырно-влагалищный дефект найден зарубцевавшимся; лишь в одном месте рубца определялось точечное отверстие, из которого просачивалась моча. Больная выписана в удовлетворительном состоянии с предложением явиться через два месяца в клинику для осмотра.

В октябре 1939 г. О. Е. прибыла в клинику. Чувствует себя здоровой. При осмотре зеркалами выявилось, что свищевое отверстие полностью зарубцевалось. Мочеиспускание нормальное.

А. А., колхозница, 24 лет, поступила в клинику 10.V.1939 г. по поводу истечения мочи через влагалище.

Менструации появились на 15-м году жизни, наступали каждые 4 недели и длились 3—4 дня. Половую жизнь начала в 23 года. С началом половой жизни тип и характер менструаций не изменились. Вскоре забеременела и доносила до конца. Полтора месяца тому назад рожала в районной больнице. Роды продолжались четверо суток и закончились наложением щипцов, причем был извлечен мертвый плод. На другой день после оперативного вмешательства появилось истечение мочи через влагалище. В больнице пробыла две недели.

Больная среднего роста, правильного телосложения. Язык влажный, необложенный. Живот мягкий, безболезненный. Со стороны внутренних органов изменений не обнаружено. Температура 36,8°, пульс 80 ударов, хорошего наполнения, ритмичный. Внутренняя поверхность бедер, большие и малые срамные губы раздражены мочой. Растительность на лобке по женскому типу. Малые губы несколько выступают за большие. Половая щель приоткрыта, из нее каплями вытекает моча. На промежности белесоватый рубец.

Внутреннее исследование: влагалище несколько укорочено; в верхней трети имеется рубец в виде полукольца на задней и боковых стенках влагалища. Сейчас же за рубцом определяется деформированная шейка матки. В переднем своде несколько влево определяется дефект стенки, свободно пропускающий средний палец в полость мочевого пузыря.

Бимануальное исследование: матка в антефлексии, подвижна, немного увеличена, плотновата. Боковые своды несколько сужены. Придатки не прощупываются. Диагональная конъюгата 11 *см*.

При осмотре зеркалами Симса видно рубцовое полукольцо, занимающее заднюю и боковые стенки влагалища. В переднем своде несколько слева виден дефект влагалищно-пузырной стенки диаметром до $2^1/_2$ *см*.

Диагноз: пузырно-влагалищная фистула.

Хромоцистоскопия: феномен справа на 6-й, слева на 8-й минуте, хорошей интенсивности. Дефект стенки мочевого пузыря расположен слева, впереди от устья мочеточника. Устье мочеточника отстоит от края дефекта на 1—2 *мм*.

Применены сидячие ванны, смазывание раздраженных мест вазелином.

Анализ мочи: количество 10 $см^3$, реакция кислая, цвет бледно-желтый, мутноватая. Следы белка, сахара нет. Лейкоцитоз 5—8 в поле зрения, эритроцитов малоизмененных 8—10 в поле зрения. Плоский эпителий в незначительном количестве. Слизи немного.

26.V под эфирным общим наркозом после соответствующей подготовки рубцовое полукольцо рассечено. Произведен крестообразный разрез по Атабекову. Дефект освобожден от рубцов, достигнута подвижность мочевого пузыря. Затем дефект пузыря стянут Z-образным кетгутовым швом, а поверх стянутого дефекта непосредственно на стенку мочевого пузыря наложен трансплантат плаценты площадью до $1^1/_2$ $см^2$. Поверх кусочка плаценты слизистая оболочка влагалища зашита кетгутовыми узловатыми швами. Вставлен эластический катетер на 10 часов.

После извлечения катетера больная стала мочиться произвольно. На 14-й день после операции у больной возник левосторонний пиелонефрит, от которого она вскоре оправилась. При осмотре зеркалами Симса на месте бывшего дефекта найден рубец. Просачивания мочи нет. Мочевой пузырь функционирует нормально. 28.VI А. А. выписана здоровой.

К. О., колхозница, 26 лет, поступила в клинику 27.XI.1939 г. по поводу истечения мочи через влагалище.

Менструации появились на 18-м году, наступали через каждые 28 дней и продолжались 2—3 дня. Половую жизнь начала в 24 года. С началом половой жизни тип и характер менструаций не изменился. Спустя несколько месяцев забеременела, беременность

доносила до конца и 5 месяцев тому назад самостоятельно родила. Роды продолжались трое суток. В послеродовом периоде были повышенная температура и ознобы. Вскоре после родов из влагалища непроизвольно начала вытекать моча. Менструаций со времени наступления беременности до настоящего времени не было.

Больная среднего роста, правильного телосложения. Язык влажный, необложенный, живот мягкий, безболезненный. Со стороны внутренних органов изменений не обнаружено. Температура 36,6°, пульс 76 в минуту, хорошего наполнения, ритмичный. Внутренняя поверхность бедер, а также большие и малые срамные губы в состоянии раздражения. Растительность на лобке по женскому типу. Наружные гениталии развиты нормально. Половая щель приоткрыта, из нее вытекает моча.

При внутреннем исследовании на задней стенке влагалища прощупывается рубец, заходящий на боковые стенки. В переднем своде имеется дефект влагалищно-пузырной стенки, который свободно пропускает палец. Шейка матки укорочена, цилиндрической формы, наружный зев с надрывами.

Бимануальное исследование: матка в антефлексии, подвижна, атрофична, плотновата; придатки не определяются. Диагональная конъюгата 11,5 *см*.

Осмотр зеркалами Симса: на задней стенке влагалища виден полукольцевой рубец, который заходит на боковые стенки. В переднем своде несколько влево виден дефект влагалищно-пузырной стенки с диаметром в $1^1/_2$ *см*. Дефект в рубцах, края его чистые.

Хромоцистоскопия: феномен справа на 5-й, слева на 6-й минуте, хорошей интенсивности. Дефект стенки мочевого пузыря впереди от устья мочеточника. Устье мочеточника отстоит от края дефекта на 3—4 *мм*.

Диагноз: пузырно-влагалищная фистула.

Применены сидячие ванны, места раздражения смазываются вазелином; назначена почечная диета.

Анализ мочи: количество 100 *см*$^3$. Реакция щелочная. Цвет бледножелтый. Удельный вес 1013. Моча мутновата. Белка 0,1%, сахара нет. Гиалиновых цилиндров 4—6 в поле зрения. Эритроцитов малоизмененных 3—4 в поле зрения, лейкоцитов 4—5 в поле зрения. Плоский эпителий в большом количестве, триппельфосфаты в небольшом количестве.

8.XII под общим эфирным наркозом сделан крестообразный разрез по Атабекову. Дефект мочевого пузыря освобожден от рубцов, а затем стянут кетгутовым кисетным швом. Место стянутого швом дефекта прикрыто трансплантатом плаценты общей площадью в 1,4 *см*$^2$, который затем покрыт слизистой оболочкой влагалища. На слизистую влагалища наложены узловатые кетгутовые швы. Вставлен эластический катетер на 10 часов.

Через указанное время катетер вынут, и больная стала мочиться самостоятельно. На 5-й день больная встала с постели. Мочится произвольно. 26.XII при осмотре зеркалами Симса на передней стенке влагалища ближе к переднему своду найден рубец. Мочеиспускание нормальное. К. О. выписана в хорошем состоянии.

Л. Х., фармацевт, 29 лет, поступила в акушерско-гинекологическую больницу 23.III.1940 г. из Пуще-Водицкого родильного дома по поводу затянувшихся родов.

Менструации появились на 14-м году, наступали каждые 28 дней; длились 2 дня. Половую жизнь начала на 23-м году. Из трех беременностей две закончились абортом. Последнюю беременность доносила до конца. Роды при ягодичном предлежании затянулись и закончились извлечением мертвого плода за тазовый конец.

Через две недели после родов появилось истечение мочи через влагалище.

Больная ниже среднего роста, правильного телосложения. Видимые слизистые оболочки розовые. Со стороны внутренних органов отклонений от нормы не обнаружено. Живот мягкий, безболезненный. Температура 36,4°, пульс 72 в минуту, удовлетворительного наполнения, ритмичный.

Растительность на лобке по женскому типу. Наружные половые органы развиты нормально. Половая щель приоткрыта; из нее вытекает моча.

Внутреннее исследование: шейка матки цилиндрической формы, наружный зев в виде поперечной щели с надрывами. В переднем своде определяется отверстие, которое свободно пропускает средний палец.

Бимануальное исследование: матка в антефлексии, ограниченно подвижна, увеличена до размеров 8-недельной беременности, туго эластической консистенции; своды свободны, придатки не определяются. Диагональная конъюгата — 12 *см*.

При осмотре зеркалами Симса в переднем своде найден пузырно-влагалищный свищ диаметром в 1,5 *см*; края свища чистые.

Диагноз: пузырно-влагалищная фистула.

Анализ мочи: количество 100 *см*³. Реакция щелочная. Цвет желтый. Удельный вес 1015. Белка 0,0039%. Эритроцитов свежих 15—20 в каждом поле зрения, лейкоцитов 50—60 в поле зрения. Слизи большое количество.

24.IV под общим эфирным наркозом произведена фистулорафия. Сделан крестообразный разрез по Атабекову, затем слизистая влагалища отсепарована от мочевого пузыря (тщательной отсепаровки произвести не удалось). Свищевое отверстие стянуто тремя узловатыми кетгутовыми швами, поверх швов непосредственно на стенку мочевого пузыря наложен трансплантат плаценты. Затем слизистая оболочка влагалища зашита кетгутовыми узловатыми швами. Введен эластический катетер на 10 часов.

Через указанное время катетер вынут, и больная стала мочиться произвольно. Послеоперационный период прошел хорошо, моча не протекала.

Состояние больной с каждым днем все улучшалось.

7.V при осмотре зеркалами Симса место бывшего свищевого отверстия найдено зарубцевавшимся, моча во влагалище не протекает. Л. Х. выписана здоровой.

Р. Л., колхозница, 33 лет, поступила в клинику 22.V.1940 г. по поводу истечения мочи через влагалище.

Менструации появились с 16 лет; ежемесячно по 4—5 дней. Живет половой жизнью 10 лет. Беременной была три раза: первые две беременности закончились срочными родами без осложнений; последнюю беременность доносила до конца, но роды $5^1/_2$ месяцев тому назад были затяжными и закончились наложением щипцов в районной больнице. Через несколько дней после родов стала вытекать

через влагалище моча. Со времени последней беременности не менструирует.

Больная среднего роста, правильного телосложения, видимые слизистые оболочки бледнорозовые. Со стороны внутренних органов изменений не обнаружено. Температура 36,8°, пульс 82 в минуту, хорошего наполнения, ритмичный. Растительность на лобке по женскому типу, наружные половые органы развиты нормально, половая щель зияет, из влагалища вытекает моча. На промежности имеется рубец от бывшего разрыва, незначительное раздражение наружных половых частей.

Внутреннее исследование: во влагалище с левой стороны определяется углубление с рубцовыми краями. Шейка матки цилиндрической формы, с надрывами, пропускает конец пальца.

Бимануальное исследование: матка в ретрофлексии, небольшая, ограниченно подвижная, тугоэластической консистенции. Своды свободны, придатки не прощупываются. Диагональная конъюгата 11,5 *см*.

При осмотре зеркалами Симса в переднелевом своде видно свищевое отверстие диаметром в 11—12 *мм*. Края свища чистые.

Диагноз: пузырно-влагалищная фистула.

Анализ мочи: количество 100 *см*³. Реакция щелочная. Удельный вес 1009. Моча мутная. Следы белка. Лейкоцитов 20—30 в поле зрения. Эритроциты малоизмененные изредка. Плоский эпителий в большом количестве. Триппельфосфаты изредка.

Хромоцистоскопия: феномен справа на 5-й, слева на 8-й минуте, хорошей интенсивности. Дефект стенки мочевого пузыря расположен слева, спереди от устья мочеточника. Устье мочеточника отстоит от края дефекта на 2—3 *мм*.

26.V под эфирным наркозом произведен крестообразный разрез. Слизистая влагалища отсепарирована от стенки мочевого пузыря (отсепаровать полностью не удалось). Пузырно-влагалищный свищ стянут кисетным кетгутовым швом. Поверх стянутого места непосредственно на стенку мочевого пузыря наложен кусочек плаценты, который покрыт слизистой влагалища. На слизистую наложены узловатые кетгутовые швы. Вставлен эластический катетер на 10 часов.

После операции через указанное время катетер вынут, и больная стала мочиться самостоятельно. На 6-й день начала ходить. При ходьбе мочу также удерживала. Послеоперационный период без осложнений. Состояние больной с каждым днем улучшалось, жалоб никаких не было.

11.VI при осмотре зеркалами Симса свищевое отверстие найдено зарубцевавшимся. Больная мочится произвольно. Выписана с полным восстановлением функции мочевого пузыря.

Таким образом, мы видим, что в первой группе страдавших пузырно-влагалищными свищами (7 человек) ни одна из больных до поступления в клинику ни разу не подвергалась операции зашивания свища. Этиологическим моментом возникновения свищей у большинства были затяжные роды, а у одной женщины пузырно-влагалищный свищ образовался после операции. Четверо

больных из этой группы поступили в клинику в таком состоянии, что требовали довольно длительного предварительного консервативного лечения вследствие раздражения наружных половых органов и смежных с ними частей, а также наличия язв во влагалище и налетов вокруг свищевого отверстия с отложением мочевых солей.

По давности возникновения свищи распределялись следующим образом: до 2 недель — 1 случай, до 8 недель — 1, до 3 месяцев — 2, до 4 месяцев — 1 и до 6 месяцев — 2. Следовательно, все операции были нами произведены вскоре после образования свищей у этих больных. Исследования мочи перед операцией показали, что реакция в 2 случаях была кислой, в 1 — слабокислой и в 4 — щелочной.

Одной из больных, у которой свищевое отверстие было незначительным, фистулорафия была произведена путем освежения краев свищевого отверстия острой ложечкой с последующим закрытием свища плацентарным трансплантатом; трансплантат был прикреплен узловатыми кетгутовыми швами к слизистой оболочке влагалища. Остальным 6 женщинам предварительно производилась отсепаровка стенки влагалища от стенки мочевого пузыря вокруг свищевого отверстия. Свищевое отверстие стягивалось кетгутовым швом, а затем на место стянутого свища непосредственно на стенку мочевого пузыря накладывался трансплантат плаценты, который покрывался слизистой оболочкой влагалища.

Послеоперационный период у 4 больных прошел без осложнений, а в 3 случаях осложнился пиелитом и пиелонефритом, причем больные вскоре поправились.

Все 7 женщин, как это видно из историй болезни, после первой же операции выздоровели. Оперированные начинали мочиться произвольно в течение первых суток после операции, эластический катетер вводился всего на 10 часов.

Приведем теперь истории болезни другой группы страдавших мочеполовыми свищами, которые до поступления в клинику подвергались безуспешным операциям зашивания свища в разных лечебных учреждениях и лишь затем попали к нам.

К. З., колхозница, 38 лет, поступила в клинику 25.II.1939 г. по поводу истечения мочи через влагалище.

Менструации появились на 16-м году жизни, установились сразу и наступали каждые 28 дней, продолжались 3 — 4 дня.

Половую жизнь начала с 20 лет. С начала половой жизни тип и характер менструаций не изменились; последние месячные 4.II. Девять беременностей закончились родами, в двух случаях преждевременными. Предпоследние роды осенью 1937 г., по словам больной, были затяжными, головка плода находилась в тазу в течение суток. Ребенок родился мертвым. Эти роды происходили в домашней обстановке. Вскоре после родов возникло непроизвольное истечение мочи через влагалище. Операция зашивания свища оказалась безуспешной. Однако через некоторое время наступила девятая беременность, во время которой истечение мочи через влагалище усилилось. В ноябре 1938 г. наступили преждевременные роды на 7-м месяце. Ребенок умер. Больная среднего роста, правильного телосложения, видимые слизистые оболочки бледнорозовые. Язык влажный, необложенный. Живот мягкий, безболезненный. Со стороны внутренних органов изменений не обнаружено. Температура 37,2°, пульс 80 в минуту, удовлетворительного наполнения, ритмичный. Растительность на лобке по женскому типу. Наружные гениталии развиты нормально. Половая щель приоткрыта, на промежности белесоватый рубец. Внутренняя поверхность бедер, большие и малые срамные губы резко раздражены мочой.

Внутреннее исследование: влагалище нормальной длины. Шейка матки цилиндрической формы, наружный зев в виде поперечной щели с надрывом, распространяющимся на левый свод. В левом своде прощупывается рубец.

Бимануальное исследование: матка в антефлексии, подвижна, нормальной величины и плотности, придатки не определяются. Диагональная конъюгата 12 *см*.

При осмотре зеркалами Симса виден старый рубец на месте бывшего разрыва шейки матки, переходящего на левый свод. В левом своде на расстоянии 2—3 *мм* от шейки матки, несколько кверху имеется небольшой свищ, из которого вытекает моча.

Цистоскопически определяется свищ в области левого мочеточника, отверстия мочеточника не видно. При хромоцистоскопии слизистая пузыря мутна, инъицирована; отверстие правого мочеточника не изменено, левого не видно. Феномен справа на 5-й минуте, слева краски не видно при наблюдении в течение 15 минут.

Диагноз: мочеточниково-пузырно-влагалищная фистула.

Анализ мочи: количество 100 *см*$^3$. Реакция кислая. Цвет бледножелтый. Моча мутноватая. Следы белка. Сахара нет. Лейкоцитов 10—30 в поле зрения. Плоский эпителий в большом количестве.

Назначены сидячие ванны, смазывание раздраженной поверхности вазелином, уротропин внутрь.

8.III влагалище раскрыто зеркалами Симса, протерто ватным шариком, смоченным в спирте, острой ложечкой произведено освежение краев свища, находящегося в левом своде. Вследствие обильного кровотечения освеженная поверхность прижата тампоном. Вслед за этим на свищевое отверстие наложен трансплантат плаценты общей площадью в 1 *см*$^3$, прикрепленный к слизистой влагалища четырьмя кетгутовыми швами. Операция проведена без наркоза. Вставлен эластический катетер на 10 часов.

После указанного срока катетер извлечен, и больная стала мочиться произвольно. Однако на 5-й день моча стала просачиваться во влагалище. На 7-й день выпал измененный трансплантат, и моча снова стала проходить через влагалище.

10.IV повторно подшит кусочек плаценты. Результат получился такой же. От предложенной более радикальной операции с отсепаровкой слизистой влагалища от стенки мочевого пузыря больная отказалась и выписалась из клиники.

К. Е., уборщица сахарного завода, 28 лет, поступила в клинику 2.IV.1939 г. по поводу истечения мочи через влагалище.

Менструации появились на 18-м году жизни, установились сразу и наступали каждый месяц, продолжаясь 4—5 дней; последние месячные 6.II.1939 г. Половую жизнь начала с 19 лет. С началом половой жизни тип и характер месячных не изменились. Одна беременность окончилась в сентябре 1938 г. срочными родами, но мертвым плодом. Самостоятельные роды продолжались трое суток. После родов была повышена температура. Через 17 дней из влагалища внезапно стала выделяться моча.

До поступления в клинику больная подвергалась операции зашивания свища, но безуспешно.

Больная ниже среднего роста, правильного телосложения. Кожа и видимые слизистые оболочки слегка бледноваты. Язык необложенный, влажный. Живот мягкий, безболезненный. Со стороны внутренних органов отклонений от нормы не обнаружено. Температура 37,0°, пульс 84 в минуту, удовлетворительного наполнения, ритмичный. Растительность на лобке по женскому типу. Большие и малые срамные губы развиты нормально. Половая щель слегка приоткрыта и из нее вытекает моча, окрашенная кровью. Наружные гениталии и внутренняя поверхность бедер раздражены мочой.

Внутреннее исследование: влагалище несколько укорочено, в верхней трети рубец, который размещается на задней стенке влагалища и заходит на боковые стенки, образуя полукольцо. Шейка матки несколько деформирована, в рубцах. В переднем своде дефект влагалищной стенки, проникающий в мочевой пузырь и свободно пропускающий два поперечных пальца.

Бимануальное исследование: матка в ретроверзии, фиксирована, немного увеличена и плотна. Боковые своды несколько натянуты, придатки не определяются. При исследовании на пальцах кровь. Диагональная конъюгата 11 *см*.

При осмотре зеркалами Симса в переднем своде виден дефект пузырно-влагалищной стенки диаметром в 3 *см*. Края дефекта в рубцах, которые направляются к шейке матки и на боковые стенки влагалища. Из дефекта выпадает слизистая мочевого пузыря. Слева у самого края рубца видно устье мочеточника. Слизистая пузыря кровоточит. Цистоскопически свищ найден в области Литодиева треугольника, ближе к левому мочеточниковому отверстию.

Диагноз: пузырно-влагалищная фистула.

Назначены сидячая ванна, промывание пузыря, смазывание краев свища 1% раствором молочной кислоты, а раздраженных мест — вазелином.

Анализ мочи: количество 50 *см*$^3$. Реакция щелочная. Удельный вес 1020. Цвет бледножелтый с кровянистым оттенком. Белка 0,33%. Сахара нет. Лейкоцитов 30—40 в поле зрения. Эритроцитов малоизмененных 16—20 в поле зрения. Плоский эпителий в незначительном количестве. В посеве небольшой рост кишечной палочки и стафилококка.

21.IV под общим эфирным наркозом сделан якореобразный раз-

рез по Атабекову, мочевой пузырь освобожден от рубцов. На дефект наложены 4 узловатых кетгутовых шва, затем такими же швами зашита слизистая оболочка влагалища. Поверх зашитой слизистой влагалища в поперечном направлении наложен трансплантат плаценты, который прикреплен к слизистой влагалища четырьмя кетгутовыми швами. Вставлен эластический катетер на 10 часов.

Через 10 часов катетер вынут, и больная стала мочиться самостоятельно. На 9-й день после операции моча, по словам больной, в незначительном количестве стала просачиваться во влагалище, но произвольное мочеиспускание также сохранилось. 15.V поднялась температура до 38,2°, появились боли в левой половине живота, слева положительный симптом Пастернацкого. Послеоперационный период осложнился левосторонним пиелонефритом. Просачивание мочи во влагалище при этом несколько усилилось. Вскоре больная от этого заболевания оправилась.

26.V при осмотре зеркалами Симса свищевое отверстие оказалось значительно уменьшенным и достигало в диаметре 3 *мм*; вокруг свища обнаружено отложение солей. До 28.VI оставшееся в пузырно-влагалищной стенке отверстие под влиянием лечения совершенно очистилось от солей. Боли в левой половине живота исчезли. Свищевое отверстие с трудом пропускало металлический катетер. Моча частично задерживалась в пузыре, частью же протекала во влагалище.

Еще два раза к свищу после предварительного освежения краев со стороны слизистой влагалища подшивался кусочек плаценты, но безуспешно. В связи с этим решено было произвести широкое расщепление по методу Атабекова. При расщеплении краев свища величина его была доведена до прежних размеров. Свищевое отверстие стянуто четырьмя узловатыми кетгутовыми швами, а поверх, непосредственно на стенку мочевого пузыря наложен трансплантат плаценты. Слизистая влагалища над трансплантатом зашита узловатыми кетгутовыми швами. Вставлен эластический катетер на 10 часов.

В течение 10 часов после операции через катетер вышло несколько кубических сантиметров кровянистой мочи, а затем поступление ее прекратилось. Появились резкие боли в пояснице. Моча не выделялась. Предполагая, что в данном случае в рубец попали устья мочеточников, мы через 48 часов после операции распустили швы и с некоторым трудом удалили трансплантат плаценты[1], оставив мочевой пузырь открытым. Состояние больной после этого улучшилось, но моча стала снова выделяться через влагалище.

В дальнейшем в связи с гнойным воспалением левой почки больная была переведена в урологическое отделение[2].

О. У., колхозница, 35 лет, поступила в клинику 4.IV.1939 г. по поводу истечения мочи через влагалище.

Месячные установились на 20-м году жизни, наступали

---

[1] Извлеченный через 48 часов после операции плацентарный трансплантат был подвергнут гистологическому исследованию, причем оказалось, что типичное строение плацентарной ткани полностью сохранилось.

[2] К моменту окончания диссертации автор не мог привести данных о дальнейшей судьбе больной.

через месяц и продолжались по 3—4 дня; последние менструации 3.IV. 1939 г. Половую жизнь начала с 24 лет. Первая беременность, наступившая вскоре после начала половой жизни, окончилась срочными родами. Вторая беременность год тому назад окончилась родами, которые продолжались 5 суток и потребовали наложения щипцов. Плод был извлечен мертвым. Через несколько дней появилось непроизвольное истечение мочи через влагалище.

До поступления в клинику на протяжении года больная три раза подвергалась операции, но безрезультатно.

Больная среднего роста, кожа и видимые слизистые оболочки бледноваты. Зев чистый, язык влажный, необложенный. Живот мягкий, безболезненный. Глухие тоны сердца и систолический шум на верхушке. Со стороны других внутренних органов изменений не обнаружено. Температура 36,7°, пульс 80 в минуту, удовлетворительного наполнения, ритмичный.

Растительность на лобке по женскому типу. Внутренняя поверхность бедер, большие и малые срамные губы резко раздражены мочой. На промежности белесоватый рубец. Половая щель приоткрыта, и из нее вытекает моча.

Внутреннее исследование: влагалище нормальной длины. На передней стенке определяется дефект. Передний свод выражен слабо. Шейка матки деформирована, наружный зев пропускает кончик пальца.

Бимануальное исследование: матка в антефлексии, нормальной величины, подвижна, немного плотновата. Своды свободны, придатки не прощупываются. Диагональная конъюгата 12 *см*.

При осмотре зеркалами Симса на передней стенке влагалища, на уровне сфинктера мочевого пузыря и ниже его определяется дефект стенки влагалища и уретры, захватывающий шейку мочевого пузыря. На расстоянии $1^1/_2$ *см* обнажена уретра.

Цистоскопия: разлитой цистит, феномен с обеих сторон на 6-й минуте, хорошей интенсивности.

Диагноз: уретро-пузырно-влагалищная фистула.

Анализ мочи: количество 60 *см*$^3$. Реакция щелочная. Цвет бледно-желтый. Удельный вес 1020. Моча мутная. Белка 0,65%. Сахара нет. Лейкоцитов 8—10 в поле зрения. Эритроцитов малоизмененных 50—60, выщелоченных 2—3 в каждом поле зрения. Плоский эпителий в умеренном количестве. Слизи много. Триппельфосфаты в большом количестве.

Назначены почечная диета, сидячая ванна, промывание пузыря, смазывание раздраженных мест вазелином.

28.IV влагалище раскрыто зеркалами Симса и протерто спиртом, края дефекта освежены острой ложечкой, и дефект закрыт кусочком плаценты, прикрепленным четырьмя кетгутовыми швами к слизистой оболочке влагалища. Вставлен эластический катетер на 10 часов. (Операция проведена без наркоза).

Через 10 часов катетер вынут, и больная стала мочиться произвольно. На 5-й день после операции моча стала просачиваться во влагалище, а на 7-й день выпал резко измененный кусочек плаценты. 9.V появились отеки на лице и ногах. Послеоперационный период осложнился нефритом.

20.V осмотр зеркалами Симса: плацентарного трансплантата нет, вокруг дефекта наличие свежих грануляций; дефект немного уменьшился.

28.VI в связи с закрытием клиники на ремонт больная была переведена в акушерско-гинекологическую больницу. Здесь 2.VII без наркоза снова произведено подшивание плацентарного трансплантата после предварительного освежения краев свищевого отверстия. На 7-й день моча стала просачиваться во влагалище, а на 9-й день выпал измененный трансплантат.

При осмотре зеркалами Симса вокруг свищевого отверстия найдены пышные грануляции, дефект уменьшился, но через него протекает во влагалище моча. 23.VII при повторном осмотре зеркалами оказалось, что края свищевого отверстия зажили, отверстие уменьшилось наполовину, рубец стал розовым и менее плотным.

Было решено произвести отсепаровку стенок влагалища от уретры и шейки мочевого пузыря вокруг дефекта и наложить кусочек плаценты непосредственно на стенку уретры и мочевого пузыря. 26.VII под новокаиновой анестезией произведен крестообразный разрез и отсепарована слизистая влагалища от стенки мочевого пузыря и уретры. На дефект ткани наложены три узловатых шва и поверх них трансплантат плаценты, который прикрыт слизистой влагалища. На слизистую влагалища наложены узловатые кетгутовые швы. Вставлен эластический катетер на 10 часов.

После извлечения катетера больная стала мочиться самостоятельно.

В послеоперационном периоде возникли явления обострившегося нефрита, медленно затихавшие затем под влиянием лечения. Мочеиспускание произвольное.

27.VIII при осмотре зеркалами Симса дефект найден зажившим, моча во влагалище не просачивалась. О. У. выписалась с нормальной функцией мочевого пузыря и уретры.

Т. М., колхозница, 36 лет, поступила в клинику 5.III.1939 г. по поводу истечения мочи через влагалище.

Первые менструации появились на 18-м году жизни, установились сразу и наступали каждые 28 дней, продолжаясь 6—7 дней; последние месячные 14.II. 1939 г. Половую жизнь начала в 23 года. Из четырех беременностей две окончились срочными родами. Впервые родила через год после начала половой жизни, второй раз— 5 лет тому назад. В промежутке между родами было два самопроизвольных аборта. Последний раз рожала дома, роды затянулись, а через несколько дней появилось истечение мочи через влагалище. До поступления в клинику больную дважды подвергали операции зашивания свища, но безуспешно.

Больная ниже среднего роста, астеничка, питание несколько ослабленное. Кожа и видимые слизистые оболочки бледны. Кожа легко собирается в складки, тургор ее несколько понижен. Со стороны внутренних органов изменений не обнаружено. Температура 36,8°, пульс 80 в минуту, хорошего наполнения, ритмичный. Растительность на лобке по женскому типу. Наружные половые органы развиты нормально. Половая щель приоткрыта. На промежности имеется белесоватый рубец. Слизистая входа во влагалище, а также малые и большие срамные губы и внутренняя поверхность бедер раздражены мочой.

Внутреннее исследование: влагалище нормальной длины. Шейка матки цилиндрической формы, наружный зев с надрывами. В переднем своде прощупывается рубец.

Бимануальное исследование: матка в антефлексии, подвижна, нормальной величины и плотности. Своды свободны. Придатки не определяются. Диагональная конъюгата 12 *см*.

При осмотре зеркалами Симса в переднем своде в области сфинктера мочевого пузыря виден пузырно-влагалищный свищ 5—6 *мм* в диаметре; края свища чистые.

Диагноз: пузырно-влагалищная фистула.

Назначено смазывание раздраженных мест вазелином.

Анализ мочи: количество 70 *см*$^3$. Удельный вес 1020. Реакция слабо кислая. Белка и сахара нет. Лейкоцитов 1—3 в поле зрения. Эритроциты выщелоченные, единичные. Клетки плоского эпителия в небольшом количестве.

9.III влагалище раскрыто зеркалами Симса и протерто спиртом. Пулевыми щипцами шейка матки захвачена за переднюю губу и оттянута книзу. Произведено освежение краев свищевого отверстия и четырьмя кетгутовыми швами прикреплен трансплантат плаценты общей площадью немного больше 1 *см*$^2$. Вставлен эластический катетер на 10 часов.

После извлечения катетера больная стала мочиться самостоятельно. С этого времени моча больше во влагалище не протекала.

22.III осмотр зеркалами Симса: трансплантат рассосался. На месте бывшего свищевого отверстия свежий рубец, не пропускающий мочи. Т. М. выписана в хорошем состоянии, с нормальной функцией мочевого пузыря.

Г. А., колхозница, 25 лет, поступила в клинику 20.IV.1939 г. по поводу истечения мочи через влагалище.

Месячные появились на 16-м году жизни, каждые 28 дней, продолжительностью 3 — 4 дня; последние менструации 10.IV. 1939 г. Половой жизнью живет с 20 лет. При первых родах в 1935 г., по словам больной, было запущенное поперечное положение, требовавшее оперативного вмешательства. Через несколько дней после операции появилось истечение мочи через влагалище. Больная утверждает, что ее оперировали по поводу свища 7 раз; последний раз в 1938 г.

Больная ниже среднего роста, правильного телосложения. Язык влажный, необложенный. Живот чувствителен в области правого подреберья; определяется край печени, выходящий на один палец из-под реберной дуги. Со стороны других внутренних органов изменений не обнаружено. Температура тела 37,0°, пульс 78 в минуту, хорошего наполнения, ритмичный. Растительность на лобке по женскому типу. Наружные половые органы развиты нормально. Половая щель приоткрыта, слизистая входа во влагалище гиперемирована. На промежности белесоватый рубец.

Внутреннее исследование: влагалище нормальной длины. Шейка матки цилиндрической формы, наружный зев поперечный, имеются надрывы шейки. На средине передней стенки влагалища определяются рубцы, а также дефект, пропускающий неглубоко конец пальца.

Бимануальное исследование: матка в антефлексии, подвижна, нормальной величины и плотности. Боковые своды свободны, придатки не определяются. Диагональная конъюгата 12 *см*.

При осмотре зеркалами Симса на передней стенке влагалища

виден дефект уретры, захватывающий сфинктер мочевого пузыря. Уретра на протяжении $1^1/_2$ *см* разрушена.

Диагноз: уретро-пузырно-влагалищная фистула.

Анализ мочи: количество 50 *см*³. Удельный вес 1015. Цвет соломенно-желтый. Реакция кислая. Моча мутная. Следы белка. Сахара нет. Уробилин и индикан в норме. Эритроциты выщелоченные единичные в препарате. Лейкоциты — 25—40 в поле зрения. Плоского эпителия много.

23.IV произведена операция без наркоза в коленнолоктевом положении. Влагалище раскрыто зеркалами Симса, края дефекта освежены, наложен трансплантат плаценты общей площадью 3 *см*² и толщиной в $2—2^1/_2$ *мм*; трансплантат прикреплен четырьмя кетгутовыми швами. Введен эластичный катетер на 10 часов.

После извлечения катетера больная стала мочиться самостоятельно. На 5-й день после операции моча стала просачиваться во влагалище, а на 10-й день выпал резко измененный трансплантат. При осмотре зеркалами выявлено пышное разрастание грануляций вокруг дефекта. Моча в лежачем положении больной задерживается.

28.VI в связи с закрытием клиники на ремонт больная переведена в акушерско-гинекологическую больницу. Здесь она еще два раза подвергалась операции, но трансплантат выпадал на 7—8-й день, причем выявлялось пышное разрастание грануляций и изменение рубцовой ткани, образовавшейся вследствие неоднократных оперативных вмешательств. После третьей операции свищевое отверстие значительно уменьшилось и пропускало только металлический катетер, мочу больная стала удерживать. В связи с настойчивым желанием больная была оперирована еще раз, но уже по методу расщепления с наложением трансплантата непосредственно на стянутую узловатыми кетгутовыми швами стенку уретры и мочевого пузыря. Вмешательство оказалось безрезультатным.

Через 3 недели операция по этому же способу повторена.

После второй операции на 7-й день моча стала снова просачиваться во влагалище. При осмотре свищевое отверстие найдено значительно уменьшившимся, пропускающим только пуговчатый зонд[1].

Б. А., домашняя хозяйка, 27 лет, 28.VI. 1939 г. поступила в акушерско-гинекологическую больницу по поводу истечения мочи через влагалище.

Менструации появились на 15-м году, установились сразу, наступали каждые 28 дней и продолжались 3 дня; последние месячные 20.VI. 1939 г. Половой жизнью живет с 18 лет. Рожала три раза (в больнице). Живой родилась одна девочка. Последние роды 11 месяцев тому назад окончились наложением щипцов. На 20-й день после родов появилось истечение мочи через влагалище. Подвергалась операции зашивания свища. До поступления в акушерско-гинекологическую больницу свыше месяца лечилась во второй клинике Киевского медицинского института по поводу значительного раздражения наружных гениталий и смежных с ними частей, а также по поводу язв во влагалище и налетов вокруг свищевого отвер-

[1] К моменту окончания диссертации этот интереснейший случай, к сожалению, не был доведен до конца. Сведений о дальнейшей судьбе больной, проявившей столь большую волю к излечению, нам получить не удалось. *(Ред.)*.

стия. Вследствие закрытия клиники на ремонт была переведена в больницу для дальнейшего лечения.

Больная среднего роста, правильного телосложения. Видимые слизистые оболочки розовые. Язык влажный, чистый. Живот мягкий, безболезненный. Со стороны внутренних органов изменений не обнаружено. Температура 37,3°, пульс 82 в минуту, хорошего наполнения, ритмичный. Растительность на лобке по женскому типу. Наружные гениталии развиты нормально. Половая щель зияет. На промежности большой белесоватый рубец.

Внутреннее исследование: шейка матки деформирована. На задней стенке влагалища прощупывается рубец, который переходит и на боковые его стенки в виде полукольца. В переднем своде определяется дефект стенки влагалища, проникающий в мочевой пузырь и пропускающий совершенно свободно два пальца. Шейка матки плохо выражена. Наружный зев слегка приоткрыт.

Бимануальное исследование: матка в антефлексии — антеверзии, подвижна, несколько увеличена, плотновата. Придатки не определяются. Диагональная конъюгата 12 см.

При осмотре зеркалами Симса видны полукольцевой рубец и выпадающая слизистая оболочка мочевого пузыря, дефект стенки влагалища и мочевого пузыря в переднем своде, несколько влево. С этой же стороны приблизительно в 3 *мм* от края выпадающей слизистой видно устье левого мочеточника. Диаметр дефекта — свыше 3 *см*.

Диагноз: пузырно-влагалищная фистула.

Анализ мочи: количество 30 *см*³. Реакция щелочная. Удельный вес 1021. Моча мутноватая, цвет бледножелтый. Следы белка. Сахара нет. Лейкоцитов 10—20 в поле зрения. Плоский эпителий в большом количестве.

2.VII под гексеналово-эфирным наркозом сделан крестообразный разрез по Атабекову. Отсепаровать полностью слизистую влагалища от мочевого пузыря не удалось. Дефект пузыря стянут четырьмя узловатыми кетгутовыми швами. На стянутый таким образом дефект наложен трансплантат плаценты площадью 2 *см*³ и под ним слизистая оболочка влагалища зашита узловатыми кетгутовыми швами. Введен эластический катетер на 10 часов. Через указанный срок катетер вынут, больная стала мочиться самостоятельно.

На 7-й день после операции моча стала просачиваться во влагалище. Вместе с тем сохранилось и произвольное мочеиспускание. При осмотре зеркалами на месте бывшего дефекта видно небольшое отверстие 2—3 *мм* в диаметре, из которого каплями вытекает моча.

11.VIII острой ложечкой произведено освежение краев свищевого отверстия, на которое наложен кусочек плаценты, прикрепленный к слизистой двумя кетгутовыми швами. На 9-й день этот кусочек отпал и моча снова стала просачиваться во влагалище.

5.IX больная, по ее желанию, выписана со значительным улучшением. Ей было предложено явиться для осмотра через 2 месяца. Затем от нее были получены сведения, что просачивание мочи во влагалище прекратилось и мочевой пузырь функционирует нормально.

К. А., колхозница, 36 лет, поступила в клинику 7.XI. 1939 г. по поводу истечения мочи через влагалище.

Менструации появились на 17-м году жизни, наступали

через месяц, длились 3 дня, необильные, с болями. Характер и тип менструаций с началом половой жизни не изменились. Половую жизнь начала в 17 лет. Последние месячные 30.X. 1939 г. Вскоре после начала половой жизни забеременела и родила недоношенного мертвого ребенка. 13 лет тому назад вторично рожала дома; роды затянулись, причем трое суток при роженице находилась повитуха и лишь на четвертые сутки был вызван врач, который констатировал поперечное положение, произвел поворот на ножку и, по словам больной, извлек плод. На следующий день моча начала вытекать непроизвольно через влагалище. Через три месяца после родов была произведена операция зашивания свища, но безрезультатно. После этого больная за помощью больше не обращалась. Беременной больше не была.

Больная среднего роста, правильного телосложения. Видимые слизистые оболочки розового цвета. Язык влажный, необложенный. Живот мягкий, безболезненный. Со стороны внутренних органов изменений не выявлено. Температура 36,5°, пульс 72 в минуту, хорошего наполнения, ритмичный.

Растительность на лобке по женскому типу. Резкое раздражение больших и малых губ, а также внутренней поверхности бедер. Половая щель зияет, из нее вытекает моча. На промежности значительных размеров белесоватый рубец.

Внутреннее исследование: влагалище нормальной длины. Передняя стенка влагалища в средней и верхней трети в обширных рубцах. В переднем своде несколько влево определяется дефект пузырно-влагалищной стенки, свободно пропускающий два пальца. Ощущается выпавшая из дефекта во влагалище слизистая мочевого пузыря. Шейка матки выражена плохо, с надрывами.

Бимануальное исследование: матка в ретрофлексии, немного увеличена, плотновата, подвижна. Придатки не определяются. Диагональная конъюгата 13 см.

При осмотре зеркалами Симса на передней стенке влагалища несколько влево, на границе между верхней и средней третями обнаруживается дефект диаметром в 3 *см*. Из дефекта выпадает слизистая мочевого пузыря, которая со стороны слизистой влагалища охвачена кольцом рубцовых изменений. В левой части выпадающей слизистой на 2 *мм* от края ясно видно устье левого мочеточника. Из него струйкой вытекает моча. Края дефекта чистые.

Диагноз: пузырно-влагалищная фистула.

Назначены сидячие ванны, места раздражения смазываются вазелином.

Хромоцистоскопия: феномен справа на 6-й, слева на 8-й минуте, хорошей интенсивности. Свищ расположен на Литодиевом треугольнике, ближе к левому мочеточнику. Устье левого мочеточника отстоит на 2—3 *мм* от края свища.

Анализ мочи: количество 30 *см*³. Реакция щелочная. Цвет бледно-желтый. Удельный вес 1005. Белка и сахара нет. Лейкоцитов 1—2 в поле зрения. Эритроциты выщелоченные изредка. Плоский эпителий в значительном количестве, триппельфосфаты — в умеренном.

11.XII под общим эфирным наркозом произведен крестообразный разрез по Атабекову. Дефект мочевого пузыря освобожден от рубцов. Отверстие на мочевом пузыре стянуто кисетным кетгутовым швом с заворачиванием краев внутрь пузыря. На место стянутого швом дефекта наложен трансплантат, который покрыт слизистой

оболочкой влагалища. На слизистую влагалища наложены узловатые кетгутовые швы. Вставлен на 10 часов эластический катетер.

На 7-й день, после операции моча стала просачиваться во влагалище. 4.I. 1940 г. больная настояла на выписке из клиники.

Г. А., колхозница, 19 лет, поступила в клинику 6.XI. 1939 г. по поводу истечения мочи через влагалище.

Менструации появились в 16 лет, наступали через месяц и продолжались 2—3 дня. Половую жизнь начала в 17 лет. С началом половой жизни тип и характер менструаций не изменились. Вскоре после начала половой жизни забеременела, рожала год тому назад в районной больнице. Затяжные роды кончились наложением щипцов, плод был извлечен мертвым. Вскоре после родоразрешения появилось истечение мочи через влагалище. Операция по поводу мочеполовой фистулы четыре месяца тому назад не дала эффекта. Менструаций не было с момента беременности; последние два месяца показывались капли крови.

Больная среднего роста, правильного телосложения. Видимые слизистые бледнорозового цвета. Язык влажный, необложенный. Живот мягкий, безболезненный. Со стороны внутренних органов отклонений от нормы не обнаружено. При ходьбе неправильная координация движений конечностей. Температура 36,7°, пульс 80 в минуту, удовлетворительного наполнения, ритмичный.

Растительность на лобке по женскому типу. Наружные половые органы развиты нормально. На внутренней поверхности бедер, а также на наружных гениталиях резкое раздражение. Половая щель открыта, из нее вытекает моча. На промежности белесоватый рубец.

Внутреннее исследование: влагалище нормальной длины. На передней стенке его на 2 *см* от входа определяются рубец и дефект, пропускающий в мочевой пузырь палец. Шейка матки цилиндрической формы, наружный зев с надрывами, закрытый.

Бимануальное исследование: матка в антефлексии, атрофична, плотновата, подвижна. Боковые своды свободны, придатки не определяются. Диагональная конъюгата 11 *см*.

При осмотре зеркалами Симса на передней стенке влагалища виден рубец. В области сфинктера мочевого пузыря и заднего отдела уретры имеется дефект 1 *см* в диаметре. Дефект в рубцах, края чистые.

Диагноз: уретро-пузырно-влагалищная фистула.

Применены сидячие ванны, смазывание раздраженных мест вазелином.

Хромоцистоскопия: передний пузырно-влагалищный свищ с отрывом уретры. Феномен справа и слева на 6-й минуте, хорошей интенсивности.

Анализ мочи: количество 100 *см*$^3$. Реакция щелочная. Цвет бледножелтый. Удельный вес 1020. Моча мутновата. Белка 0,033%. Лейкоцитов 80—100 в поле зрения. Плоский эпителий в большом количестве, триппельфосфаты также.

2.XII под общим эфирным наркозом рассечена оторванная уретра. Дефект путем расщепления освобожден от рубцов. Уретра пятью кетгутовыми швами прикреплена к шейке мочевого пузыря, а в месте рассечения сшита также кетгутовыми узловатыми швами. Поверх сведенного швами дефекта пузыря с краями оторванной урет-

ры, а также на место соединения краев рассеченной уретры наложен трансплантат плаценты площадью 2 *см*² и покрыт слизистой оболочкой влагалища, на которую наложены кетгутовые швы. Вставлен эластический катетер на 10 часов.

Через указанный срок катетер был вынут, и больная стала мочиться самостоятельно. Послеоперационный период проходил гладко. Больная все время мочилась произвольно. На шестой день она встала с постели, но на следующий день пожаловалась на то, что при ходьбе протекает немного мочи.

17.XII при осмотре зеркалами Симса на передней стенке влагалища виден свежий, хорошо заживший рубец. Моча не протекает. Далее больная хорошо удерживает мочу и при ходьбе.

18.XII. Г. А. выписана в хорошем состоянии, с восстановленной функцией мочевого пузыря и уретры.

Я. А., колхозница, 24 лет, поступила в акушерско-гинекологическую больницу 8.V. 1940 г. по поводу истечения мочи через влагалище.

Первые менструации в 13 лет, появлялись каждые 28 дней, по 3 дня. Половую жизнь начала в 19 лет. Беременность была одна, закончилась срочными родами в 1937 г.

При затяжных родах, потребовавших оперативной помощи, извлечен мертвый плод. Через три дня после родов появилось истечение мочи через влагалище. С момента образования свища и до настоящего времени пять раз подвергалась операции, но безрезультатно. Последние менструации 20.IV. 1940 г.

Больная ниже среднего роста, правильного телосложения. Видимые слизистые оболочки бледнорозовые, язык влажный, необложенный. Живот мягкий, безболезненный. Со стороны внутренних органов изменений не обнаружено. Температура 36,1°, пульс 76 в минуту, хорошего наполнения, ритмичный. Растительность на лобке по женскому типу. Наружные половые органы развиты нормально. Половая щель зияет. На промежности белесоватый рубец. Из влагалища вытекает моча.

Внутреннее исследование: влагалище укорочено, в плотных рубцах. На передней его стенке ощущается желобоватый ход, причем по ходу этого желоба палец проникает непосредственно в мочевой пузырь. Ниже отверстия определяется другое, пропускающее кончик пальца. Шейка матки не контурируется.

Бимануальное исследование: тело матки отклонено кзади, фиксировано. Своды не выражены, придатки не определяются. Диагональная конъюгата 11.

Осмотр зеркалами Симса: шейка матки деформирована. Несколько выше в переднем своде видно свищевое отверстие диаметром до 1 *см*. Второе отверстие непосредственно примыкает к разрушенной на всем своем протяжении уретре. Имеются лишь остатки задней стенки уретры.

Диагноз: пузырно-влагалищная фистула и полное разрушение уретры.

Назначены смазывания раздраженных мест вазелином, сидячие ванны.

Анализ мочи: количество 30 *см*³. Реакция щелочная. Удельный вес 1015. Цвет соломенно-желтый. Моча мутноватая. Лейкоцитов 15—25 в поле зрения. Эритроцитов измененных 5—6 в поле зрения.

Белка 0,02%. Сахара нет. Цилиндры единичные. Плоский эпителий и слизь в значительном количестве.

17.V под общим эфирным наркозом произведено расщепление слизистой оболочки влагалища и стенки мочевого пузыря. Вследствие значительных рубцовых изменений добиться подвижности пузыря невозможно. Свищевое отверстие стянуто двумя кетгутовыми узловатыми швами и на него наложен трансплантат плаценты, который закрыт слизистой влагалища. Из слизистой влагалища, отсепарованной от шейки мочевого пузыря, выкроен лоскут для образования уретры по Отту. Созданная таким образом уретральная трубка соединена с шейкой мочевого пузыря. На место соединения краев новообразованной уретры наложен трансплантат толщиною в 1 *мм* на всем протяжении сшитой трубки. Этот трансплантат покрыт слизистой оболочкой влагалища. Вставлен эластический катетер.

В послеоперационном периоде в течение суток моча вытекала через катетер. На вторые сутки он был вынут, и больная стала мочиться самостоятельно. Отмечалось очень частое мочеиспускание. На 6-й день больная стала ощущать, что моча протекает во влагалище, но произвольное мочеиспускание еще было сохранено. С каждым днем просачивание мочи во влагалище усиливалось.

Через две недели после операции при осмотре зеркалами Симса бывшее свищевое отверстие ниже шейки мочевого пузыря найдено зарубцевавшимся. Что же касается искусственно созданной уретры, то сшитая из слизистой влагалища трубка разошлась в передней трети.

Л. А., работница маслозавода, 38 лет, поступила в клинику 19.V. 1940 г. по поводу истечения мочи через влагалище.

Менструации на 16-м году, через месяц, по 4—6 дней. Половую жизнь начала в 23 года. Все четыре беременности доносила до конца. Последние роды два года тому назад закончились наложением щипцов в районной больнице. Через несколько дней после операции появилось истечение мочи через влагалище. В сентябре 1938 г. больная подверглась операции зашивания свища в районной больнице, но безрезультатно.

Больная среднего роста, правильного телосложения. Видимые слизистые оболочки розовые. Со стороны внутренних органов отклонений от нормы не обнаружено. Живот мягкий, безболезненный. Температура 36,7°, пульс 80 в минуту, удовлетворительного наполнения, ритмичный. Растительность на лобке по женскому типу. Большие и малые срамные губы развиты нормально. Половая щель приоткрыта, из нее вытекает моча.

Внутреннее исследование: шейка матки деформирована. Слева на передней стенке влагалища определяется отверстие с рубцово-измененными краями, пропускающее палец.

Бимануальное исследование: матка в ретрофлексии, ограниченно подвижна, не увеличена, плотна. Своды свободны, придатки не определяются. На исследующих пальцах остается кровь. Диагональная конъюгата 13 *см*.

Осмотр зеркалами Симса: в переднем своде несколько влево от середины виден пузырно-влагалищный свищ в рубцовых сращениях.

Хромоцистоскопия: феномен с обеих сторон на 6-й минуте, хорошей интенсивности. Свищ диаметром в 1 *см* расположен слева и

спереди от устья левого мочеточника. Устье мочеточника отстоит от края свища на 3—4 *мм*.

Анализ мочи: количество 50 *см*³. Реакция щелочная. Цвет бледно-желтый с кровавым оттенком. Удельный вес 1015. Белка 1%. Эритроцитов свежих 100—120 в поле зрения, лейкоцитов — 30—40. Плоский эпителий, слизь и триппельфосфаты в значительном количестве.

21.V под эфирным наркозом произведена фистулорафия. Сделан крестообразный разрез по Атабекову. Слизистую влагалища отсепарировать полностью от мочевого пузыря не удалось. Свищевое отверстие мочевого пузыря стянуто тремя узловатыми кетгутовыми швами и поверх него непосредственно на стенку мочевого пузыря наложен трансплантат плаценты. На слизистую влагалища, покрывающую трансплантат, наложены узловатые кетгутовые швы. Вставлен эластичный катетер на 10 часов.

После указанного срока катетер вынут, и больная стала мочиться произвольно. Послеоперационный период прошел гладко. С момента извлечения катетера больная все время мочилась произвольно. Встала на 6-й день после операции. Мочу удерживала хорошо.

5.VI осмотр зеркалами Симса: свищевое отверстие зарубцевалось. Выписана в хорошем состоянии с восстановленной функцией мочевого пузыря.

Мы видим, что вторая группа страдавших мочеполовыми свищами (10 человек) включает больных, которые до поступления в клинику подвергались операции зашивания свища, но безрезультатно. Отдельные больные перенесли 5—7 вмешательств. В этой группе больных в 5 случаях были пузырно-влагалищные свищи, в 3 — уретро-пузырно-влагалищные, в 1 — мочеточниково-пузырно-влагалищный и в 1 пузырно-влагалищный свищ в комбинации с полным разрушением уретры.

Давность существования свищей: до одного года — 1 случай, от 1 до 2 лет — 5, до 3 лет — 1, до 5 лет — 2 и до 13 лет — 1.

Из 10 больных 8 поступили в клинику с явлениями значительного раздражения наружных половых органов и смежных частей; эти больные до операции подвергались консервативному лечению.

Реакция мочи у большинства больных была щелочной, в 2 случаях — кислой и в одном — слабо кислой.

В четырех случаях, применив плацентарный трансплантат как заплатку для закрытия свищей с предварительным освежением их краев, мы только в одном случае пузырно-влагалищного свища незначительного размера получили полное извлечение после первой операции; в трех других случаях (в одном из которых был моче-

точниково-пузырно-влагалищный свищ, при освежении краев давший значительное кровотечение, а в двух — уретро-пузырно-влагалищный свищ) от применения этого метода положительного результата не достигнуто, несмотря на дву- и трехкратное подшивание заплатки из плаценты.

У 5 страдавших мочеполовыми свищами мы при операции предварительно производили отсепаровку стенки влагалища от стенки мочевого пузыря. Освободив таким образом мочевой пузырь от рубцов и отделив его от стенки влагалища, мы сводили края свищевого отверстия кетгутовыми швами, а затем непосредственно на стенку мочевого пузыря в области свища накладывали трансплантат плаценты. Слизистая оболочка влагалища зашивалась узловатыми кетгутовыми швами. Таким образом, трансплантат помещался между стенкой пузыря и стенкой влагалища.

По этому методу нами оперированы три женщины с пузырно-влагалищными свищами, одна — с уретро-пузырно-влагалищным свищом и две — с пузырно-влагалищными свищами, причем, у одной из них в комбинации с полным разрушением уретры. В этом комбинированном случае мы, помимо закрытия пузырно-влагалищного свища по приведенному выше способу, дополнили операцию созданием уретры из слизистой оболочки влагалища. На место соединения краев уретральной трубки, а также у сфинктера мочевого пузыря мы наложили тонкий плацентарный трансплантат (толщина его не превышала 1 *мм*).

В результате операции у 3 из этих 5 женщин свищевые отверстия зажили; в одном из этих случаев был уретро-пузырно-влагалищный свищ, а в другом — пузырно-влагалищный свищ, причем в одном из них, кроме того, была разрушена уретра; созданная нами уретра в передней трети не срослась.

В остальных случаях полного излечения после первой операции не наступило. Одна больная со свищом 13-летней давности с большими рубцовыми изменениями и со значительным пролабированием слизистой мочевого пузыря выписалась, к сожалению, без нашего осмотра. Это лишило нас возможности установить, какое влияние оказал трансплантат на свищевое отверстие.

Другая больная, у которой свищевое отверстие сразу

не закрылось полностью, была осмотрена зеркалами. Оказалось, что свищевое отверстие у нее под влиянием трансплантата резко уменьшилось. Это значительное уменьшение свищевого отверстия способствовало частичному восстановлению произвольного мочеиспускания. Спустя некоторое время, больной было произведено освежение краев свищевого отверстия и подшивание кусочков плаценты. На 7-й день после этого больная почувствовала просачивание мочи, однако произвольное мочеиспускание сохранялось. Перед выпиской при осмотре зеркалами выявлено бурное разрастание грануляционной ткани вокруг свищевого отверстия. Через 2 месяца больная сообщила, что протекание мочи во влагалище прекратилось и функция мочевого пузыря восстановилась полностью.

Двое больных с уретро-пузырно-влагалищным свищом, которым несколько раз безрезультатно подшивался кусочек плаценты в виде заплатки, были затем также оперированы по только что описанному методу. В одном из этих случаев наступило излечение, а в другом — свищевое отверстие настолько уменьшилось, что больная стала полностью удерживать мочу, и лишь при произвольном мочеиспускании незначительная часть мочи просачивалась во влагалище.

Наконец, в одном из 10 разбираемых случаев пузырно-влагалищного свища со значительным диаметром и при расположении устьев мочеточников у самого края свищевого отверстия мы применили метод расщепления стенки влагалища и стенки мочевого пузыря, затем Z-образным кетгутовым швом стянули свищевое отверстие и зашили слизистую оболочку влагалища узловатыми кетгутовыми швами. На зашитую слизистую влагалища соответственно расположению свища в поперечном направлении был наложен трансплантат плаценты, прикрепленный к слизистой четырьмя кетгутовыми швами.

В результате операции по этому способу свищ резко уменьшился и даже частично наступило произвольное мочеиспускание, но все же полного излечения не достигнуто. Этот метод мы выбрали потому, что наложение трансплантата непосредственно на стенку мочевого пузыря, по нашему мнению, могло бы повести к закрытию устьев мочеточника. Не получив полного эффекта, мы дважды прибегали к освежению краев свищевого отвер-

стия и подшиванию кусочка плаценты, но безрезультатно. В четвертый раз, учитывая настойчивое желание больной избавиться от свища, мы решили произвести широкую отсепаровку стенки влагалища от стенки мочевого пузыря, стягивание свищевого отверстия Z-образным кетгутовым швом и наложение плацентарного трансплантата непосредственно на стенку мочевого пузыря. После наложения трансплантата мы закрыли слизистую оболочку влагалища узловатыми кетгутовыми швами; таким образом, плацентарный трансплантат оказался между стенкой мочевого пузыря и стенкой влагалища. В результате операции плацентарный трансплантат действительно закрыл устья мочеточников, попавших в рубец. Вследствие этого через 48 часов после операции мы вынуждены были распустить швы и удалить трансплантат (добытый трансплантат был подвергнут гистологическому исследованию, причем установлено, что плацентарная ткань не подвергалась изменениям).

Таким образом, в этой группе больных в 4 случаях из 10 наступило заживление свищевых отверстий после нашей первой операции (если не считать случай, в котором нам не удалось полностью восстановить уретру). В 2 случаях нам удалось добиться закрытия свищевого отверстия после повторных операций. Следовательно, в 6 случаях из 10 достигнуто полное излечение.

Из остальных 4 случаев в одном наступило значительное улучшение, два оказались безрезультатными, а в одном нам не удалось до конца проследить за больной.

Анализируя результаты 17 случаев хирургического лечения мочеполовых свищей с применением плацентарной ткани (по трем приведенным нами модификациям), мы должны отметить полный успех у всех 7 больных, которые до поступления в клинику ни разу не подвергались операции зашивания свища. В группе больных, которые до поступления в клинику подвергались операциям, положительный результат достигался не всегда, причем редко после первого нашего вмешательства.

Применяя метод освежения краев свищевого отверстия с последующим наложением на свищ трансплантата плаценты, мы убедились в том, что этот метод целесообразно применять лишь при свищах незначительного размера. Плацентарный трансплантат, вызывая мощное разрастание грануляционной ткани, способствует рубцева-

нию таких свищей. Однако этот метод, как мы видим, не всегда является надежным, особенно в тех случаях, когда больные уже подвергались операции. Во всяком случае, этот метод можно испробовать без всякого риска для больной, так как он, являясь чрезвычайно простым и доступным даже для начинающего хирурга, вместе с тем никогда не ухудшает состояния свища, не увеличивает его размеров. Наоборот, плацентарная ткань благоприятно влияет на те рубцовые изменения, которые всегда имеются вокруг свища, а мощное разрастание грануляционной ткани под влиянием трансплантата не исключает возможности его заживления.

Наиболее эффективным, с нашей точки зрения, является второй примененный нами метод — расщепление стенки влагалища и стенки мочевого пузыря с использованием разрезов Атабекова, последующим соединением краев свищевого отверстия кетгутовым швом, наложением трансплантата непосредственно на стенку мочевого пузыря на месте свища и зашиванием слизистой влагалища, закрывающей трансплантат. При этом методе трансплантат прочно и быстро соединяется с подлежащей тканью мочевого пузыря. Он является как бы барьером между стенкой последнего и стенкой влагалища, который не пропускает мочи. Больная свободно удерживает мочу; сразу же после операции восстанавливается произвольное мочеиспускание.

Введение эластического катетера на 10 часов после операции мы считаем необходимым для того, чтобы стало возможным прочное слипание трансплантата со стенкой мочевого пузыря и чтобы подшитый кусочек плаценты не подвергался в первые часы воздействию мочи, так как свищевое отверстие мы не сшиваем, а только сводим швами его края; при таком положении остаются значительные щели, через которые моча свободно могла бы действовать на трансплантат. Когда трансплантат приходит в тесное соприкосновение со стенкой мочевого пузыря и прочно с ней соединяется, катетер становится уже ненужным.

Трансплантат плаценты вызывает мощное разрастание грануляционной ткани, что влечет за собой успешное рубцевание свищевого отверстия.

Этот метод является более сложным, так как требует отсепаровки стенки влагалища от стенки мочевого пузы-

ря. Во всяком случае, если такая отсепаровка встречает затруднение, то не следует добиваться во что бы то ни стало полной подвижности мочевого пузыря. Наша практика показала, что плацентарная ткань и в таких случаях способствует успешному заживлению свища.

Третий метод—подшивание плацентарного трансплантата к слизистой оболочке влагалища после соединения краев свища и зашивания слизистой — мы применили только один раз. В этом случае мы не добились полного излечения, но все же свищ у больной значительно уменьшился; с уменьшением свищевого отверстия частично восстановилось произвольное мочеиспускание.

Конечно, из этого одного случая нельзя сделать какого-либо определенного вывода. Полагаем, что в подобных приведенному случаях целесообразно применить этот метод. В других случаях, когда нет опасности закрытия трансплантатом устья мочеточника, лучше накладывать трансплантат непосредственно на стенку мочевого пузыря.

Отдельные неудачи применения трансплантата у женщин, до этого подвергавшихся операциям, с нашей точки зрения, еще не говорят о том, что плацентарная ткань не является стимулятором, способствующим заживлению свищей. Эти неудачи скорее можно отнести за счет неудачного выбора метода применения плацентарной ткани в качестве свободного трансплантата. Мы полагаем, что дальнейшее совершенствование техники увеличит число случаев заживления свища после первой же операции и у таких больных.

Особенного внимания заслуживает то обстоятельство, что даже при неудаче наш метод не влечет за собой ухудшения состояния. Свищевое отверстие не только не увеличивается, как это бывает при неудачных обычных фистулорафиях, а, наоборот, всегда уменьшается. Кроме того, плацентарный трансплантат чрезвычайно благоприятно влияет на состояние рубца, в чем мы убедились при повторных операциях.

В некоторых случаях после наших операций возник пиелонефрит. Это осложнение появилось в тех случаях, когда свищевые отверстия были покрыты налетом и изъязвлены. Надо полагать, что у этих больных до операции мы не сумели окончательно ликвидировать очаги инфекции. В большинстве случаев у наших больных реакция

мочи оказывалась щелочной, но мы все же приступали к оперативному вмешательству. Хотя эти осложнения и не повлияли на заживление свищей, мы все же считаем оперативное вмешательство в этих случаях ошибкой. Консервативное лечение таких больных должно проводиться не только до момента исчезновения налетов вокруг свища, но необходимо добиваться также к моменту операции хотя бы слабо кислой реакции мочи. Из этого, однако, не следует, что больную с мочеполовым свищом, у которой при поступлении в клинику реакция мочи щелочная, но края свищевого отверстия чисты, нельзя подвергать операции по нашему методу. Опыт показывает, что при чистых краях свищевого отверстия в послеоперационном периоде не было никаких осложнений.

Поэтому, чтобы повысить оборачиваемость койки в лечебном учреждении и не заставлять томиться больных, всегда с нетерпением ожидающих избавления от этого тяжелого недуга, необходимо каждый случай индивидуализировать. Если свищ покрыт налетами и изъязвлениями, то перед операцией, помимо анализа мочи и посева, необходимо также производить исследование крови на лейкоцитоз и ставить РОЭ. Мы полагаем, что эти исследования помогут установить показания к операции и, благодаря этому, удастся в большей части случаев избегнуть нежелательных осложнений.

Оперируя в течение ряда лет по методу расщепления, о чем уже говорилось ранее, мы не получали удовлетворительных результатов. Большая литература, посвященная этому вопросу, также не является в этом отношении оптимистической. Из 17 женщин, оперированных по нашему методу, 10 до поступления в клинику подвергались безрезультатным вмешательствам. Это также говорит о том, что существовавшие методы далеки от совершенства.

Результаты хирургического лечения свищей с применением плацентарной ткани убеждают нас в том, что этот метод является более простым и эффективным.

Особенное внимание должно быть обращено на достижение излечения после первой же операции, так как с каждым последующим вмешательством при обычной фистулорафии шансы на успех становятся все меньше, и часто размеры свища при дальнейших попытках оперирования увеличиваются.

Наш метод операции, примененный у 7 больных, ко-

торые до поступления в клинику не подвергались оперативному вмешательству, привел к полному излечению после первой же операции. В тех случаях, когда больные были уже ранее подвергнуты операции, мы получили ободряющие результаты.

Мы считаем возможным предложить этот метод для широкой проверки и внедрения в практику. Несомненно, дальнейшее усовершенствование и развитие техники способа даст еще лучшие результаты. В доступной литературе мы не нашли указаний на то, чтобы плацентарная ткань использовалась кем-нибудь в качестве свободного трансплантата для лечения мочеполовых свищей у женщин.

Арчаков производил автотрансплантацию плаценты женщинам с целью получения у них гормональной стерилизации. 20 женщинам он сделал пересадку плацентарной ткани (от 1 до 8 *г*), полученной от них же при производстве аборта. Ткань плаценты помещалась под апоневроз брюшной стенки с левой стороны. Арчаков утверждает, что он получал у этих женщин временный стерилитет различной длительности (в зависимости от количества трансплантированной ткани плаценты). Никаких осложнений от этих пересадок автор не отмечал. Он указывает на улучшение аппетита, общего самочувствия и даже прибавление в весе у этих женщин.

Мы также не можем отметить каких-либо вредных влияний плацентарного трансплантата на организм женщин, у которых мы применяли его для лечения свищей. Что же касается временного стерилитета, который, по утверждению Арчакова, вызывается действием плацентарной ткани, то он в данных случаях может оказаться лишь чрезвычайно благоприятным совпадением, ибо только будет способствовать укреплению рубца на месте бывшего свищевого отверстия.

Принимая во внимание новизну нашего метода, мы предприняли экспериментальную проверку. Экспериментальные данные Третьякова, который производил пересадку плаценты человека на свежие искусственно созданные дефекты кишечника у кроликов, нас удовлетворить не могли. Мы считали необходимым провести такие эксперименты, которые приблизили бы нас к действительности, чтобы на основании этих опытов можно было бы сделать определенные теоретические и практические выводы.

## III. ЭКСПЕРИМЕНТАЛЬНАЯ ЧАСТЬ

### Образование искусственных пузырно-влагалищных свищей у собак и их хирургическое лечение с применением плацентарной ткани. Макро- и микроскопические исследования

Мы задались целью изучить на животных процесс заживления пузырно-влагалищных свищей под влиянием гомогенного трансплантата, а также судьбу трансплантата.

Чтобы более или менее правильно подойти к разрешению поставленной задачи, нам необходимо было прежде всего экспериментально создать такой свищ, который был бы подобен встречающемуся в качестве послеродового осложнения. Мы считали, что этому будет соответствовать свищ, при котором нарушенная стенка мочевого пузыря животного тесно спаяна с нарушенной стенкой влагалища, причем этот свищ должен некоторое время функционировать.

Искусственный пузырно-влагалищный свищ у собаки-самки мы создавали следующим образом: под наркозом, преимущественно морфийным, по средней линии к симфизу послойно вскрывалась брюшная стенка. Сейчас же выше симфиза обнаруживался мочевой пузырь, в большинстве случаев наполненный мочой. Опорожнение пузыря от мочи производилось при помощи массажа. Опорожненный мочевой пузырь мы приподнимали и отыскивали влагалище и матку. Определив направление влагалища и его переднюю стенку, мы соединяли последнюю

с задней стенкой мочевого пузыря, ближе к его дну, при помощи непрерывного тонкого шелкового шва, накладываемого в поперечном или косом направлении по отношению к влагалищу и мочевому пузырю. При этом мы

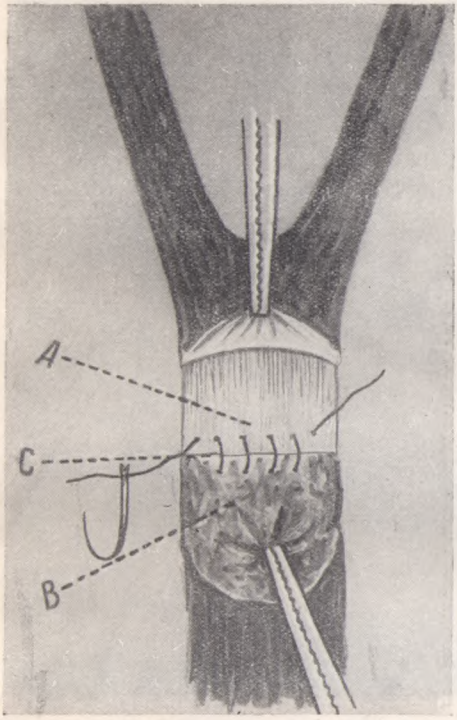


Рис. 6. Соединение мочевого пузыря с влагалищем непрерывным шелковым швом.
А — влагалище; В — мочевой пузырь; С — место соединения.

старались, чтобы шов не проникал как через слизистую оболочку влагалища, так и через слизистую мочевого пузыря (рис. 6).

После того, как мочевой пузырь и влагалище были соединены, мы, отступив на $1^1/_2$ *мм* от шва, делали скальпелем разрез как на мочевом пузыре, так и на стенке

влагалища (через всю их толщу). Длина этого разреза и его направление соответствовали наложенному шву (рис. 7). Край разреза мочевого пузыря, лежащий ближе к шву, мы соединяли с таким же краем разреза вла-

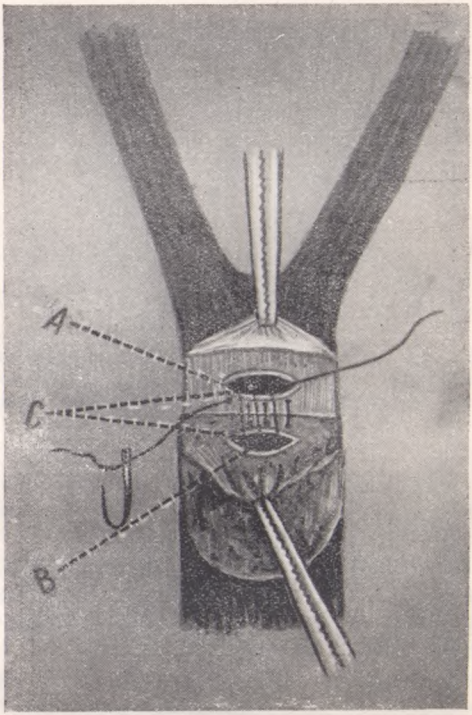


Рис. 7. Соединение краев отверстий мочевого пузыря и влагалища вблизи места первоначального соединения мочевого пузыря с влагалищем.

A — отверстие на передней стенке влагалища;
B — отверстие на задней стенке мочевого пузыря;
C — соединение краев мочевого пузыря и влагалища.

галища обвивным швом из тонкого шелка (рис. 8), а периферические края разрезов также соединяли непрерывным тонким шелковым швом (рис. 9).

На соединение периферических краев разрезов обращалось особое внимание: необходимо было это соедине-

ние произвести настолько тщательно, чтобы не оставалось щелей, через которые совершалось бы просачивание мочи в брюшную полость.

Таким образом мы создавали анастомоз между моче-

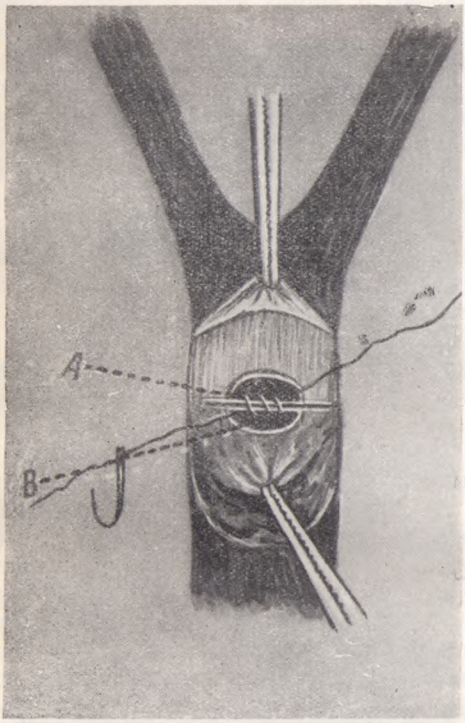


Рис. 8. Соединенные края мочевого пузыря и влагалища.

А — свищевое отверстие во влагалище; В — свищевое отверстие в мочевом пузыре.

вым пузырем и влагалищем. После проверки тщательности наложения анастомоза брюшная полость послойно закрывалась наглухо. На брюшину накладывался непрерывный кетгутовый шов, на апоневроз — непрерывный шелковый, а на кожу — узловатые шелковые швы.

Следует здесь отметить, что для наших экспериментов мы старались по возможности подбирать уже рожавших

самок, так как у нерожавших влагалищная трубка более узка и тонкостенна.

При производстве операции мы придерживались всех правил хирургической техники, а также соответствующей асептики и антисептики.

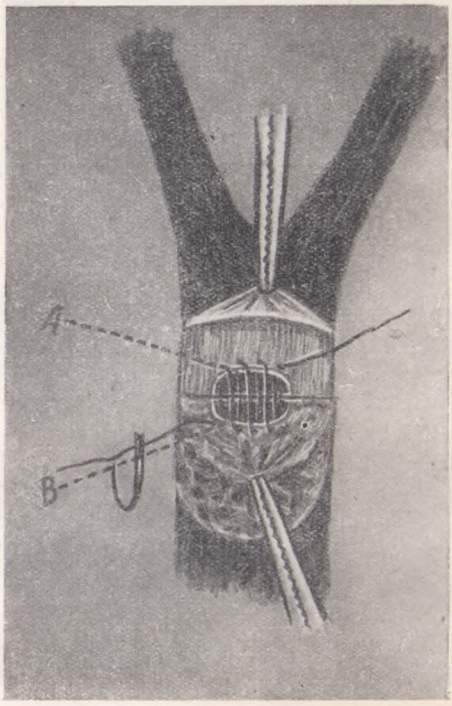


Рис. 9. Соединение периферических краев отверстий влагалища и мочевого пузыря.

А — периферический край разреза влагалища;
В — периферический край разреза мочевого пузыря.

Оперированные собаки помещались в отдельные клетки и подвергались ежедневному наблюдению. Обращалось внимание на их общее состояние и особенно на функционирование искусственного пузырно-влагалищного свища. У всех оперированных нами собак свищи функционировали, о чем свидетельствовало постоянное непро-

извольное истечение мочи через влагалище. Длительность наблюдения над этими собаками была: минимальная 10 и максимальная — 43 дня. Этот срок нам казался вполне достаточным для того, чтобы вокруг анастомоза образовались мощные спайки и края свища в мочевом пузыре оказались рубцово-измененными.

Всего оперировано по выработанному нами методу 14 собак-самок, из которых погибло 5. Одно животное погибло, повидимому, от наркоза, а остальные — на 4-й день после операции от перитонита, что подтверждено при вскрытии.

Убедившись в том, что свищ у выживших животных функционирует, что животное приспособилось к новым условиям своего состояния и является относительно здоровым, мы в тот или другой срок после первой операции предпринимали вторую — закрытие пузырно-влагалищного свища.

Брюшная полость вскрывалась по ходу старого рубца с иссечением последнего. Анастомоз между мочевым пузырем и влагалищем, оказавшийся довольно прочным, рассекался скальпелем или ножницами, а в местах, где соединение было рыхлым, расслаивался пальцем. В результате влагалище полностью отделялось от мочевого пузыря. Каждый из этих органов имел свищевое отверстие диаметром от 8 до 12 *мм*.

Края свищевых отверстий были неровными, с папилломатозными разрастаниями, местами плотноватыми, втянутыми. Часто при разрушении анастомоза можно было видеть отложение мочевых солей по краям свища. Вообще искусственный свищ у животного весьма напоминал свищи, образующиеся в результате повреждений влагалища и мочевого пузыря у женщин при патологических родах. Далее, свищевое отверстие во влагалище закрывалось узловатыми шелковыми или кетгутовыми швами, а на свищевое отверстие мочевого пузыря накладывался кусочек гомогенной свежей плаценты, который не только покрывал отверстие, но и выходил за его края на расстояние до 5 *мм*. Этот кусочек плаценты прикреплялся четырьмя узловатыми кетгутовыми швами, причем перед наложением плацентарного трансплантата поверхность стенки мочевого пузыря не освежалась. По окончании операции брюшная полость послойно закрывалась наглухо.

Гомопластическая плацента добывалась непосредственно перед операцией путем производства кесаревого сечения собаке в момент наступления родов. Из плаценты вырезался ножницами кусочек, достаточной для закрытия свищевого отверстия в мочевом пузыре; толщина трансплантата — 2—2,5 *мм*. С материнской поверхности используемого кусочка плаценты острой бритвой снимался поверхностный слой, затем трансплантат ополаскивался физиологическим раствором хлористого натрия и прикладывался срезанной поверхностью к дефекту в мочевом пузыре. Края свищевого хода при этом не сближались и не освежались, кусочек плаценты только прикрывал отверстие свища; чтобы трансплантат не отпал, мы укрепляли его четырьмя кетгутовыми швами.

Двум животным с искусственным пузырно-влагалищным свищом пересадка плаценты не производилась. Им при вторичной операции после разделения свища влагалища и свища мочевого пузыря отверстия в обоих органах были закрыты наглухо узловатыми шелковыми швами. Эти животные служили контролем.

Приведем некоторые протоколы опытов, иллюстрирующие весь ход экспериментальных работ.

Протокол № 1. Сука «Тереза», весом 8100 *г*, оперирована 26.V. 1939 г. Под хлороформным наркозом по средней линии к лобку вскрыта брюшная полость. Мочевой пузырь найден растянутым мочой. Моча удалена посредством массажа пузыря. По выработанной нами методике образован пузырно-влагалищный свищ диаметром до 8 *мм*. После проверки анастомоза брюшная полость послойно закрыта наглухо. К концу операции наступила асфиксия. Искусственное дыхание не дало результатов. Вскоре после окончания операции собака погибла от паралича сердца.

Протокол № 2. Сука «Дези», весом 8600 *г*, оперирована 31.V. 1939 г. Для наркоза применен 5% раствор морфия в количестве 3 *см*³. По средней линии в направлении к лобку вскрыта брюшная полость. Мочевой пузырь наполнен мочой. Моча удалена посредством массажа пузыря. Методика операции та же. Образован пузырно-влагалищный свищ диаметром до 10 *мм*. После проверки тщательности наложения анастомоза брюшная полость закрыта наглухо. После окончания операции животное вскоре проснулось.

1. VI. Моча вытекает непроизвольно через влагалище. Хвост и задние ноги животного мокрые. Животное вяло, не ест и только пьет воду.

2. VI. Состояние животного тяжелое. Глаза мутные. Не ест. Слабо реагирует на окружающее. Моча вытекает непроизвольно через влагалище. Живот несколько вздут.

3. VI. Состояние такое же. Живот вздулся еще больше. Животное лежит без движения с резко помутневшими глазами.

4. VI. Животное погибло от перитонита.

Следующие три собаки погибли от перитонита в различные сроки после операции. До гибели свищ у всех функционировал.

Мы установили далее, что для наркоза собак наиболее выгодным является применение 5% раствора морфия в количестве от 2 до 5 *см*³. Если доза морфия в процессе операции оказывается недостаточной, то лучше всего дополнить наркоз повторным впрыскиванием раствора морфия или эфирным ингаляционным наркозом. Примененный нами в одном случае хлороформ повел к гибели животного.

Нам все же удалось разрешить вопрос образования искусственного пузырно-влагалищного свища. Кроме того, первые опыты показали, насколько тщательно нужно накладывать анастомоз между мочевым пузырем и влагалищем, обращая особенное внимание на соединение периферических краев. Четыре собаки погибли от перитонита, развившегося, повидимому, вследствие просачивания мочи в брюшную полость.

Протокол № 8. Собака «Хитрая», весом 18 100 *г*, оперирована 13.VII. 1939 г. Для наркоза применен 5% раствор морфия в количестве 5 *см*³, дополненный затем эфирным наркозом, так как животное реагировало на вмешательство. По средней линии в направлении к лобку послойно вскрыта брюшная полость. Мочевой пузырь наполнен мочой. Путем массажа пузыря моча удалена. По принятой нами методике образован искусственный пузырно-влагалищный свищ до 12 *мм* в диаметре. После тщательной проверки брюшная полость закрыта наглухо. На брюшину и апоневроз наложены непрерывные шелковые, а на кожу узловатые швы. После окончания операции собака еще некоторое время находилась в бессознательном состоянии, а затем проснулась и была помещена в клетку.

На следующий день после операции собака чувствовала себя удовлетворительно, поднималась на ноги, принимала пищу и питье, хорошо реагировала на окружающее. Пузырно-влагалищный свищ функционировал: моча непроизвольно вытекала через влагалище.

В последующие дни животное с каждым днем чувствовало себя лучше, становилось бодрее и веселее, охотно принимало пищу и питье. Пузырно-влагалищный свищ функционировал. Швы зажили вторичным натяжением.

На 10-й день после первой операции произведена вторая лапаротомия. Старый кожный рубец был вырезан до апоневроза, а затем послойно вскрыта брюшная полость, отодвинут кверху сальник и обнажен мочевой пузырь. На месте соединения задней стенки мочевого пузыря и передней стенки влагалища образовались хорошие спайки. Они разрезаны скальпелем и таким образом мочевой пузырь отделен от влагалища. В мочевом пузыре и во влагалище широкие свищевые отверстия диаметром до 12 *мм*. Края отверстия на мочевом пузыре утолщены. Из мочевого пузыря при надавливании показывается моча.

Приготовлен лоскут гомогенной плаценты площадью 3×4 *см.* и толщиной до 2 *мм.* Освеженной поверхностью лоскут наложен на свищевое отверстие без сближения краев последнего и прикреплен четырьмя кетгутовыми швами к серозной поверхности мочевого пу-

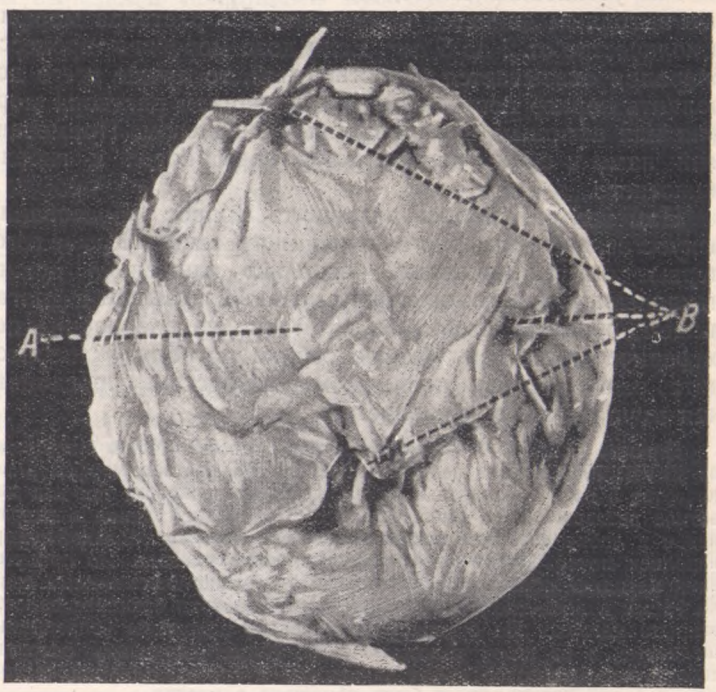


Рис. 10. Стенка мочевого пузыря собаки со стороны серозной поверхности через сутки после наложения трансплантата.

А — трансплантат плаценты; В — кетгутовые швы.

зыря. Отверстие во влагалище закрыто наглухо узловатыми шелковыми швами. Влагалище и мочевой пузырь погружены, и брюшная полость закрыта наглухо. Операцию животное перенесло тяжело: несколько раз наступал цианоз, после операции долго не возвращалось сознание. Через сутки животное погибло.

В этом случае трансплантат закрывал свищ в течение суток. При вскрытии брюшной полости никаких особенных изменений не оказалось. Плацентарный трансплантат сохранился полностью (рис. 10). На нем фиксирован сальник; он легко отделен от трансплантата. Кетгутовые швы, которыми прикреплен трансплантат, выделяются

ясно. Поверхность трансплантата слегка шероховата. Края его выступают над серозной поверхностью мочевого пузыря. В мочевом пузыре имеется моча.

Мочевой пузырь вместе с трансплантатом вырезан для исследования. Трансплантат плотно закрывает свищевое отверстие в мочевом пузыре, слипание его со стенкой мочевого пузыря со всех сторон, повидимому, значительно. При попытке приподнять край трансплантата последний отделяется от подлежащей ткани с некоторым затруднением.

При рассматривании вырезанного препарата мочевого пузыря со стороны слизистой видна нерезко выраженная складчатость. У места свищевого отверстия выявляется кратерообразное углубление слизистой с радиарно расположенными складочками. Дном углубления является трансплантат. Края свищевого отверстия над трансплантатом отстоят друг от друга на 2—3 миллиметра, поверхность их неровна (рис. 11).

Из стенки мочевого пузыря приготовлены микропрепараты. Под лупой видна стенка мочевого пузыря с ее характерным строением. Трансплантат с наружной стороны плотно соединен со стенкой мочевого пузыря. Ткань плаценты утратила свое компактное строение, стала дырчатой, в ней сохранены стенки крупных сосудов. Плацентарная ткань окрашена менее интенсивно, чем ткань стенки мочевого пузыря, и, повидимому, пребывает в состоянии некробиоза. У места соединения плаценты с наружной стенкой мочевого пузыря видна интенсивно окрашенная в красный цвет (эозин) узенькая полоска. За этой полоской следует полоса плацентарной ткани с синеватой окраской, вероятно, благодаря наличию инфильтрата из клеточных элементов с ядрами. Слизистая мочевого пузыря местами лишена эпителиального слоя. В подслизистой местами обнаруживается отек, местами имеются кистозные полости различной величины.

Микроскопически слизистая мочевого пузыря местами лишена эпителия. Подслизистая имеет складчатое строение, богата коллагенной и эластической тканью с тонкостенными сосудами. Tunica propria и подслизистая без резкой границы переходят в мышечный слой.

Мышечные пучки идут в различных направлениях и хорошо отграничены друг от друга прослойками соединительной ткани перимизия. Мышечные клетки хорошо кон-

турируются, ядра отчетливо окрашены. Окружающая мышечный слой соединительная ткань сохранена полностью; на ней расположена ткань плаценты. Плацента утратила свое типичное строение: ворсинки отличить невозможно,

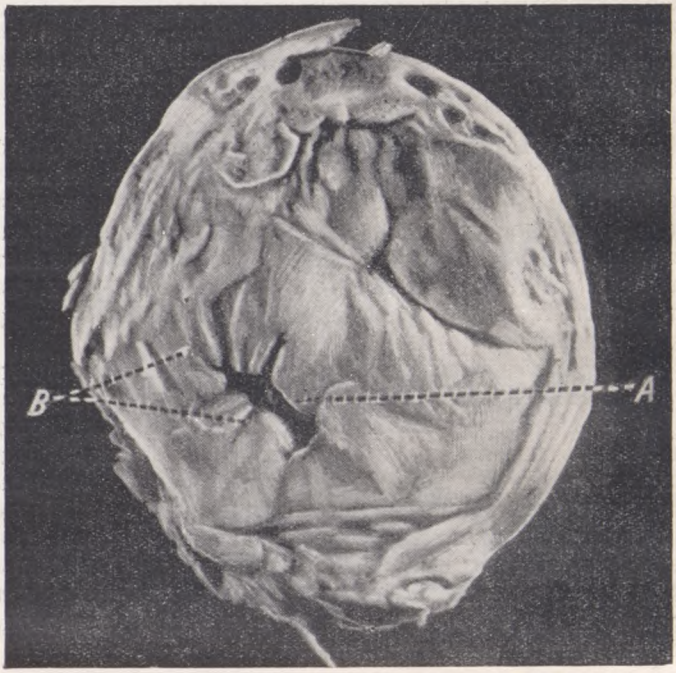


Рис. 11. Стенка мочевого пузыря со стороны слизистой через сутки после наложения трансплантата.

А — свищевое отверстие, закрытое трансплантатом; В — радиарная складчатость у свищевого отверстия.

ткань их мутна; сохранены лишь контуры крупных сосудов с их эластической и коллагенной тканью со слабо окрашенными ядрами.

Трансплантат с подлежащей соединительной тканью мочевого пузыря соединен фиброзной прослойкой. Фиброзные нити исходят из соединительной ткани мочевого пузыря, распространяясь в ткань плаценты (рис. 12).

В соединительной ткани мочевого пузыря и в плацентарной ткани на месте их соприкосновения имеется рез-

кая мелкоклеточная инфильтрация, состоящая из лимфоцитов, плазматических клеток, эозинофилов, полибластов и других клеточных элементов, преимущественно клеток пролиферата. Количество лейкоцитов-полинуклеаров весьма незначительно (рис. 13).

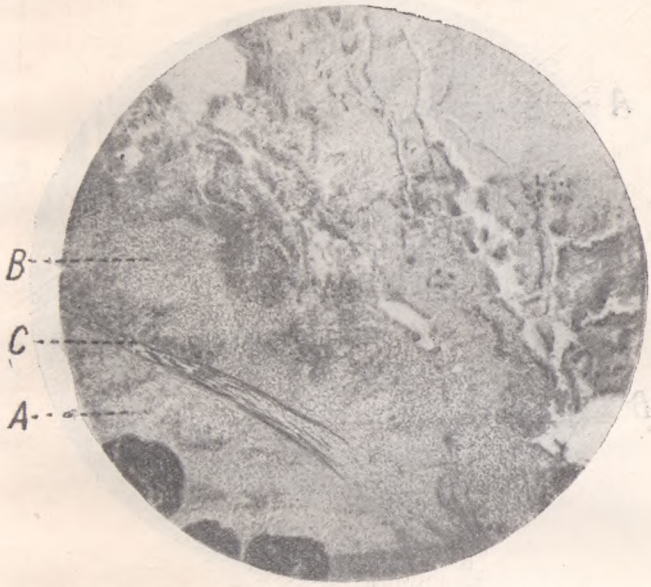


Рис. 12. Микрофотограмма. Малое увеличение. Место сращения трансплантата со стенкой мочевого пузыря.
А — мочевой пузырь; В — трансплантат плаценты; С — место сращения — фиброзная прослойка.

Размножение клеток пролиферата весьма интенсивно. Сосуды соединительнотканного слоя мочевого пузыря расширены, переполнены кровью; в стенке сосудов отмечается размножение эндотелия капилляров. Вокруг сосудов инфильтрат в виде муфт. Весь соединительнотканный слой мочевого пузыря заметно отечный, богатый сосудами, инфильтрированный клетками пролиферата. Эти же клетки в большом количестве расположены в ткани плаценты, они проникают в нее через фибринозную прослойку. Иногда вновь образованных клеток так много, что граница между плацентой и соединительной тканями сглажена. Гистиоцитарные элементы заполняют плацен-

тарную ткань у места соприкосновения ее с серозной поверхностью мочевого пузыря.

Таким образом, плацента, повидимому, служит заметным стимулятором образования молодой грануляционной ткани. Стимул к росту ткани наблюдается не только в сое-

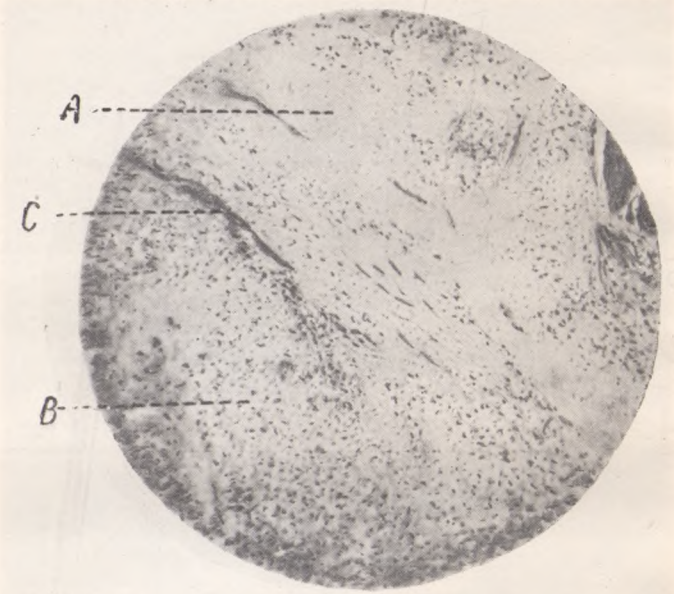


Рис. 13. Микрофотограмма. Среднее увеличение. Место сращения трансплантата со стенкой мочевого пузыря.
А — мочевой пузырь; В — трансплантат; С — место сращения — фибринозная прослойка.

динительнотканном наружном слое мочевого пузыря, но и в перимизии мышечных слоев, где также можно видеть пролиферативную реакцию, особенно в сосудах и около них. Экссудативное воспаление наблюдается лишь местами, причем оно весьма незначительно (рис. 14 и 15).

Мы видим, таким образом, что плацентарная ткань быстро подвергается некробиозу, однако она вызывает энергичную местную пролиферацию в соединительнотканном слое мочевого пузыря у места соприкосновения. Некротизирующаяся плацента заменяется вновь образующейся грануляционной тканью. Отсутствует экссудативное воспаление. Рост и образование новой ткани проис-

ходит преимущественно за счет мезенхимальной ткани, за счет разрастания соединительнотканных элементов, а также за счет эндотелия и перителия. Наличие в пролиферате лимфоцитов, моноцитов, эозинофилов говорит не только о местной реакции ткани, но и об образовании

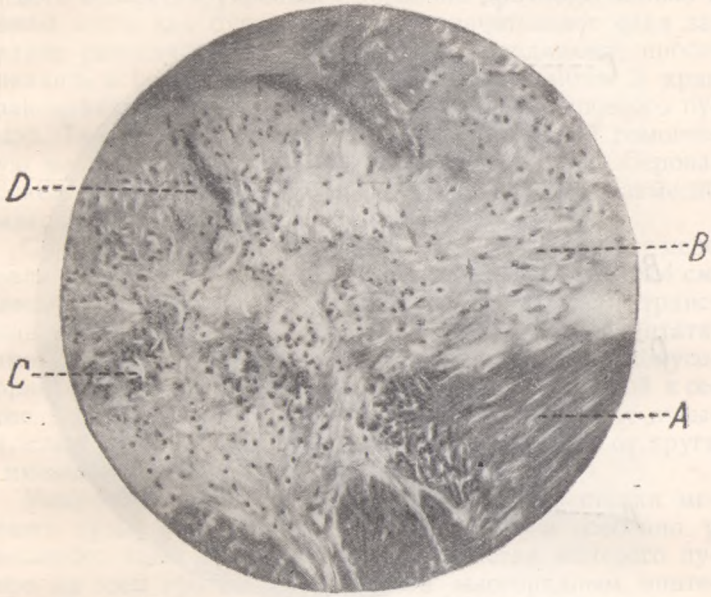


Рис. 14. Микрофотограмма. Среднее увеличение. Грануляционное воспаление в перимизии вблизи трансплантата.
A — мышцы; B — перимизий; C — разрастание сосудов; D — клетки пролиферата.

клеточных элементов вдали от трансплантата. К последнему эти элементы, вероятно, принесены с током крови.

Протокол № 9. Собака «Аза», весом 15 200 *г*, оперирована 31 V. 1939 г. Для наркоза применен 5% раствор морфия в количестве 4 *см*³. По средней линии в направлении к лобку вскрыта брюшная полость. Между мочевым пузырем и влагалищем сделан свищ диаметром в 10—11 *мм*. После проверки тщательности наложения анастомоза брюшная полость послойно зашита наглухо. Вскоре после окончания операции животное проснулось и в удовлетворительном состоянии помещено в клетку.

В первые же дни после операции собака чувствовала себя вполне удовлетворительно: принимала пищу, пила воду, двигалась, ласкалась. Пузырно-влагалищный свищ функционировал с первого дня

Разрез на животе зажил первичным натяжением. Других изменений у животного не наблюдалось.

Вторая операция произведена на 43-й день после первой. Под смешанным морфийно-эфирным наркозом вскрыта брюшная полость в области старого рубца с иссечением последнего. Мочевой пузырь оказался пустым. Стенка влагалища прочно срослась со стенкой мочевого пузыря. Вокруг анастомоза образовались мощные спайки, ко-

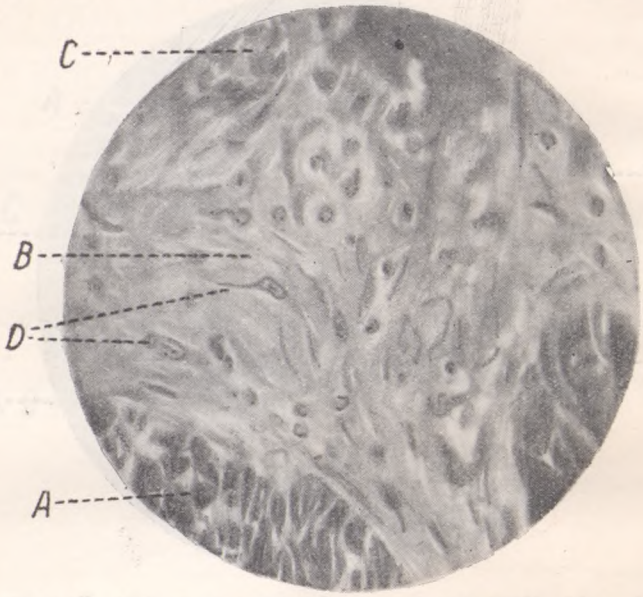


Рис. 15. Микрофотограмма. Большое увеличение. Тот же препарат. Грануляционное воспаление в перимизии.
A — мышцы; B — перимизий; C — сосуд; D — клетки пролиферата.

торые разрушены частично острым и частично тупым способом. Стенка мочевого пузыря и передняя стенка влагалища разъединены. Диаметр отверстий как в мочевом пузыре, так и во влагалище — 12 *мм*. Края свища мочевого пузыря утолщены и резко очерчены. Над свищом мочевого пузыря со стороны серозы наложен кусочек свежей гомогенной плаценты (2 × 2 *см*), прикрепленный четырьмя кетгутовыми швами к серозной поверхности пузыря. Свищевое отверстие влагалища зашито наглухо узловатыми кетгутовыми швами. Брюшная полость послойно зашита наглухо.

После операции животное вскоре проснулось. На второй день собака была очень вялой, не принимала пищи, слабо реагировала на окружающее. Мочеотделение — произвольное, но моча выделяется в небольшом количестве и, вероятно, неполностью. На третий день после операции собака погибла.

При вскрытии найдено, что брюшина потеряла блеск, в брюшной полости имеется небольшое количество мочи. Мочевой пузырь содержит до 20 *см*³ мочи. При осмотре вырезанного мочевого пузыря со стороны серозной поверхности установлено, что трансплантат на месте свищевого отверстия укрепился довольно прочно, и только в одном месте как будто имелось незначительное едва заметное разъединение, через которое, повидимому, просачивалась в свободную брюшную полость моча. У края трансплантата отмечалась гиперемия стенки мочевого пузыря. Ткань трансплантата представляла собой гомогенную массу с несколько бугристой поверхностью. Серовато-желтоватым цветом трансплантат довольно заметно выделялся на поверхности мочевого пузыря.

Со стороны слизистой свищевое отверстие имело овальную форму, размеры его — 1 × 0,3, глубина—0,4 *см*. Свищевое отверстие со стороны серозы закрывал трансплантат. Ткани стенок мочевого пузыря у трансплантата, заметно сближенные, придавали свищевому ходу конусообразную форму с усеченной вершиной, обращенной к серозе. Края свищевого хода, обращенные в просвет пузыря, слегка приподнимались, были отдалены друг от друга и имели папилломатозный характер (рис. 16).

Микроскопическое исследование ткани из стенки мочевого пузыря, взятой из различных мест и особенно у свищевого хода, показывает, что слизистая мочевого пузыря на всем протяжении покрыта многорядным эпителием. Подслизистая складчата, богата сосудами и, как обычно, переходит в мышечные слои мочевого пузыря. Последние состоят из мускульных пучков, идущих в продольном и поперечном направлениях. Соединительная ткань перимизия с расположенными в ней местами сосудами мелкоклеточно инфильтрирована. Многие вены переполнены кровью, артерии пусты. Вблизи артерий кое-где отмечаются периваскулярная пролиферация и мелкоклеточная инфильтрация. Ближе к серозе и особенно к трансплантату мелкоклеточная инфильтрация и пролиферация в субсерозной ткани весьма значительны. Здесь происходит значительное разрастание молодой грануляционной ткани, причем пролифератраспространяется и на расположенную над серозной плацентарную ткань (рис. 17).

Ткань плаценты сохранена в виде гомогенной массы,

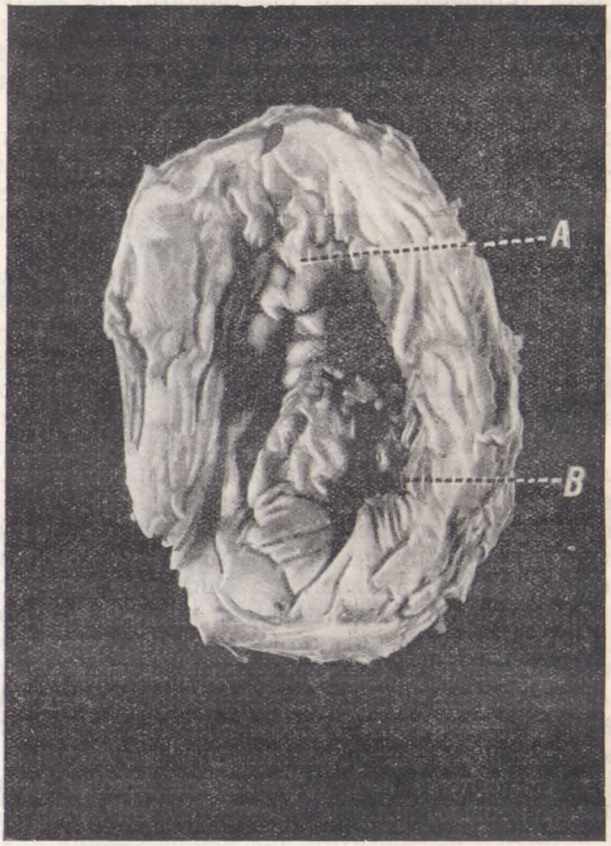


Рис. 16. Поверхность мочевого пузыря со стороны слизистой на 3-й день после пересадки плаценты.

А — слизистая мочевого пузыря; В — свищевое отверстие.

причем часть трансплантата, прилегающая к мочевому пузырю, резко инфильтрирована и тесно соединена со стенкой мочевого пузыря. Поверхность трансплантата весьма разрыхлена и пребывает в состоянии некробиоза и некроза. Трансплантат, покрывающий серозу мочевого

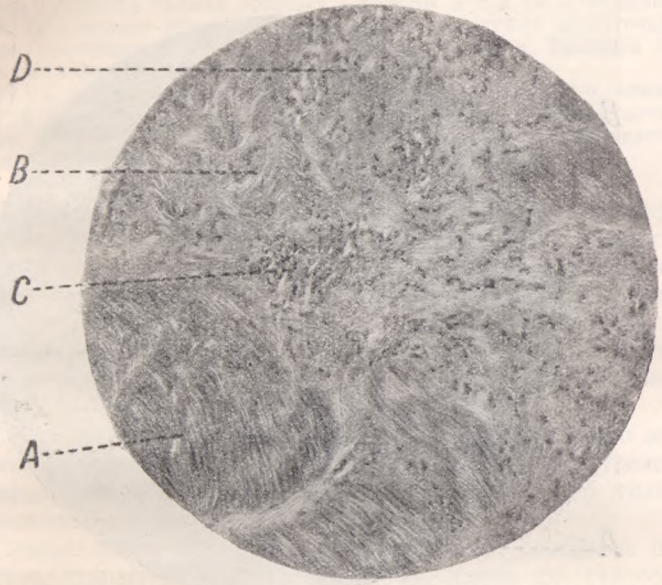


Рис. 17. Микрофотограмма. Среднее увеличение. Пролиферация в ткани перимизия.

A — мышцы; B — перимизий; C — сосуды с периваскулярным инфильтратом; D — клетки пролиферата.

пузыря, интенсивно инфильтрирован клетками, как и соединительнотканная прослойка мочевого пузыря под серозой. Граница между трансплантатом и мочевым пузырем мало заметна; лишь кое-где видна полоска фибрина, который в виде сеточки расположен между трансплантатом и серозной поверхностью мочевого пузыря. В этой сеточке волокна фибрина местами утолщены, местами нежны и тонки. Тонкие отросточки фибрина без заметной границы переходят как в трансплантат, так и в стенку мочевого пузыря. В фибринозной сеточке расположены фибробласты, полибласты, лимфоциты и другие клеточные элементы пролиферата.

В мышечном слое обнаруживается ткань нитки, оставшейся после операции пузырно-влагалищного свища; вокруг нее происходит разрастание молодой грануляционной ткани, клетки которой проникают между отдельными волокнами нитки (рис. 18).

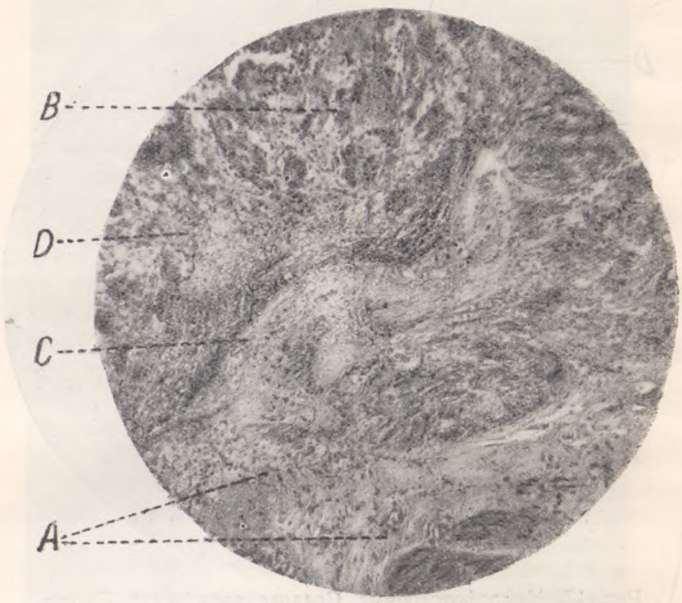


Рис. 18. Микрофотограмма. Малое увеличение. Сращение трансплантата со стенкой мочевого пузыря.

A — стенка мочевого пузыря; B — трансплантат; C — место соединения — фибринозная прослойка; D — пролиферат в трансплантате.

Протокол № 11. Собака «Муза», весом 20 000 *г*, оперирована 14.VI. 1939 *г*. Для наркоза применен 5% раствор морфия в количестве 4 *см*³. В процессе операции дополнительно дан эфирный наркоз. Искусственный пузырно-влагалищный свищ диаметром 10 *мм* наложен по выработанной нами методике. Брюшная полость зашита наглухо.

На следующий день собака производит впечатление вялой, от пищи отказывается, глаза мутные. Пузырно-влагалищный свищ функционирует: моча непроизвольно вытекает через влагалище.

В последующие дни животное стало чувствовать себя лучше, с каждым днем оно становилось бодрее, веселее. Операционная рана зажила первичным натяжением.

На 28-й день после первой операции произведена вторая. По направлению старого рубца (с иссечением последнего) вскрыта брюш-

ная полость. Анастомоз между мочевым пузырем и влагалищем сросся прочно и окружен значительными спайками. Спайки рассечены скальпелем, частично расслоены пальцами, и таким способом мочевой пузырь отделен от влагалища. Как в мочевом пузыре, так и во влагалище имеются свищевые отверстия диаметром 10 *мм*. Края свища мочевого пузыря несколько утолщены.

На свищевое отверстие со стороны серозы мочевого пузыря наложена пластинка свежей собачьей плаценты 3×2 *см* и толщиной 2 *мм*, прикреплена она к краям четырьмя узловатыми кетгутовыми швами. Влагалищный свищ зашит узловатыми швами. Брюшная полость послойно закрыта наглухо.

12.VII собака вялая, глаза мутные, лежит неподвижно, однако пищу и воду принимает. Живот несколько вздут. Мочится произвольно. 13.VII состояние собаки резко ухудшилось, она отказывается от пищи и питья, живот вздут. 14.VII животное погибло.

При вскрытии оказалось: брюшина мутная, сальник покрывает мочевой пузырь и соединен с ним фибринозными спайками. В брюшной полости оказалась моча, но свищевого отверстия, покрытого плацентарным трансплантатом, не видно. Трансплантат плаценты сохранен и плотно прикрывает свищевое отверстие. Края плаценты истончены и сливаются с серозной поверхностью мочевого пузыря.

Соединение трансплантата с подлежащей тканью мочевого пузыря во всех участках, повидимому, тесное. Трансплантат отделяется пальцем от подлежащей ткани с некоторым усилием (рис. 19).

Слизистая мочевого пузыря складчата; свищевое отверстие, закрытое со стороны серозы, имеет со стороны слизистой кратерообразное углубление. Слизистая оболочка вокруг этого углубления приподнята, складчата, папилломатозна. Дно углубления образовано трансплантатом, который соединен со слизистой (рис. 20).

При рассматривании микропрепарата из стенки мочевого пузыря видно, что свищевое отверстие не закрыто полностью трансплантатом. Края свищевого отверстия отстоят далеко друг от друга, у свищевого отверстия имеется папилломатозное разрастание слизистой. Сосочковый слой, распространяясь по всему свищевому ходу и достигая поверхности субсерозной и серозной ткани мочевого пузыря, подходит и под трансплантат. Таким образом, трансплантат над свищевым отверстием был приложен не к серозной и субсерозной ткани, а к вывернутой наружу слизистой мочевого пузыря.

Над свищевым отверстием трансплантат местами не-

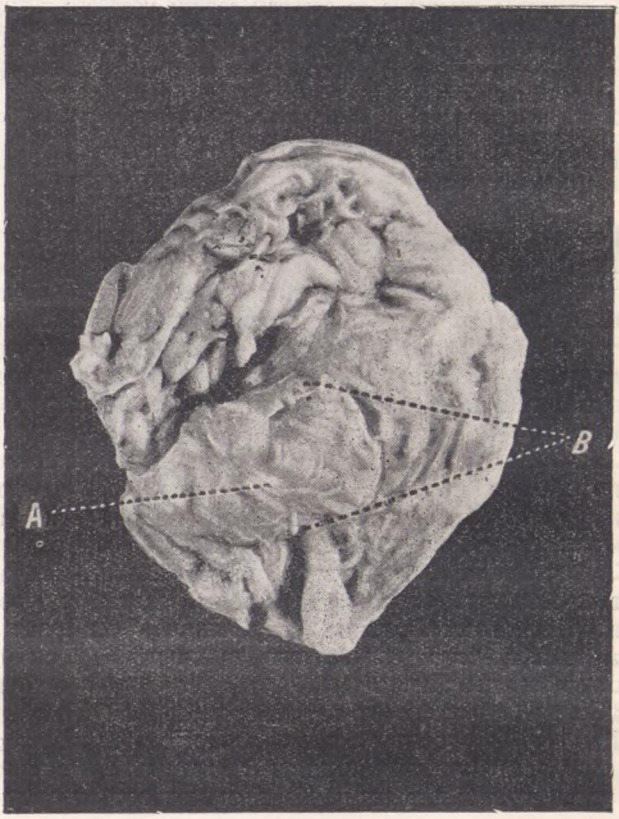


Рис. 19. Стенка мочевого пузыря со стороны серозной поверхности на 4-й день после операции.

А — трансплантат плаценты; В — нерассосавшиеся кетгутовые швы у краев трансплантата.

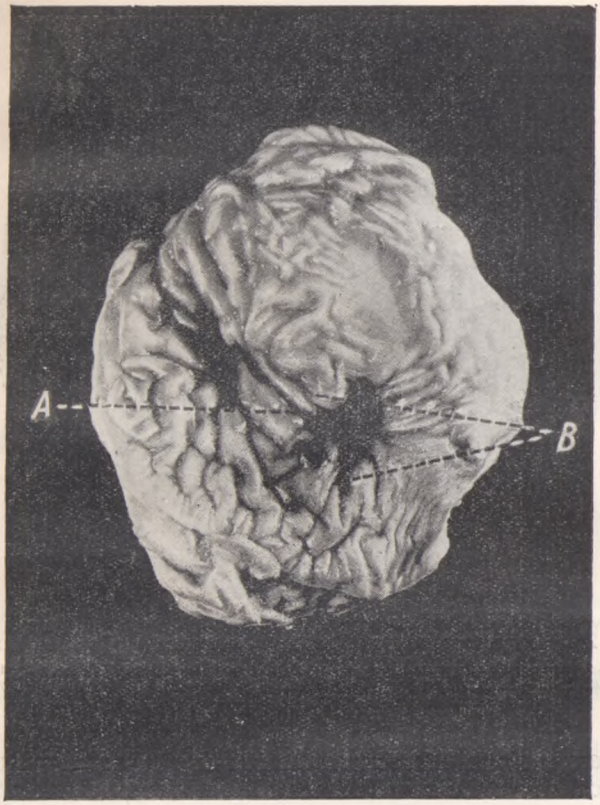


Рис. 20. Стенка мочевого пузыря со стороны слизистой оболочки на 4-й день после операции.

А — место бывшего свищевого отверстия; В — папилломатозные складочки слизистой.

кротизировался. В тех местах, где ткань плаценты соприкасается с субсерозной тканью стенки мочевого пузыря, в трансплантате отмечается резкая инфильтрация и даже образование грануляционной ткани, богатой клетками пролиферата.

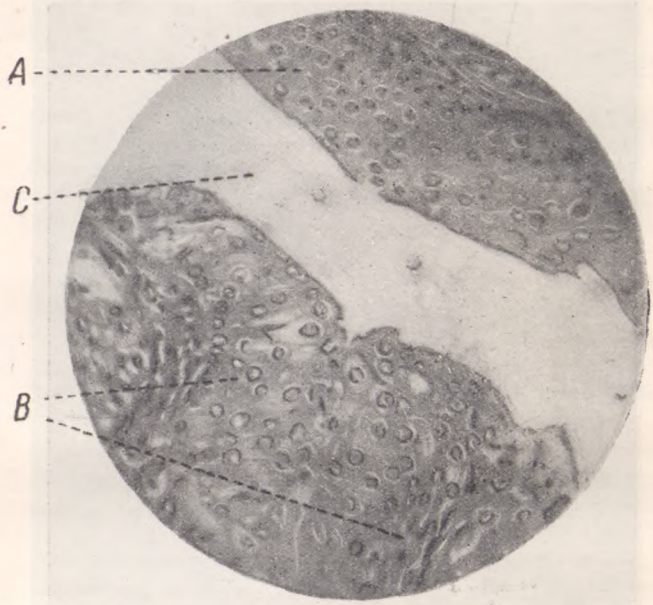


Рис. 21. Микрофотограмма. Большое увеличение. Свищевой ход.

А — многорядный эпителий слизистой мочевого пузыря с одного края свища; В — папилломатозное разрастание многослойного эпителия с другого края свищевого хода; С — свищевой ход.

Грануляционное воспаление видно и в мышечных слоях, особенно в межмышечных соединительнотканных прослойках перимизия. Грануляционное воспаление, повидимому, связано с наличием трансплантата. У свищевого отверстия вновь образованный грануляционный вал у места соприкосновения с многорядным эпителием слизистой мочевого пузыря над свищевым отверстием тянется в виде небольшой полоски, которая по направлению к центру свища обрывается, и в этих местах видны только гомогенные некротические массы трансплантата. Таким образом, над щелевидным отверстием свища в этом случае

трансплантат не пророс грануляционной тканью и не закрыл свищевого отверстия. Нужно полагать, что это произошло вследствие резкой эпителизации с папилломатозным разрастанием слизистой свищевого отверстия (рис. 21).

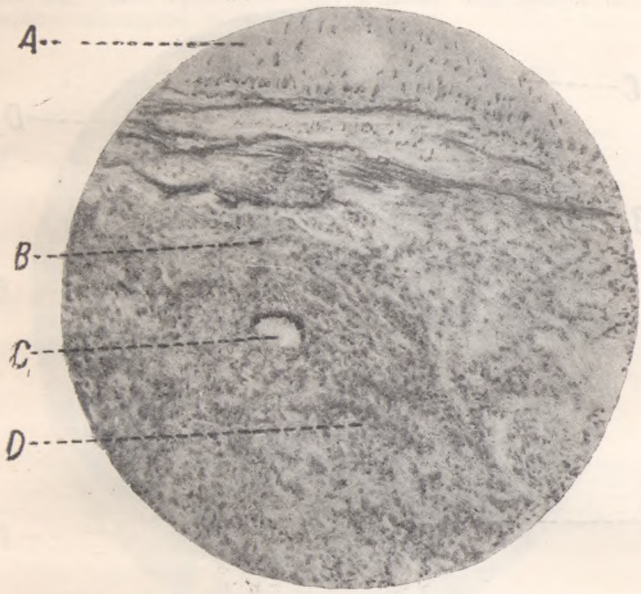


Рис. 22. Микрофотограмма. Среднее увеличение. Слизистая мочевого пузыря у места соприкосновения с трансплантатом и у свищевого хода.

А — многоядерный эпителий мочевого пузыря; В — подслизистая с резким пролиферативным воспалением в ней; С — сосуд; D — клетки пролиферата.

Мускульные слои у свищевого отверстия покрыты со всех сторон многослойным эпителием мочевого пузыря.

Слизистая мочевого пузыря покрыта многорядным эпителием, у свищевого отверстия видно мощное и папилломатозное разрастание ее. Но в местах соприкосновения с трансплантатом в свищевом ходе происходит резкая инфильтрация и пролиферация в подслизистой (рис. 22).

Результат операции в этом случае был неблагоприятным: трансплантат не закрыл свищевого хода. Однако мы видим, что на 4-й день трансплантат в субсерозной

ткани мочевого пузыря вызывает мощное разрастание грануляционной ткани (рис. 23). Во вновь образованной грануляционной ткани происходит весьма энергичное фибробластическое превращение (рис. 24). При окраске по Ван-Гизону видны фибробласты с их нежными отрост-

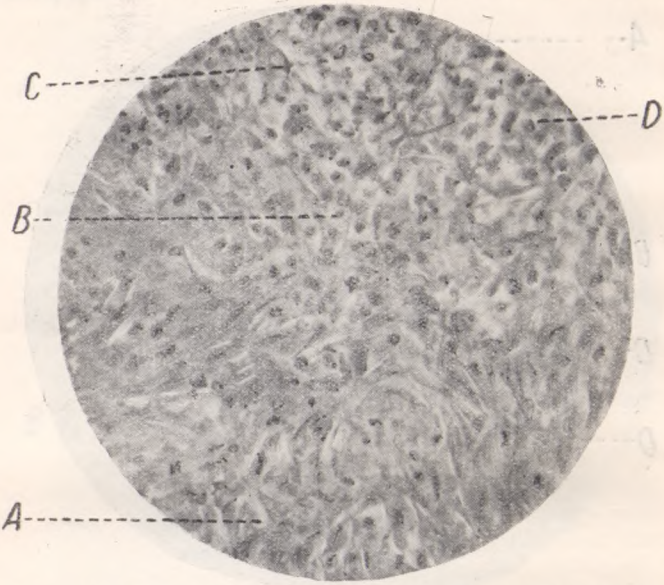


Рис. 23.. Микрофотограмма. Большое увеличение. Место сращения трансплантата со стенкой мочевого пузыря.

А — ткань стенки мочевого пузыря, которая без границы переходит в ткань трансплантата; В — трансплантат; С — фибробласты; D — полибласты и другие клетки пролиферата.

ками, тяжами и в виде нежной сеточки располагающиеся над субсерозной тканью. Трансплантат некротизирован в наружной части, частично секвестрирован в результате протеолитического действия лейкоцитов, расположенных на грануляционной ткани.

Трансплантат, лежащий над широким просветом свищевого отверстия, соприкасаясь с эпителиальными тканями, не прорастает грануляционной тканью; поэтому не происходит закрытия дефекта. Ниточный материал в стенке субсерозной ткани мочевого пузыря сохранен полностью и организован за счет вновь разросшейся фиброзной ткани.

Протокол № 12. Собака «Злючка», весом 8300 г. оперирована 13.VII. 1939 г. Для наркоза применен 5% раствор морфия в количестве 2 *см*, дополненный затем эфирным наркозом. Наложен искусственный пузырно-влагалищный свищ диаметром до 8 *мм*. Брюшная полость послойно закрыта наглухо.

На следующий день после операции собака чувствовала себя удовлетворительно, принимала пищу и питье, поднималась на ноги. Пузырно-влагалищный свищ функционировал.

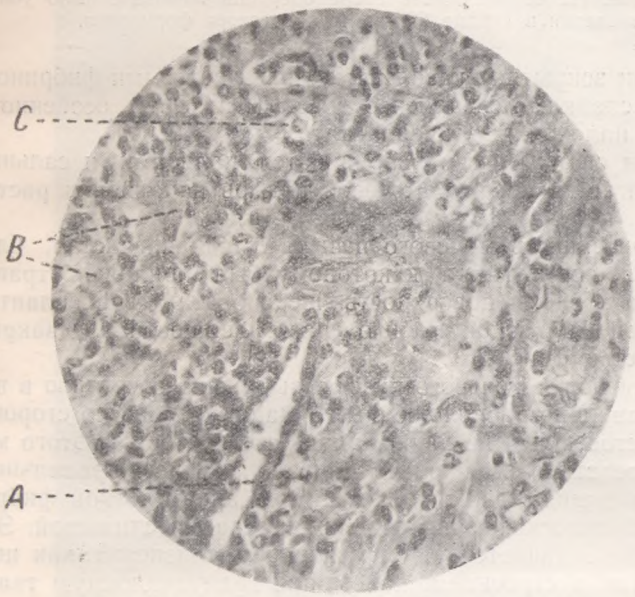


Рис. 24. Микрофотограмма. Большое увеличение. Вновь образованная ткань на месте трансплантата.

А — сосуд; В — фибробласты; С — полибласты.

В последующие дни собака день за днем становилась все бодрее и веселее, двигалась по клетке, хорошо реагировала на окружающее. Истечение мочи через влагалище происходило непрерывно. Операционная рана заживала вторичным натяжением.

На 10-й день произведена повторная лапаротомия. Старый, еще не совсем заживший кожный рубец вырезан до апоневроза, вскрыта брюшная полость, сальник свободно отодвинут кверху и обнажено место анастомоза мочевого пузыря с влагалищем. Вокруг анастомоза фиброзные спайки рассечены ножом и раздвинуты пальцем. Пузырь отделен от влагалища. Как в мочевом пузыре, так и во влагалище имеются отверстия диаметром до 8 *мм*. Края отверстия на мочевом пузыре обрывисты и неровны. Плацентарный трансплантат площадью 2×2 *см* и толщиной не более 2 *мм* освеженной поверхностью наложен на серозу мочевого пузыря с таким расчетом, чтобы закрыть

свищевое отверстие. Он прикреплен четырьмя кетгутовыми швами. Свищевое отверстие во влагалище закрывается узловатыми шелковыми швами. Влагалище и мочевой пузырь погружены. Брюшная полость зашита наглухо.

На следующий день после операции животное вялое, глаза мутные, не ест, но воду пьет, на ноги не поднимается, на окружающее реагирует слабо. Мочится произвольно. В последующие дни собака оправлялась чрезвычайно медленно. Мочеиспускание все время произвольное. На седьмой день после операции животное было убито путем введения в сердце 20 *см*³ 10% раствора формалина.

При вскрытии оказалось: сальник нежными фибринозными спайками соединен с мочевым пузырем, особенно у места наложения трансплантата.

Эти спайки легко разрушаются пальцами, и сальник отодвигается кверху. Мочевой пузырь наполнен и растянут.

Поверхность мочевого пузыря гладкая, чистая, блестящая, кроме места, к которому был приложен трансплантат: здесь поверхность шероховата. Трансплантат заменен фиброзной тканью спаек. Свищевой ход закрыт полностью (рис. 25).

Слизистая мочевого пузыря выражена отчетливо в виде правильно расположенных складок. Свища со стороны слизистой почти не видно, лишь складчатость у этого места представляется более мелкой и менее правильной. Место свища можно обнаружить в виде плотной фибринозной полоски, если раздвинуть складки слизистой. Эта полоска отличается от окружающей слизистой как цветом, так и строением, напоминая грануляционную ткань рубца, покрытую тонким слоем эпителия.

Из различных отрезков стенки мочевого пузыря приготовлены микропрепараты. При рассматривании под лупой со стороны серозы над свищевым ходом плацентарного трансплантата нет. Подсерозная соединительная ткань резко, раза в два-три утолщена. Свищевой ход закрыт полностью преимущественно вновь образованной грануляционной тканью, которая, разрастаясь, выступает в просвет мочевого пузыря и покрыта слизистой.

Мышечные пучки отрезков у свищевого хода с окружающими их соединительнотканными прослойками перимизия особых изменений не обнаруживают; перимизий разросся в значительной степени, что способствует сближению краев и закрытию свищевого хода.

Под микроскопом серозная поверхность мочевого пу-

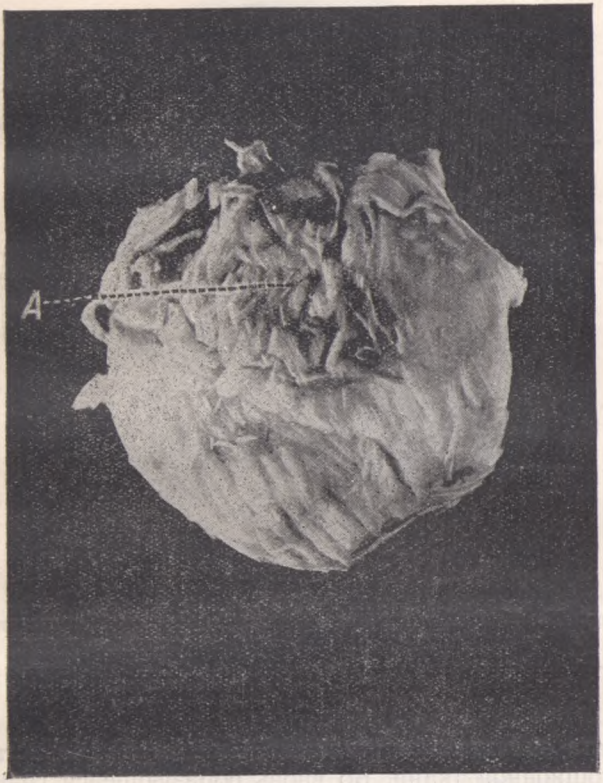


Рис. 25. Стенка мочевого пузыря со стороны серозной поверхности на седьмой день после операции.

А — место трансплантата.

зыря у свищевого отверстия состоит из грануляционной и фиброзной ткани. Местами сохранились остатки трансплантата в виде участков фибриноидного некроза, окрашенного кислым фуксином в красный цвет.

Подсерозная ткань свищевого хода на месте транс-

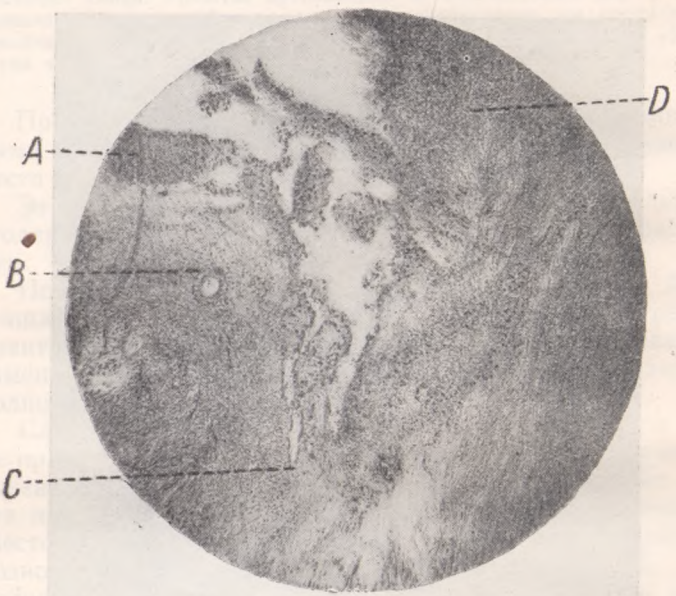


Рис. 26. Микрофотограмма. Малое увеличение. Слизистая ткань свищевого хода у места сращения.

A — эпителий слизистой; B — подслизистая ткань; C — место сращения подслизистых; D — воспаление в подслизистой.

плантата значительно утолщена благодаря разрастанию грануляционной ткани. Во вновь образующейся грануляционной ткани много тонкостенных сосудов, которые в некоторых местах составляют сосудистые сети; отмечается также образование новой коллагенной ткани. Среди вновь образованной грануляционной ткани встречаются эпителиальные группы клеток, подвергшихся, повидимому, атрофии. Слизистая оболочка у свищевого отверстия срослась, но не везде покрыта эпителием. У свищевого отверстия подслизистая резко утолщена за счет разрастания грануляционной ткани (рис. 26). Между мышечными сло-

ями, прилегающими к свищевому отверстию, разрослась грануляционная и рубцовая ткань.

В этом случае мы можем заключить, что на 7-й день после операции происходит полное зарастание свищевого отверстия за счет вновь образовавшейся грануляционной

Рис. 27. Микрофотограмма. Малое увеличение. Стенка мочевого пузыря с разросшейся грануляционной тканью на месте трансплантата.

А — стенка мочевого пузыря; В — грануляционная ткань на месте трансплантата.

ткани. Грануляционная ткань, повидимому, разрастается на месте трансплантата со стороны субсерозного слоя (рис. 27 и 28). Разрастание грануляционной ткани происходит также и со стороны перимизия межмышечной ткани и подслизистой у свищевого отверстия. Вновь образованная грануляционная ткань эпителизируется.

Протокол № 13. Собака «Волчиха», весом 20 200 *г*, оперирована 14 VI. 1939 г. по принятой нами методике. Брюшная полость послойно закрыта наглухо. На следующий день состояние животного удовлетворительное: собака встает на ноги, передвигается по клетке, принимает пищу и воду. На окружающее реагирует хорошо. Образованный пузырно-влагалищный свищ функционирует.

В последующие дни собака быстро поправлялась, прибавляла в весе. Операционная рана зажила первичным натяжением.

На 28-й день произведена повторная лапаротомия. Старый рубец иссечен, вскрыта брюшная полость, обнажены мочевой пузырь, влагалище и матка. Задняя стенка мочевого пузыря и передняя стенка влагалища на месте соединения срослись прочно и окружены довольно мощными спайками. Спайки рассечены скальпелем, частично

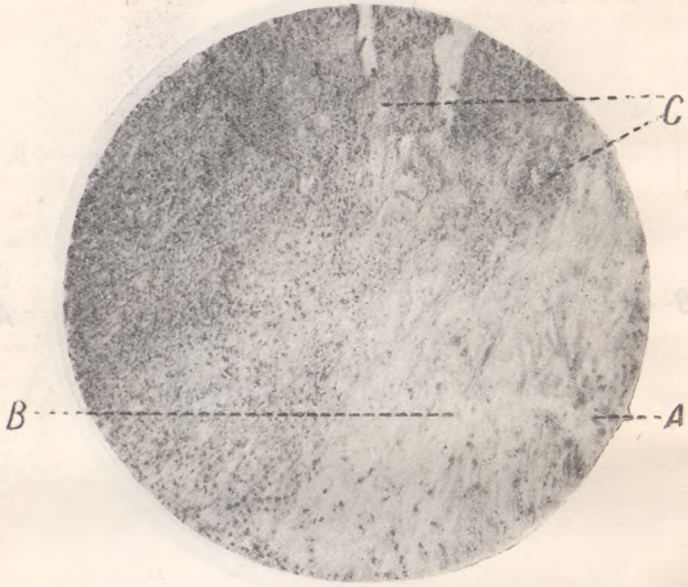


Рис. 28. Микрофотограмма. Среднее увеличение.

А — мышечный слой пузыря; В — соединительнотканный слой резко утолщен и без границы переходит в разросшуюся грануляционную ткань на месте трансплантата; С — сосуды с пролифератом.

расслоены пальцами, мочевой пузырь отделен от влагалища. В мочевом пузыре и влагалище свищевые отверстия диаметром до 11 *мм*. Края мочевого пузыря обрывисты, утолщены. Кусочек свежей собачьей плаценты 3 × 2,5 *см* и толщиной 2 *мм* освеженной поверхностью наложен на серозную поверхность пузыря с таким расчетом, чтобы закрыть свищевое отверстие. Трансплантат прикреплен четырьмя кетгутовыми швами к серозе пузыря. Отверстие во влагалище зашито узловатыми кетгутовыми швами. Брюшная полость послойно зашита наглухо.

На следующий день после операции собака не принимала пищи, но воду пила. Глаза мутные, на ноги не встает. Мочеиспускание произвольное. Еще через день состояние собаки улучшилось: она начала вставать и принимать пищу. В последующие дни состояние все улучшалось. Мочеиспускание все время произвольное. Операционная рана зажила первичным натяжением.

На 12-й день после повторной операции с трансплантацией плаценты животное было убито путем введения в сердце 20 *см*³ 10% раствора ляписа.

При вскрытии оказалось: сальник покрывает мочевой пузырь, но пальцами довольно свободно отодвигается кверху. Незначительные фибринозные спайки, которыми сальник соединен с мочевым пузырем у места трансплантата, легко разъединяются без нарушения закрытого трансплантатом свищевого отверстия.

Серозная поверхность мочевого пузыря в том месте, где был наложен трансплантат, резко шероховата и состоит из отдельных выпячиваний, иногда весьма значительных. Свищевое отверстие закрыто трансплантатом плотно. Края трансплантата незаметно переходят в ткань мочевого пузыря (рис. 29). Слизистая мочевого пузыря складчата. На месте бывшего свищевого отверстия кратерообразное углубление. Слизистая вокруг этого углубления приподнята, со складками; поверхность складок гладкая, они уплотнены. Углубление оканчивается слепо и, повидимому, образовано тканью трансплантата. Ткань здесь неровная, с весьма уплощенными папилломатозными складочками (рис. 30). Из стенки мочевого пузыря, особенно у места свищевого отверстия, вырезаны кусочки для приготовления микропрепаратов.

Над местом свищевого хода произошло полное зарастание свищевого отверстия. Слизистая у места сращения тонка, папилломатозна. Под слизистой видны мышечные пучки, отстоящие далеко друг от друга; между ними имеется грануляционная ткань. Субсерозный слой у места сращения состоит из грануляционной фиброзной ткани; эта ткань в виде клиновидного образования заполняет бывший просвет свищевого хода, подходя к слизистой.

Микроскопическое исследование подтверждает, что свищевое отверстие закрыто полностью. Со стороны серозного и субсерозного слоев на месте трансплантации произошло значительное разрастание соединительной ткани. Она заполняет промежуток между соединенными краями, проникает и смешивается с перимизием мускулярных слоев, распространяясь до слизистой мочевого пузыря (рис. 31).

Мышечные слои мочевого пузыря у места сращения соединены грануляционной тканью, которая переходит в перимизий мышечных пучков без границы. Подслизистая

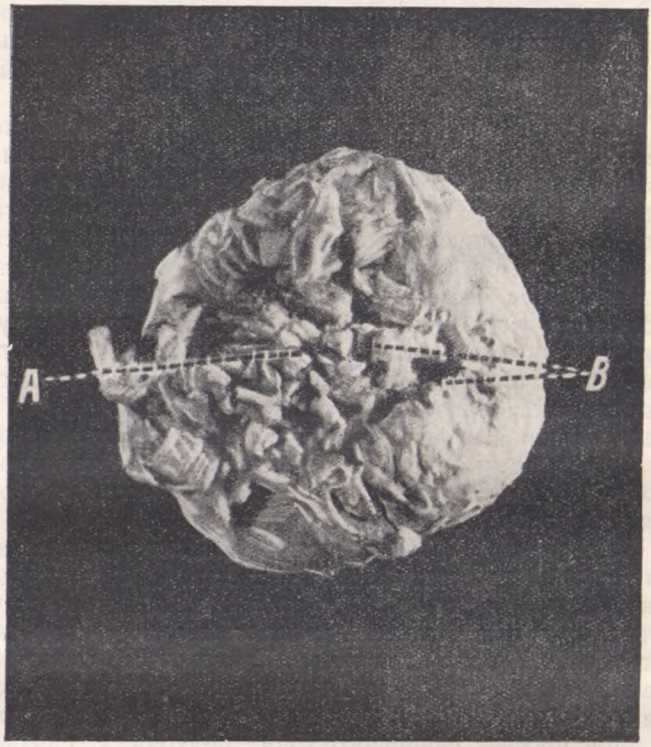


Рис. 29. Стенка мочевого пузыря со стороны серозной поверхности на 12-й день после операции.

А — место трансплантации плаценты; В — впячивание на месте трансплантата.

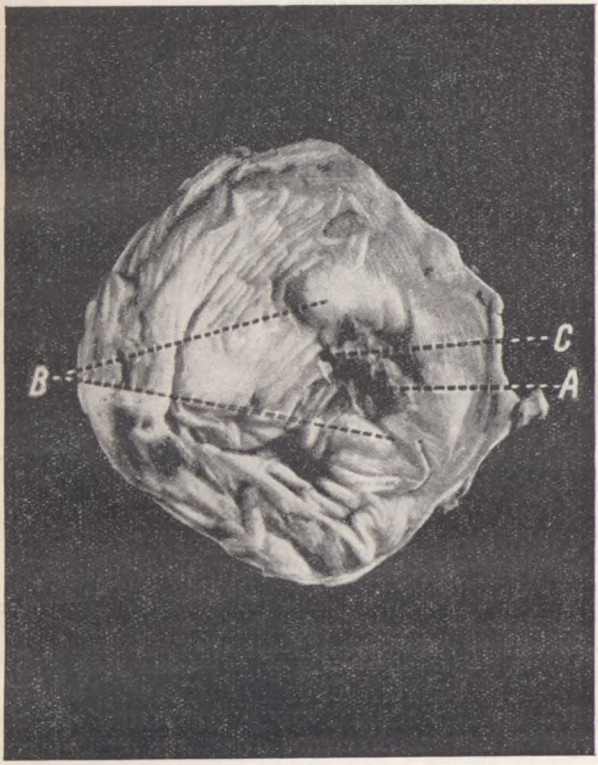


Рис. 30. Стенка мочевого пузыря со стороны слизистой оболочки на 12-й день после операции.

А — место бывшего свищевого отверстия с кратерообразным углублением; В — приподнятая и сглаженная слизистая вокруг бывшего свищевого отверстия; С — папилломатозные складочки на дне бывшего свищевого отверстия.

и слизистая у места сращения имеют незначительную папилломатозную складчатость. Сосочки складочек всюду покрыты многослойным эпителием мочевого пузыря. Местами подслизистая, у места соединения отека, богата грануляционной тканью (рис. 32).

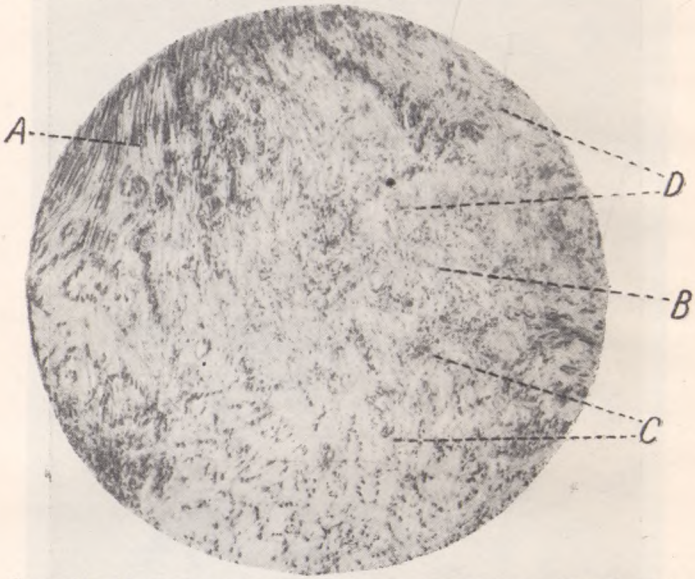


Рис. 31. Микрофотограмма. Среднее увеличение. Место соединения трансплантата со стенкой мочевого пузыря.

A — мышечная ткань мочевого пузыря; B — вновь образованная ткань на месте трансплантата; C — капилляры; D — фиброзная ткань.

Можно сделать вывод, что у животного после пересадки трансплантата свищевое отверстие на 12-й день закрылось полностью вновь образованной грануляционной тканью, которая превратилась в рубцовую. Несмотря на то, что эта рубцовая ткань расположена на протяжении 0,6—0,7 *см*, она всюду покрыта слизистой с многослойным эпителием; к тому же слизистая имеет явно выраженную складчатость.

Протокол № 14. Собака «Найда», весом 20 700 *г*, оперирована 11.VI.1939 г. Создан пузырно-влагалищный свищ диаметром до 11 *мм*. Брюшная полость зашита наглухо.

На следующий день после операции состояние собаки удовлетворительное. Моча непроизвольно вытекает через влагалище.

В последующие дни собака хорошо ела и пила, ходила по клетке. Моча непроизвольно вытекала через искусственный пузырно-влагалищный свищ. Операционная рана зажила первичным натяжением.

На 31-й день после первой операции произведена повторная лапаротомия. Старый рубец иссечен, вскрыта брюшная полость, ана-

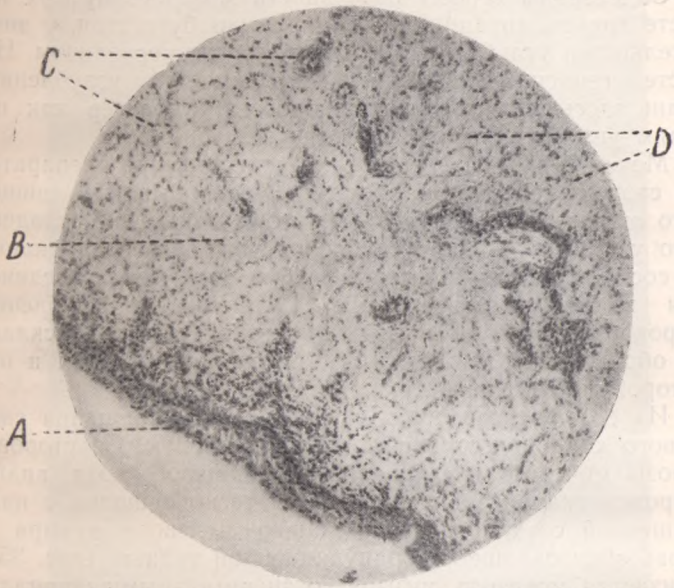


Рис. 32. Микрофотограмма. Малое увеличение. Слизистая мочевого пузыря над местом свищевого хода.

A — многослойный эпителий слизистой пузыря; B — отек в подслизистой; C — капилляры с периваскулярным инфильтратом; D — мелкоклеточный инфильтрат в подслизистой.

стомоз между мочевым пузырем и влагалищем, наложенный при предыдущей операции, найден окруженным мощными фибринозными спайками. Спайки и старый шов рассечены скальпелем, а затем тупым способом влагалище отделено от мочевого пузыря. В мочевом пузыре и влагалище отверстия диаметром до 12 *мм*. Края свища мочевого пузыря обрывисты, несколько утолщены.

На свищ в мочевом пузыре со стороны серозы наложена пластинка свежей гомогенной плаценты ($3 \times 2{,}5$ *см*), укрепленная четырьмя кетгутовыми швами. Брюшная полость зашита наглухо.

На следующий день после операции собака в удовлетворительном состоянии: пьет воду, принимает пищу, мочится произвольно. В последующие дни состояние все лучше. Операционная рана зажила первичным натяжением. На 18-й день после повторной операции животное убито путем впрыскивания в сердце 25 *см*³ 10% раствора формалина.

Вскрытие брюшной полости показало следующее: сальник подходит к мочевому пузырю и на месте расположения трансплантата сросся со стенкой мочевого пузыря; от мочевого пузыря сальник пришлось отделить ножницами.

Со стороны серозы поверхность мочевого пузыря на месте трансплантации неровная, резко бугристая, с значительными углублениями. Трансплантат неразличим. На месте трансплантации в центре имеется углубление. Ткань здесь плотна, имеет фиброзный характер как по краям углубления, так и на дне его (рис. 33).

Мочевой пузырь вырезан для изготовления препарата. Со стороны слизистой оболочки место бывшего свищевого отверстия имеет вид втянутого радиально-складчатого углубления. Дно углубления в виде узенькой полоски состоит из плотной ткани и является местом соединения краев свищевого хода. Поверхность углубления шероховата, несколько папилломатозна. Радиарные складки образовались, повидимому, за счет рубцевания и некоторой гиперплазии слизистой (рис. 34).

Из стенки мочевого пузыря на месте сращения свищевого хода приготовлены микропрепараты. Со стороны серозы мочевого пузыря, вблизи свищевого хода, видна жировая ткань сальника, которая тесно сращена с надмышечной соединительной тканью мочевого пузыря и вновь образовавшейся грануляционной тканью (рис. 35). Слизистая мочевого пузыря со значительными папилломатозными разрастаниями. Слой ткани, закрывающий свищевое отверстие, весьма значителен. Он состоит из богатой сосудами грануляционной ткани и фиброзной ткани (рис. 36). Со стороны пузыря этот слой не покрыт эпителием. Он постепенно переходит и сливается с соединительнотканным надмышечным слоем мочевого пузыря, с перимизием мышечных слоев и с подслизистой.

Таким образом, фиброзная ткань, закрыв полностью свищевое отверстие, сблизила и его края. Они только значительно толще, чем вновь образованная фиброзная ткань, а кроме того, покрыты на всем протяжении многорядным эпителием мочевого пузыря (рис. 37). Здесь слизистая складчата, но папилломатозные разрастания незначительны. Подслизистая находится в состоянии отека и некоторого пролиферативного воспаления. Очаги воспаления в виде клеточного инфильтрата хорошо выра-

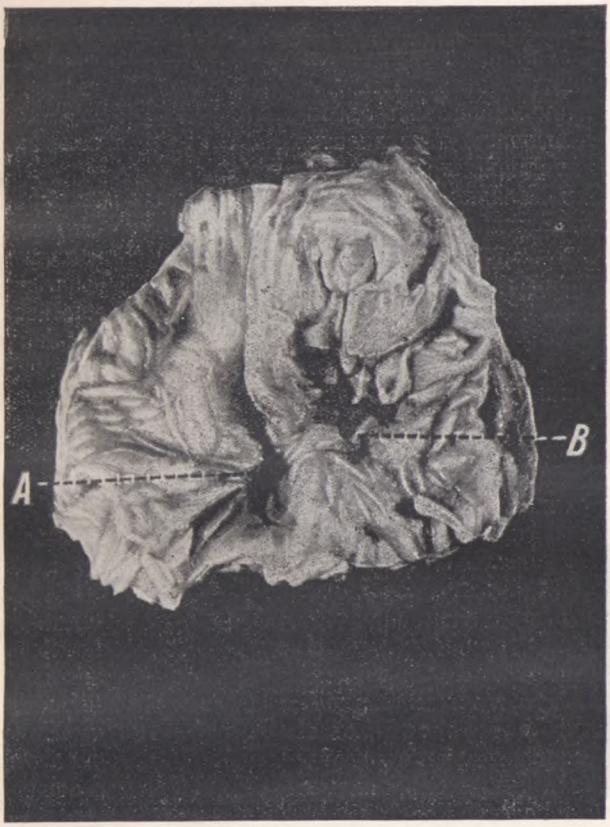


Рис. 33. Поверхность мочевого пузыря со стороны серозы.

А — углубление на месте бывшего трансплантата над свищом;
В — место прикрепления сальника с остатками последнего.

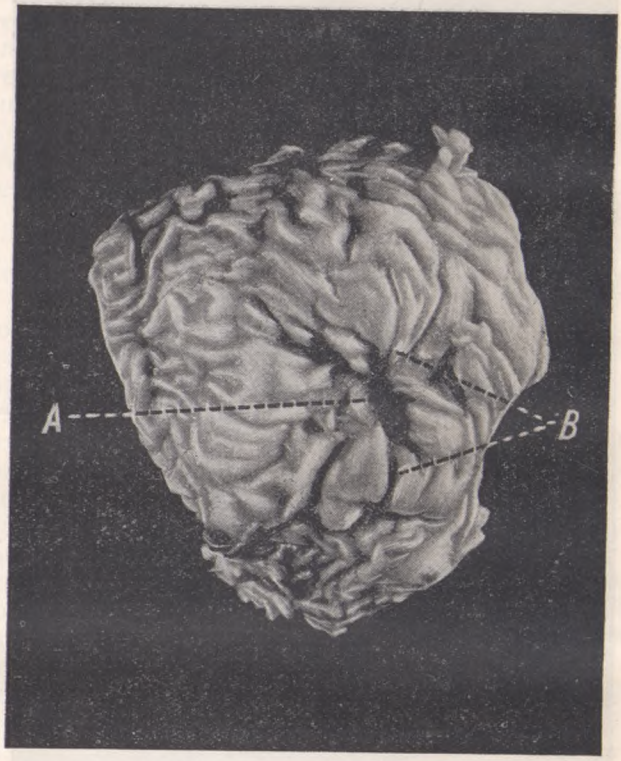


Рис. 34. Поверхность мочевого пузыря со стороны слизистой.

А — щелевидное углубление на месте бывшего свища;
В — радиарная складчатость.

жены и в перимизии мышечных слоев, особенно у места сближения краев свищевого хода.

Таким образом, на основании микроскопического исследования мы можем судить, что при закрытии свища трансплантатом происходит значительное разрастание

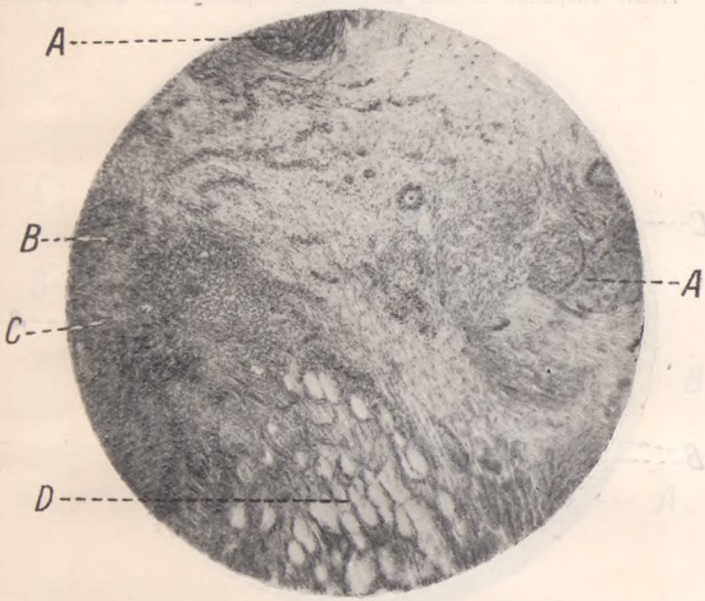


Рис. 35. Микрофотограмма. Малое увеличение. Место соединения трансплантата со стенкой мочевого пузыря.

A — мышцы мочевого пузыря; B — надмышечная соединительная ткань мочевого пузыря; C — вновь образованная грануляционная ткань на месте трансплантата; D — сальник.

грануляционной ткани с переходом ее в фиброзную ткань. Эти разрастания ткани и зарастание свищевого отверстия, повидимому, в значительной степени обусловлены трансплантатом, благодаря которому из наружной соединительнотканной субсерозной прослойки мочевого пузыря происходит энергичный рост грануляционной ткани. Последняя по трансплантату, как по мостику, нарастает со всех сторон над свищевым отверстием и закрывает его. Соединительнотканная прослойка со стороны слизистой местами покрывается эпителием в два-три ряда. Складчатость со стороны подслизистой незначительна, и эпи-

телий поэтому непосредственно расположен на вновь образованной грануляционной ткани.

Протокол № 15. Собака «Фишка», весом 9600 *г*, оперирована 14.VI. 1939 г. по обычной методике образования искусственного пузырно-влагалищного свища. Брюшная полость зашита наглухо.

После операции собака постепенно оправлялась. Операционная

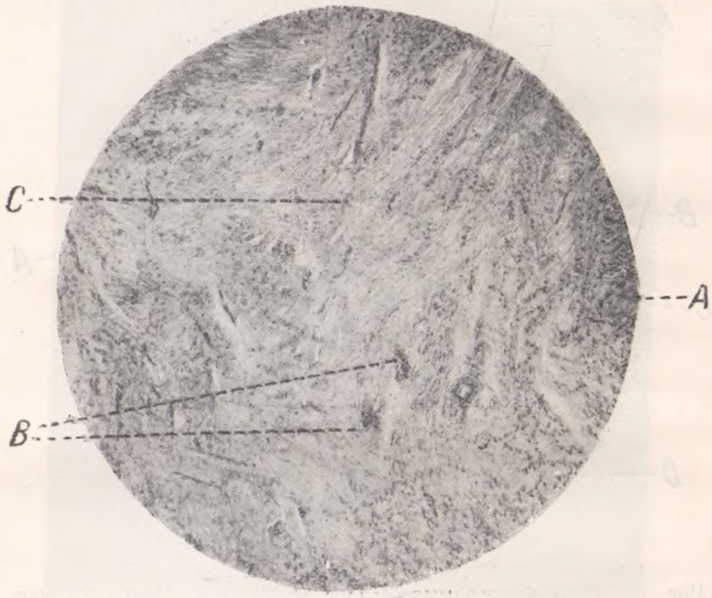


Рис. 36. Микрофотограмма. Малое увеличение. Разрастание фиброзной ткани на месте трансплантата над свищевым ходом.

А — стенка мочевого пузыря, без резкой границы переходящая в ткань, вновь образовавшуюся на месте трансплантата; В — сосуды; С — фиброзная ткань.

рана зажила первичным натяжением. Пузырно-влагалищный свищ функционировал.

На 28-й день после первой операции произведена повторная лапаротомия. В месте соединения мочевой пузырь и влагалище прочно срослись. Мощные спайки рассечены скальпелем и частично расслоены пальцами; мочевой пузырь отделен от влагалища. В мочевом пузыре и в стенке влагалища имеются свищевые отверстия диаметром до 7 *мм*. Отверстия зашиты узловатыми белковыми швами. После этого брюшная полость зашита наглухо.

Послеоперационный период проходил довольно гладко. Операционная рана зажила первичным натяжением. Мочеиспускание произвольное.

На 12-й день после вторичной операции животное убито путем впрыскивания в сердце 10% раствора формалина в количестве 25 *см*³.

На вскрытии установлено, что сальник сросся с местом свищевого отверстия в мочевом пузыре. Место свищевого хода на задней стенке мочевого пузыря, ближе к его дну, плотно прикрыто приросшим сальником. Со стороны слизистой на месте бывшего свищевого отвер-

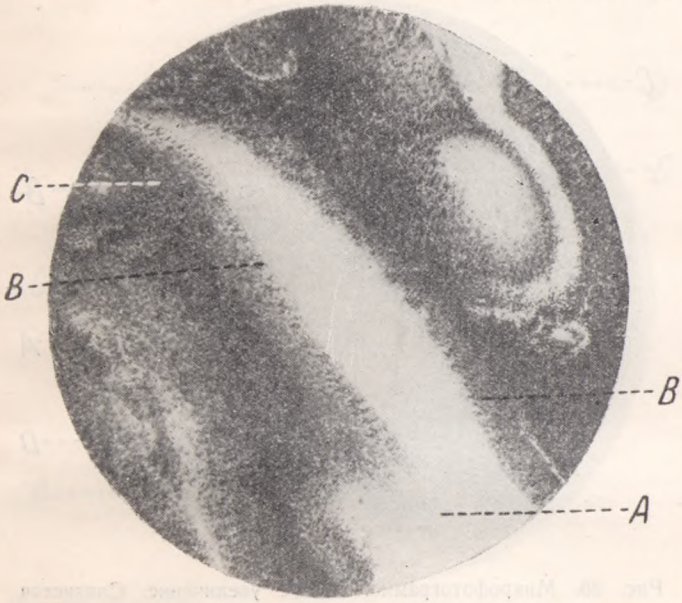


Рис. 37. Микрофотограмма. Малое увеличение. Остаток свищевого хода со стороны слизистой.

А — свищевой ход; В — многорядный эпителий; С — резкая инфильтрация в слизистой и подслизистой.

стия имеется углубление. Слизистая мочевого пузыря вокруг этого углубления складчата. Стенки мочевого пузыря над углублением срослись, свищевое отверстие закрыто. Толщина стенки мочевого пузыря на месте сращения гораздо меньше, чем в остальной части. Слизистая вокруг свищевого углубления отечна.

В месте сращения взяты кусочки для приготовления микропрепаратов. Под лупой видно, что края стенок мочевого пузыря у свищевого отверстия сближены друг с другом таким образом, что слизистая подходит к слизистой пышными складочками, покрытыми эпителием (рис. 38). Между краями слизистой сохранилась щель;

таким образом, сращения не произошло. Мускульные слои, в свою очередь, покрыты слизистой с эпителием, далеко отстоят друг от друга и не сращены. Только у самой наружной части стенки мочевого пузыря виден валик вновь образованной соединительной ткани, а под ним ни-

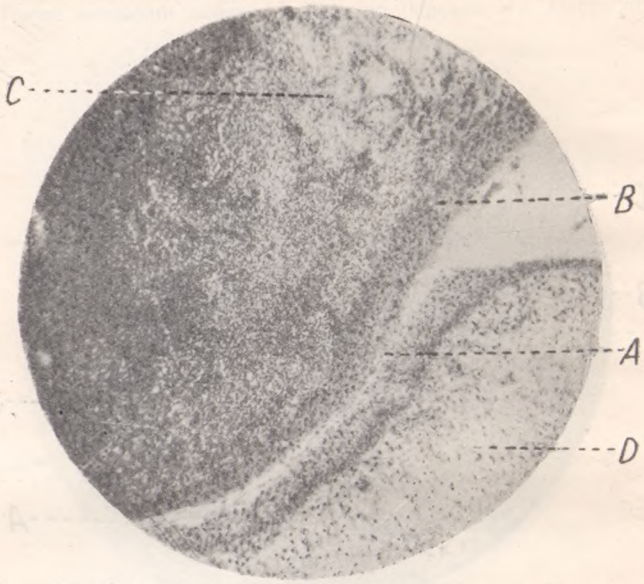


Рис. 38. Микрофотограмма. Малое увеличение. Слизистая мочевого пузыря и свищевого хода.

А — свищевой ход; В — эпителий; С — подслизистая, резко инфильтрированная лейкоцитами-полинуклеарами; D — отек в подслизистой.

точный материал с некоторой воспалительной реакцией вокруг. За счет этой тоненькой соединительнотканной прослойки, нужно думать, и происходит закрытие свищевого отверстия.

Микроскопически со стороны слизистой оболочки пузыря у места свищевого отверстия видно резкое папилломатозное разрастание слизистой. Слизистая как бы вывернута своими папилломатозными разрастаниями наружу и эти вывернутые сосочковые образования сближены благодаря операции. В папилломатозных образованиях, покрытых толстым слоем эпителия, отмечается резкий воспалительный грануляционно-экссудативный процесс. Строма сосочков богата лейкоцитами-полинуклеарами и

гнойными клетками. Местами гнойный экссудат встречается в виде скоплений. Строма сосочков резко отечна, эпителий в них местами десквамирован в той или другой степени.

Мускульные слои, как было отмечено, далеко отстоят

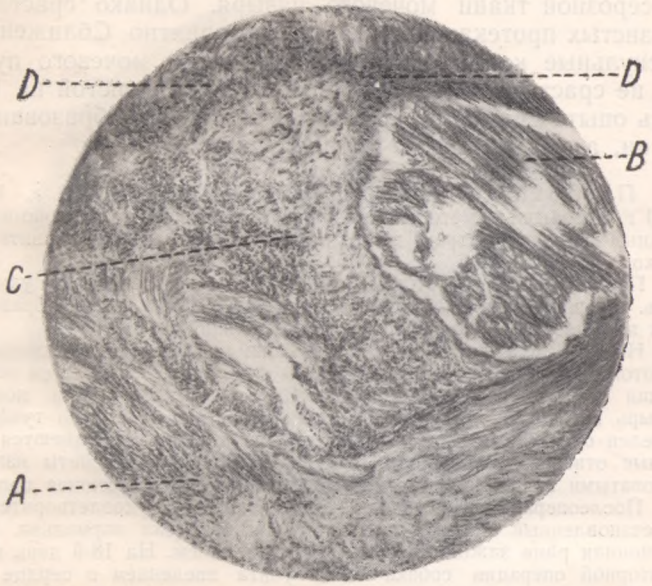


Рис. 39. Микрофотограмма. Малое увеличение. Экссудативное воспаление вокруг нитки.

A — мышцы; B — нитка; C — гнойный инфильтрат; D — скопление инфильтрата.

друг от друга и покрыты разросшейся подслизистой и папилломатозными разрастаниями слизистой. Перимизий между мускульными слоями утолщен благодаря разрастанию грануляционной ткани. Сращения мускульных слоев не произошло.

Со стороны субсерозы видно грануляционное разрастание и образование новой фиброзной ткани, состоящей из нежных молодых клеточек; здесь много сосудов. Вновь образованная фиброзная прослойка в подслизистой местами спаяна тканью сальника и соединяет стенки мочевого пузыря. Кое-где встречается ниточный материал с резким экссудативно-продуктивным воспалением вокруг. Экссудат богат лейкоцитами-полинуклеарами (рис. 39).

В этом случае мы можем полагать, что заращение свищевого хода на 12-й день после зашивания свищевого отверстия без наложения плацентарного трансплантата происходит неудовлетворительно. Края свищевого хода срастаются за счет сальника и некоторого разрастания субсерозной ткани мочевого пузыря. Однако срастание слизистых протекает весьма неблагоприятно. Сближенные мускульные концы, покрытые слизистой мочевого пузыря, не срастаются. Гнойное воспаление слизистой на 12-й день опыта способствует разрушению вновь образованной ткани, а также мешает регенерации.

Протокол № 16. Собаке «Мушке», весом 13 800 *г*, 11.VI. 1939 г. по обычной методике наложен искусственный пузырно-влагалищный свищ диаметром до 10 *мм*. Брюшная полость зашита наглухо.

После операции состояние животного с каждым днем улучшалось. Операционная рана зажила первичным натяжением. Образованный пузырно-влагалищный свищ функционировал.

На 31-й день после первой операции произведена повторная лапаротомия. Анастомоз между мочевым пузырем и влагалищем вокруг свища состоит из плотной, повидимому фиброзной, ткани, мочевой пузырь путем рассечения спаек скальпелем и отсепаровки тупфером отделен от влагалища. В стенках пузыря и влагалища имеются свищевые отверстия диаметром 10—11 *мм*. Отверстия зашиты наглухо узловатыми шелковыми швами. Послойно закрыта брюшная полость.

Послеоперационный период прошел вполне удовлетворительно. Восстановленный мочевой пузырь функционировал нормально. Операционная рана зажила первичным натяжением. На 18-й день после повторной операции собака была убита введением в сердце 10% раствора ляписа в количестве 10 *см*$^3$.

Вскрытие показало, что мочевой пузырь покрыт сальником, местами прочно сращенным с серозной поверхностью мочевого пузыря, особенно там, где было зашито свищевое отверстие.

Слизистая мочевого пузыря на месте бывшего свищевого отверстия складчата, со щелевидным углублением. Вокруг этого углубления слизистая гиперемирована и отечна.

На микропрепарате, взятом из ткани стенки мочевого пузыря на месте сближения краев свищевого хода, при рассматривании под лупой видно, что края свищевого отверстия сближены, повидимому, вплотную, свищевого отверстия нет. Края срослись при помощи тонкой соединительнотканной прослойки, которая местами инфильтрирована. Места сращения раза в два тоньше, чем стенка

мочевого пузыря. Над местом сращения краев свищевого хода видно мощное наслоение ткани сальника, проникающей, повидимому, и между сближенными краями свищевого отверстия (рис. 40). Ткань сальника прирос и

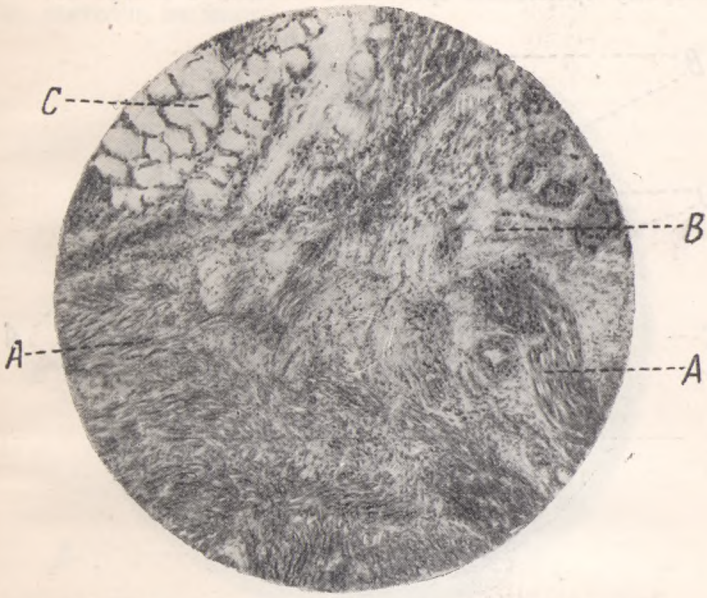


Рис. 40. Микрофотограмма. Малое увеличение. Место сращения свищевого хода с наружной стороны.
А — мышечная ткань; В — рубцовая ткань; С — ткань сальника.

к ниточному материалу, выступающему из стенки мочевого пузыря в просвет брюшной полости.

При рассматривании препарата под микроскопом со стороны серозной поверхности над местом сращения краев свищевого хода видна ткань сальника с резко расширенными сосудами и очагами грануляционного воспаления. В тех местах, где сальник прирос к субсерозной оболочке мочевого пузыря, а также кое-где и у места сращения отрезков свищевого хода, выявляется экссудативное, преимущественно гнойное воспаление.

Гнойный инфильтрат в виде небольших гнойничков встречается преимущественно в мускулярных слоях и особенно в подслизистой, у места сращения свищевого

хода. Сальник не только прирос к серозе, но ткань его проникает и в глубину между сближенными краями свищевого отверстия (рис. 41). Ткань сальника, таким образом, является своеобразным трансплантатом, благодаря которому произошло срастание свищевого отверстия.




Рис. 41. Микрофотограмма. Малое увеличение. Наружная ткань мочевого пузыря у места свищевого хода.

А — мышцы; В — ткань сальника; С — наружный соединительнотканный слой мочевого пузыря с рубцовым разрастанием в нем; D — мелко-клеточный инфильтрат и лейкоциты-полинуклеары.

Мышечные слои срослись вследствие разрастания грануляционной ткани, резко инфильтрированной лейкоцитами-полинуклеарами (рис. 42).

Срастание слизистых оболочек свищевого хода не произошло полностью. Слизистая не на всем протяжении покрыта эпителием. Подслизистая у места соединения краев свищевого отверстия имеет переполненные кровью сосуды, резко отечна, инфильтрирована лейкоцитами-полинуклеарами, а также мелкими клетками.

В подслизистой в некоторых местах встречаются кровоизлияния. Отек в подслизистой широко распространен,

особенно вокруг места сближения краев свищевого отверстия (рис. 43).

Папилломатозного строения слизистой и подслизистой в этом случае у места свищевого хода нет. Регенерация эпителия, повидимому, ограничена. Фигур деления клеток эпителия не много.

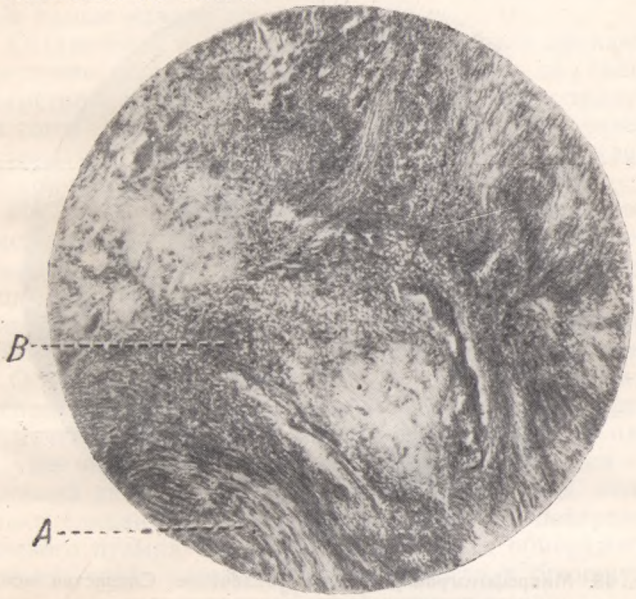


Рис. 42. Микрофотограмма. Малое увеличение. Мышечная ткань мочевого пузыря у места сращения свищевого хода.

А — мышцы; В — резкая инфильтрация грануляционной ткани с преобладанием в ней лейкоцитов-полинуклеаров.

Из описания этого препарата следут, что после зашивания свища без наложения трансплантата плаценты срастания сшитых краев свищевого отверстия произошло на 18-й день после операции, причем преимущественно за счет сальника, который прикрывает свищевое отверстие на поверхности мочевого пузыря толстым слоем, а у места соединения краев слизистой мочевого пузыря кое-где даже врастает между соединенными краями. Имеется разрастание вновь образованной грануляционной ткани. Экссудативный характер воспаления в этом случае резко

выражен и превалирует над продуктивным. Слизистая местами остается обнаженной. В подслизистой отмечаются отек и воспаление.

Следует обратить внимание на то, что ниточный материал в этом случае во всех слоях имеет вокруг себя гной-

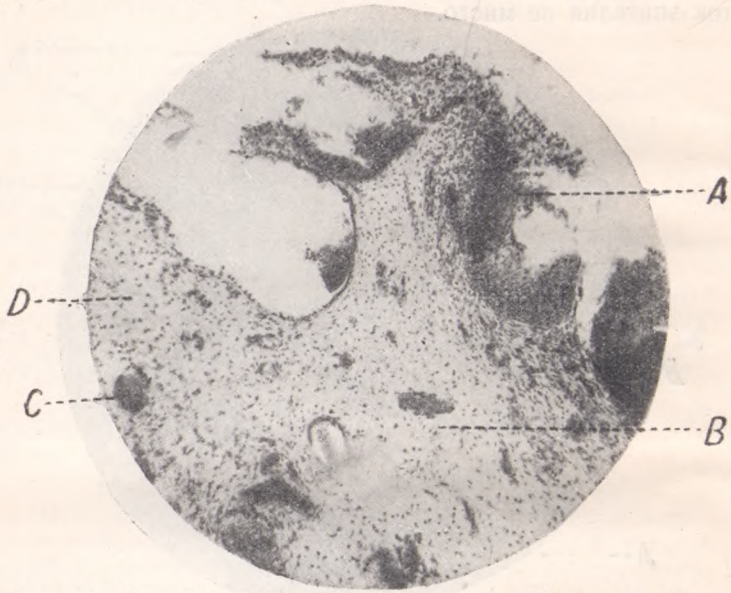


Рис. 43. Микрофотограмма. Малое увеличение. Слизистая мочевого пузыря у места свищевого хода.

A — остатки эпителия; B — отечная подслизистая; C — переполненные кровью сосуды; D — инфильтрат с большим количеством лейкоцитов-полинуклеаров.

ный инфильтрат в том или другом количестве. Инфильтрация и экссудация отмечаются во всех слоях мочевого пузыря, и в этом нужно усматривать неблагоприятное условие для заживления свища. Неблагоприятно отзывается на заживлении присутствие ниточного материала, поддерживающего гнойное воспаление.

В общем эксперименты образования искусственного пузырно-влагалищного свища у животных полностью себя оправдали. Свищи функционировали у всех наших подопытных животных. На вскрытии мы убедились в том, что края искусственных свищей приобретали примерно такой же внешний вид, как и свищи, возникающие вслед-

ствие родовой травмы (рубцовые изменения, нередко отложения мочевых солей).

Из 14 животных одно погибло от наркоза, а четыре вследствие перитонита, повидимому, обусловленного недостатками оперативной техники наложения искусственных пузырно-влагалищных свищей (эти животные погибли в самом начале наших опытов).

Оставшимся в живых 9 животным были произведены повторные операции, причем в 7 случаях на свищевое отверстие в мочевом пузыре мы накладывали трансплантат гомогенной плаценты. У 2 собак свищевые отверстия в стенках влагалища и мочевого пузыря были зашиты без применения трансплантата (контроль).

Из 7 животных, которым была произведена пересадка гомогенной плаценты для закрытия свищевого отверстия в мочевом пузыре, одно погибло через сутки после операции (повидимому, от наркоза), два — на 3-й день и одно — на 4-й день. Смерть наступила, повидимому, от перитонита, возникшего вследствие мочевого затека.

Остальные животные прожили от 7 до 18 дней и были умерщвлены для исследования. Добытые макропрепараты мочевого пузыря показали, что трансплантат плаценты уже через сутки довольно прочно соединяется с подлежащей тканью мочевого пузыря. В случаях мочевого затека слипание трансплантата с серозной поверхностью мочевого пузыря также было прочным и обнаружить отверстия, через которые моча проникала в брюшную полость, нам не удалось. Микроскопически слипание плацентарного трансплантата с почвой также подтверждено. Таким образом, мы можем считать установленным, что между трансплантатом плаценты и серозной поверхностью мочевого пузыря в опыте на животных уже через сутки происходит довольно прочное соединение.

У погибшего через сутки животного, которому на свищевое отверстие мочевого пузыря был наложен плацентарный трансплантат, при макро- и микроскопическом исследовании препарата выявилось, что приложенный к серозной поверхности мочевого пузыря трансплантат соединен с нею прочно; ткань плаценты находится, повидимому, в состоянии некробиоза, так как утратила свое компактное строение. Соединение плацентарного трансплантата с подлежащей тканью мочевого пузыря происходит благодаря фибринозному наслоению, причем фиб-

ринозные нити исходят из соединительной ткани мочевого пузыря. Видимо, плацентарный трансплантат является стимулятором разрастания молодой грануляционной ткани.

На третьи сутки плацентарный трансплантат также сохранен, но поверхностная часть его уже разрыхлена и находится в состоянии некробиозонекроза. Граница между трансплантатом и стенкой мочевого пузыря становится мало заметной.

На четвертые сутки трансплантат частично некротизируется и вызывает мощное разрастание грануляционной ткани, причем в этой ткани происходит весьма энергичное фибробластическое превращение.

На седьмые сутки мы видим лишь остатки трансплантата в виде фибриноидного некроза, а серозная поверхность мочевого пузыря у свищевого отверстия состоит из грануляционной и фиброзной ткани. В это же время отмечается уже полное закрытие свищевого отверстия за счет вновь образовавшейся грануляционной ткани, которая разрастается, надо полагать, на месте трансплантата.

На двенадцатые сутки трансплантата уже нет. Микроскопически подтверждется, что свищевое отверстие к этому времени закрывается полностью. На месте трансплантата выявляются разрастания соединительной ткани, которая заполняет промежуток между краями свищевого отверстия.

На восемнадцатые сутки на месте трансплантата имеется уже плотная фиброзная ткань.

Таким образом, мы можем утверждать, что в опыте на животном свищевое отверстие, закрытое плацентарным трансплантатом без освежения и соединения краев, на седьмые сутки закрывается вследствие мощного разрастания грануляционной ткани, а на двенадцатые сутки закрывается уже полностью с переходом грануляционной ткани в фиброзную.

Мы считаем, что соединение плацентарного трансплантата с подлежащей неосвеженной поверхностью мочевого пузыря происходит благодаря особым литическим свойствам плаценты.

Третьяков производил эксперименты на кроликах. Он создавал у них искусственно в полых органах брюшной полости, в том числе и в мочевом пузыре, сквозные дефекты, а затем закрывал их соответствующим образом

обработанным куском женской плаценты, не сшивая краев дефекта. По поводу соединения плаценты с подлежащей тканью органов он говорит: «Эта способность плацентарной ткани, надо полагать, является ее наиболее сильным, доминирующим свойством, благодаря которому плацента так легко фиксируется и приживает к тканям, биохимические процессы которых отличаются от таковых в трансплантате, т. е. плацента, повидимому, очень неприхотлива к той почве, на которую ее пересаживают». Третьяков утверждает, что несмотря на неблагоприятные условия, в которые ставился плацентарный трансплантат в его экспериментах, все трансплантаты без исключения удерживались на поверхности полых органов. Очень скоро образовывался спаивающий слой между трансплантатом и полым органом, на который трансплантат был пересажен, и принявший трансплантат орган, несмотря на сделанную в нем фистулу, повидимому, нормально функционировал с фистулой, прочно защищенной трансплантатом. Содержимое органа не вытекало в брюшную полость.

В наших экспериментах гомогенная плацента также быстро спаивалась с серозной поверхностью мочевого пузыря, но для большей уверенности мы все же укрепляли трансплантат четырьмя кетгутовыми швами. Все же в 3 случаях моча попадала в брюшную полость, и животные погибали от развившегося перитонита.

Таким образом, наши экспериментальные данные не сходятся в отношении нормального функционирования полого органа с данными Третьякова, который экспериментировал на кроликах, пересаживая им гетерогенную плаценту человека.

В микроскопических исследованиях, произведенных в различные сроки после пересадки плаценты, Третьяков констатировал, что прижившийу кролика трансплантат плаценты человека некоторое время (ст 6 до 10 дней) сохраняет свою структуру и имеет вид свежей ткани. После этого трансплантат постепенно начинает рассасываться, и только через 4—6 месяцев на месте трансплантата можно обнаружить соединительнотканный рубец.

В наших экспериментах рассасывание гомогенного трансплантата начиналось значительно раньше: на 12-й день после пересадки ткани мы уже совершенно не обнаруживали трансплантата, на его месте происходило

рубцевание свищевого отверстия. Из этого можно заключить, что пересаженная плацента человека, повидимому, значительно дольше сохраняет структуру живой ткани. В клинической части нашей работы упоминалось о том, что добытый нами через 48 часов после пересадки трансплантат плаценты человека сохранил вид свежей ткани, без каких либо изменений, что подтвердилось микроскопическим исследованием.

24 эксперимента над кроликами, по утверждению Третьякова, во всех случаях дали безотказное приживление трансплантата над фистулами различных полых органов животного. Отверстие в этих случаях настолько прочно закрывалось трансплантатом, что содержимое полых органов не попадало в свободную брюшную полость. Надо полагать, что и все взятые для эксперимента животные выжили.

Мы такого эффекта не получили. В трех опытах над собаками моча все же протекала в брюшную полость. Хотя нам не удалось обнаружить отверстий, через которые просочилась моча, мы все же можем предполагать существование микроскопических сообщений.

Вместе с тем мы особенно хотим подчеркнуть, что трансплантат гомогенной плаценты также довольно прочно соединялся с подлежащей серозной поверхностью мочевого пузыря во всех случаях без исключения, что установлено нами и микроскопически. Наши данные в этом отношении не расходятся с данными, полученными Третьяковым при пересадке гетерогенной плаценты.

В одном случае, когда слизистая мочевого пузыря была вывернута и непосредственно соприкасалась с трансплантатом, закрытия свищевого отверстия не произошло. Можно предположить, что плацентарный трансплантат не способен соединиться со слизистой оболочкой мочевого пузыря.

Во всех наших экспериментах плацентарный трансплантат стимулировал разрастание грануляционной ткани на серозной поверхности мочевого пузыря, распространяя свое влияние на все слои его стенки вплоть до слизистой и не вызывая вместе с тем экссудативного воспаления в тканях. Сам трансплантат также прорастал грануляционной тканью. Грануляционная ткань нарастала по трансплантату, как по мостику, и впоследствии превращалась в фиброзную.

Таким образом, микроскопические исследования показывают, что гомогенный плацентарный трансплантат в состоянии закрыть свищевое отверстие полностью в довольно короткий срок.

В двух случаях зашивания свищевых отверстий в мочевом пузыре без применения трансплантата плаценты срастание краев свищевого хода произошло за счет сальника, послужившего своеобразным трансплантатом. Сальник прочно спаивался с местом наложения швов на свищевое отверстие и таким образом закрывал его. Хотя свищевые отверстия закрывались и функция мочевого пузыря восстановилась, все же микроскопическое исследование в этих случаях показало, что края свищевого отверстия срослись неудовлетворительно. Отмечалось экссудативное воспаление слизистой пузыря, которое способствовало разрушению вновь образованной грануляционной ткани и мешало регенерации. Чрезвычайно неблагоприятно отзывалось на заживлении свищевого отверстия присутствие ниточного материала, поддерживавшего гнойное воспаление. Следовательно, мы можем отметить, что более благоприятное заживление происходит при наложении плацентарного трансплантата.

К недостаткам наших экспериментов необходимо отнести то, что мы не имели возможности применять трансплантат для закрытия пузырно-влагалищного свища со стороны влагалища, а при накладывании трансплантата со стороны брюшной полости получалось соединение сальника с поверхностью мочевого пузыря как вблизи трансплантата, так и с самым трансплантатом. Это до известной степени может создать впечатление, что в заживлении свищевых отверстий играет определенную роль и сальник. Чтобы избегнуть этого, необходимо было производить резекцию сальника, но это явилось бы чрезвычайно тяжелым вмешательством, способным повлечь за собой гибель животных в нежелательные для нас сроки.

Все же надо сказать, что анализ исследований не уменьшает значения изучения влияния плацентарной ткани на заживление искусственно созданных свищей без освежения и сведения краев свищевых отверстий.

## ЗАКЛЮЧЕНИЕ И ВЫВОДЫ

Из исторического обзора лечения мочеполовых свищей у женщин мы видим, какое большое внимание уделялось этому вопросу. Различными авторами предложено много разных способов хирургического вмешательства с тем, чтобы радикально помочь страдающим женщинам.

Сам метод оперативного вмешательства со стороны влагалища представляет довольно большие трудности. Однако надо считать твердо установленным, что наиболее щадящим в физиологическом отношении будет операция фистулорафии через влагалище.

Наилучшим методом, с нашей точки зрения, на данном этапе следует признать расширенное расщепление стенки влагалища и стенки мочевого пузыря с применением разрезов Атабекова. Этот метод, особенно в руках автора, в настоящее время дает наилучшие результаты. Вместе с тем необходимо отметить и недостаток метода— его сложность.

Мы считаем, что совершенствование метода лечения свищей и его упрощение все еще стоит на повестке дня.

Предлагаемый нами метод хирургического лечения пузырно-влагалищных свищей с применением плацентарной ткани, особенно у больных, еще ни разу не подвергавшихся оперативному вмешательству, дал в целом ряде случаев полное излечение после первой же нашей операции. Даже в тех случаях, когда больные уже неоднократно подвергались операции свища, наш метод все же дал вполне ободряющие результаты.

При нашем методе не требуется тщательного зашивания свищевого отверстия, так как плацентарный трансплантат в довольно короткий срок прочно соединяется с серозной поверхностью мочевого пузыря. Произвольное мочеиспускание устанавливается уже через несколько часов после операции.

Наши эксперименты с гомогенной плацентой, а также опыты Третьякова с гетерогенной плацентой показывают, что плацентарная ткань в короткий срок прочно слипается с серозной поверхностью мочевого пузыря и вызывает мощное разрастание грануляционной ткани, которая затем, превращаясь в фиброзную, закрывает свищевое отверстие полностью. В наших экспериментах это устанавливалось уже к 12-му дню после наложения трансплантата.

Такое быстрое слипание плацентарного трансплантата с подлежащей тканью мы объясняем литическими свойствами плаценты, которые, повидимому, сохраняються и в ее частице. Энергичный рост грануляционной ткани, очевидно, обусловливается тем, что плацента богата гормонами и содержит значительное количество глютатиона.

Придавая немаловажное значение глютатиону в вопросе стимулирования заживления ран, а в данном случае свищевых отверстий, мы произвели определение глютатиона в 17 доношенных плацентах человека вскоре после их рождения (табл. 1).

Из таблицы 1 мы видим, что содержание общего глютатиона в плаценте значительно и колеблется от 15,4 до 90,0 *мг*%. Количество окисленного глютатиона, по отношению к восстановленному, в большинстве случаев выше. Если считать, что успешное заживление свищевых отверстий зависит от наличия глютатиона в плаценте, то такое определение его в плаценте нас, естественно, удовлетворить не могло. Необходимо принять во внимание, что плацента нами не всегда могла быть использована сразу: мы могли применить только лишь тщательно проверенную плаценту, а для этого необходимо некоторое время. Мы предприняли исследование 4 плацент на содержание глютатиона сразу же после их рождения, а затем через некоторые промежутки времени, стремясь выявить динамику содержания глютатиона на протяжении суток. Полученные данные приводятся в табл. 2.

Эта таблица показывает, что в течение суток проис-

ходят значительные и вместе с тем неравномерные колебания в содержании глютатиона. Это позволяет нам вывести заключение, что выгоднее всего применять плаценту при лечении пузырно-влагалищных свищей не позже, чем

Таблица 1

**Определение глютатиона в доношенной плаценте человека**

| Общий глютатион | Окисленный глютатион | Восстановленный глютатион |
|---|---|---|
| в *мг*% на 100 *г* плацентарной ткани | | |
| 90,0 | 50,8 | 39,2 |
| 26,4 | 16,6 | 9,8 |
| 24,6 | 6,8 | 17,8 |
| 22,6 | 16,4 | 6,2 |
| 17,8 | 13,5 | 4,3 |
| 29,4 | 20,8 | 8,6 |
| 24,6 | 14,8 | 9,8 |
| 38,0 | 20,2 | 17,8 |
| 55,8 | 23,2 | 22,6 |
| 20.2 | 14,0 | 6,2 |
| 15,4 | 9,9 | 5,5 |
| 27,6 | 16,6 | 11,0 |
| 55,2 | 34,4 | 20,8 |
| 64,4 | 39,8 | 24,6 |
| 38,0 | 16.0 | 22,0 |
| 23,4 | 8,0 | 15,4 |
| 44,8 | 23,0 | 21,8 |

через два часа после ее рождения, так как за это время, по нашим данным, не происходит значительных сдвигов в содержании общего глютатиона.

Наша работа выдвигает и ряд других проблем. Поскольку плацентарная ткань является стимулятором роста молодой грануляционной ткани, наша клиника поставила вопрос о применении ее при лечении хронических язв (например, язвы голени). Первые результаты этой работы положительны. Выяснилось также, что плацентарная ткань способствует размягчению рубцовой ткани; это, по нашему мнению, может иметь большое значение при различных косметических операциях.

Общие наши выводы таковы:

1. Способ хирургического лечения пузырно-влагалищных свищей у женщин с применением плацентарной тка-

ни в качестве свободного трансплантата является простым и эффективным.

2. Применение плацентарной ткани при хирургическом

Таблица 2

**Количество глютатиона в плаценте в различные часы после ее рождения**

| Часы определения глютатиона | Вес кусочка плаценты | Общий глютатион | Окисленный глютатион | Восстановленный глютатион |
|---|---|---|---|---|
| | | в *мг*% на 100 *г* плацентарной ткани | | |
| 0 | 0,980 | 24,41 | 9,39 | 15,02 |
| 0,5 | 0,570 | 32,29 | 5,39 | 26,90 |
| 1 | 0,638 | 26,92 | 2,88 | 24,04 |
| 2 | 0,810 | 29,92 | 14,78 | 15,14 |
| 4 | 0,990 | 12,39 | 4,33 | 8,06 |
| 24 | 0,690 | 20,90 | 11,11 | 9,79 |
| 0 | 0,900 | 26,92 | 2,04 | 24,88 |
| 0,5 | 0,660 | 41,82 | 10,13 | 31,69 |
| 1 | 0,830 | 38,06 | 12,56 | 25,50 |
| 2 | 0,609 | 37,31 | 10,22 | 27,09 |
| 4 | 0,890 | 26,53 | 7,58 | 18,95 |
| 24 | 0,820 | 33,29 | 4,12 | 29,17 |
| 0 | 0,650 | 17,00 | 2,40 | 14,60 |
| 0,5 | 0,800 | 15,33 | 9,96 | 5,37 |
| 1 | 0,580 | 23,58 | 12,46 | 11,12 |
| 2 | 0,675 | 16,81 | 1,84 | 14,97 |
| 4 | 0,790 | 25,24 | 12,43 | 12,81 |
| 24 | 0,820 | 27,31 | 3,74 | 23,57 |
| 0 | 1,085 | 11,32 | 2,56 | 8,76 |
| 0,5 | 0,690 | 16,89 | 4,89 | 12,00 |
| 1 | 0,720 | 14,91 | 2,98 | 11,93 |
| 2 | 0,897 | 14,36 | 2,77 | 11,59 |
| 4 | 0,730 | 18,49 | 2,94 | 15,55 |
| 24 | 0,650 | 19,82 | 8,44 | 11,38 |

лечении пузырно-влагалищных свищей, особенно не подвергавшихся операции, дает наилучшие результаты.

3. В случаях, когда пузырно-влагалищные свищи подвергались операции, применение плацентарной ткани также повышало количество излечений; если не наступает

полное излечение после первой операции, то все же отмечается значительное улучшение.

4. Плацентарная ткань, примененная в качестве трансплантата, уже с первых суток прочно соединяется с подлежащей тканью мочевого пузыря.

5. Плацентарная ткань является мощным стимулятором разрастания грануляционной ткани, которая в эксперименте на животных превращается в фиброзную и закрывает свищевое отверстие полностью.

6. Плацентарная ткань, примененная в качестве свободного трансплантата, не вызывает экссудативного воспаления.

7. Плацентарная ткань оказывает благоприятное влияние на характер рубцовой ткани, которая размягчается и становится более эластичной.

---

## ЛИТЕРАТУРА

Абражанов А. А., Аутопластический способ зашивания влагалищно-пузырного мочевого свища, «Журнал акушерства и женских болезней», т. XV, 1901.

Александров Е. К., Обзор свищей женского полового канала, наблюдавшихся в течение 15 лет (1917—1931), Сборник, посвященный проф. Горизонтову, Новосибирск, 1935, стр. 19—35.

Андреев, К терапии неизлечимых мочевых влагалищных свищей. Случай неизлечимого пузырно-уретро-влагалищного свища с полным разрушением уретры, «Врач», 1890, стр. 833—866.

Ануфриев А. А., К вопросу о пузырно-цервикальных фистулах и описание пяти случаев подобного рода фистул, окончившихся полным выздоровлением, «Журнал акушерства и женских болезней», 1891, стр. 815.

Арчаков И. И., О влиянии трансплантации плацентарной ткани на яичники и получение гормональной стерилизации, Монография, Моск. обл. н.-иссл. ин-т, Москва, 1937.

Атабеков Д. Н., О надлонном сечении при пузырных свищах у женщин, «Журнал акушерства и женских болезней», 1942, стр. 47.

Атабеков Д. Н., Мочевые дефекты и свищи у женщин и оперативное их лечение, Изд. автора, Москва, 1925.

Атабеков Д. Н., Повреждение мочевых путей у женщин, профилактика и борьба с ними, как с социальным злом, Труды VIII всесоюзного съезда акушеров и гинекологов, Автореферат, 1930, стр. 387.

Бартельс, К вопросу о патофизиологическом действии хориона ранних сроков беременности, «Гинекология и акушерство», № 6, 1934.

Бекман В. Г., К технике оперативного закрытия пузырно-влагалищных свищей, «Хир. Архив», № 5, 1911.

Березнеговский, О пересадке мочеточников в кишечник, Диссертация, Томск, 1908.

Благовещенский Д. А., Высокое сечение пузыря, как фак-

тор в деле заживления пузырно-влагалищного свища, «Журнал акушерства и женских болезней», 1910.

Богданов П. Ф., К вопросу об оперативном лечении уретровлагалищных фистул, «Журнал акушерства и женских болезней», № 11, 1895, стр. 38.

Богораз Н. А., Простейший метод оперативного лечения недержания мочи при дефектах мочепузырной шейки и уретры. «Журнал акушерства и женских болезней», 1912.

Борисович В. В., Простой способ зашивания пузырно-влагалищных свищей, «Медиц. обозрение Нижнего Поволжья», № 11—12, 1927, стр. 65.

Бубличенко Л. И., Влагалищные фистулы по материалам Акуш.-гинек. института за 1909—1921 гг., «Русская клиника» № 45, 1928, стр. 66—76.

Васильев Б. Н., Операция эпизиоклеизиса в сочетании с уретропластикой, «Журнал акушерства и женских болезней», кн. 6, 1929, стр 769.

Введенский Д. А., К оперативному лечению свищей шейки мочевого пузыря путем кровавого дублирования ее стенки, «Уральск. медиц. журн.» № 1, 1930, стр. 82—84.

Вебер Ф. К., К вопросу о распознавании и лечении пузырно-шеечных мочевых свищей, «Врач», № 14, 1899, стр. 419—420.

Вебер Ф. К., Случай пузырно-влагалищного свища, излеченного пересадкой кожного лоскута, «Врач», № 28, 1900, стр. 851.

Волкович Н. М., Способ пластического закрытия тяжелых пузырно-влагалищных свищей при помощи матки, «Журнал акушерства и женских болезней», т. XV, 1901.

Геринштейн, Случай спонтанного излечения гнойного пузырно-придаткового свища, «Гинекология и акушерство», № 10, 1939, стр. 48.

Горохов Д. Е., Случай маточно-пузырно-влагалищного свища, «Медиц. обозрение», № 12, 1893, стр. 1136.

Готлиб Я. Г., Лечение пузырно-шеечных свищей электрокоагуляцией, «Журнал акушерства и женских болезней», кн. 5, 1929, стр. 653.

Груздев, Уретропластика по идее проф. М. С. Субботина в гинекологической практике, «Русский врач», 1902, стр. 1145.

Груздев. К терапии пузырных свищей у женщин, «Русский врач», № 3, 1904.

Губарев А. П., К оперативному лечению высоких пузырно-влагалищных свищей, «Журнал акушерства и женских болезней», № 12, 1895, стр. 1099.

Губарев А. П., Об оперативном лечении недержания мочи, «Журнал акушерства и женских болезней», 1898, стр. 707.

Гудим-Левкович Д. А., К оперативному лечению недержания мочи у женщин, Сборник, посвященный проф. Розанову, 1934, стр. 130.

Гуртовой Л. Е., К вопросу о шеечно-влагалищных свищах, «Журнал акушерства и женских болезней», кн. 5, 1929, стр. 646.

Двемлянинов Е. П., К технике зашивания пузырно-влагалищных свищей, «Уральск, медиц. журн.», № 2, 1928, стр. 87—90.

Дворжец С. М., Пересадка мочеточников в кишку при неоперабильных пузырно-влагалищных свищах, «Акушерство и Гинекология», № 6, 1937, стр. 105.

Драницын А. А., Случай излечения порочного развития мочеиспускательного канала, осложненного недержанием мочи. «Журнал акушерства и женских болезней», 1894, стр. 567.

Драницын А. А., Лечение пузырно-шеечных свищей путем отделения мочевого пузыря от шейки матки и преимущество этого способа сравнительно с другими методами, применяемыми со стороны влагалища, «Журнал акушерства и женских болезней», № 9, 1898, стр. 1005.

Егоров, Биологическая активность препаратов яичников, плаценты и мозгового придатка, «Журнал акушерства и женских болезней», № 5, 1933.

Ефимова К. Е., К технике закрытия женских мочеполовых свищей путем интерпозиции матки, «Врач. Газета», № 5, 1929, стр. 306.

Живатов Г. К., К оперативному лечению двусторонней мочеточниково-влагалищной фистулы после расширенной экстирпации матки, «Акушерство и гинекология», № 4, 1933, стр. 25.

Заяицкий С. С., К вопросу об этиологии и терапии мочеточниково-влагалищных фистул, «Хир. Летопись», № 3, 1891.

Заяицкий С. С., Оперативное лечение пузырно-влагалищных фистул, осложненных разрушением мочеиспускательного канала, «Журнал акушерства и женских болезней», 1894, стр. 996.

Зеленин К. И., Hypermesis gravidarum, как плацентарная токсемия, «Акушерство и гинекология», № 5—6, 1929.

Земацкий И. Ф., О надлонном сечении мочевого пузыря при оперировании пузырно-влагалищных свищей, «Врач», 1897, стр. 25.

Земацкий И. Ф., О зашивании пузырно-влагалищных свищей по лоскутному методу, «Врач», № 30, 1897, стр. 216.

Игрицкая А. Б., Результаты оперативного лечения пузырно-влагалищных свищей, «Акушерство и Гинекология», № 10, 1939, стр. 44.

Ильин И. К., К вопросу о восходящей инфекции почек и борьбе с нею при пересадке мочеточников в кишечник, Диссертация, СПБ, 1913.

Исаакян А. Н., Два случая : пузырно-влагалищных свищей тяжелой формы, оперированных по способу Mackenredt, с некоторой модификацией проф. Кушталова, «Журнал акушерства и женских болезней», № 3, 1926.

Исаев В. М., Пересадки и сращивания, Монография, Москва—Ленинград, 1927.

Казунин, Замечания к методике зашивания пузырно-влагалищных свищей, «Акушерство и Гинекология», № 12, 1938, стр. 80.

Какушкин Н. М., Как восстановить разрушенный жом женского мочевого пузыря и его соустья с мочепротоком, «Саратовский Вестник Здравоохранения», № 1, 1923.

Какушкин Н. М., Мочеточниково-влагалищный свищ. Восстановление соустья между пузырем и мочеточником влагалищным путем,, «Журнал акушерства и женских болезней», № 2, 1925, стр 121.

Каннегиссер, К вопросу о свищах мочеточников, Труды II съезда рос. акуш.-гинек., стр. 124.

Кипарский Р. В., Хирургия сложных мочеполовых фистул, Доклад в Ленинград. акуш.-гинек. обществе, 1933.

Кипарский Р. В., Методы восстановления отсутствующего

мочеиспускательного канала и сфинктера у женщин. Доклад на IX съезде акуш.-гинек., Москва, 1935.

Колдаєв Б. М., Глютатіон, його властивості та роль у фізіології і патології, Монографія, Київ ВУАН, 1935.

Котелянський Б., Episiocleisis cum fistula rectiovaginalis arteficialis, «Медиц. обозрение», № 12, 1893, стр. 1136.

Кузнецкий Д. П., О лечении мочеполовых свищей у женщин, «Акушерство и Гинекология», № 9, 1938, стр. 72.

Кузнецов С. И., Влагалищный способ зашивания двусторонних мочеточниковых свищей, «Акушерство и Гинекология», № 9, 1938, стр. 75.

Кузьмин П. И., Случай операции эпизиоклеизиса при fistula vesicourethro-et rectovaginalis. «Медиц. обозрение», 1892, стр. 1030.

Кунцевич И. А., Материалы к вопросу об оперативном лечении мочеполовых свищей у женщин, Диссертация, СПБ, 1896.

Кушелевский А. П., Малая акушерско-гинекологическая урология, Москва, 1938.

Лидервальд А. К., К вопросу о мочеполовых свищах у женщин и их оперативном лечении, Диссертация, СПБ, 1894.

Липинский С. А., Несколько случаев мочеполовых фистул, оперированных в гинекологическом отделении Могилевского родовспомогательного заведения за последние 4 года, «Журнал акушерства и женских болезней», 1891, стр. 1014.

Лисовская С. Н., К вопросу об оперативном лечении пузырно-влагалищных свищей, Сборник, посвященный проф. Б. Н. Хольцову, 1929, стр. 151—153.

Ломнов Г. М., Случай свежего зашивания пузырно-влагалищного свища после родов в Рождественском родильном приюте, «Журнал акушерства и женских болезней», 1908, стр. 275.

Любимов А. А., Бактериологическое исследование налетов, развивающихся во влагалище и пузыре в некоторых случаях при мочевых фистулах, «Журнал акушерства и женских болезней», № 2, 1898, стр. 129.

Магидсон М. И., Образование искусственного мочевого пузыря из тонкой кишки, как метод лечения обширных мочеполовых свищей, «Вестник Хирургии», № 1, 1938, стр. 64.

Мажбиц А. М., О ранениях мочевого пузыря при гинекологических операциях. «Журнал акушерства и женских болезней», № 1, 1933, стр. 47.

Мажбиц А. М., Спонтанное заживление мочеполовых фистул у женщин, Доклад в Ленингр. акуш.-гинек. обществе, 1933.

Мажбиц А. М., Акушерско-гинекологическая урология с атласом, Монография, Ленинград, 1936.

Мажбиц А. М., Хирургический метод лечения мочеполовых фистул у женщин, «Советская Медицина», № 21, 1938, стр. 20.

Малиновский, К этиологии и терапии свищей полового канала женщины, Сборник, посвященный Груздеву, Петроград, 1917—1923, стр. 510—688.

Мандельштам А. Э., Влагалищный способ зашивания двусторонних мочеточников. свищей, «Журнал акушерства и женских болезней», № 2—3, 1932, стр. 48.

Мандельштам А. Э., Новый атипический способ зашивания пузырно-влагалищных свищей, Сборник трудов госпитальной акуш.-гинек. клин., посвященный 125-летию ХМИ, 1936, стр. 193—198.

Мандельштам А. Э., О диагностике и оперативном лечении мочеточниково-влагалищных свищей, «Акушерство и Гинекология», № 11, 1937, стр. 126.

Мандельштам А. Э., О заплатном методе зашивания пузырно-влагалищных свищей после удаления матки, «Акушерство и Гинекология», № 5, 1938, стр. 84.

Марков Н. В., К казуистике пузырно-влагалищных свищей, «Журнал акушерства и женских болезней», 1915.

Мельников А. К., К вопросу об образовании искусственного мочевого пузыря и уретры. Сборник, посвященный проф. Б Н. Хольцову, 1929, стр. 171—179.

Миротворцев С. Р., Экспериментальные данные к вопросу о пересадке мочеточников в кишечник, Диссертация, СПБ, 1909.

Михайлов Н. М., Об оперативном лечении недержания мочи по способу проф. Губарева, «Журнал акушерства и женских болезней», № 9, 1900, стр. 1099.

Михельсон А. И., К этиологии самопроизвольных пузырно-влагалищных свищей, «Акушерство и Гинекология», № 10, 1939, стр. 46.

Моновский Н. К., Несколько слов по поводу статьи Н. М. Волковича «Способ пластического закрытия пузырно-влагалищных свищей при помощи матки», «Журнал акушерства и женских болезней», т. XV, 1901.

Морозова А. Н., К вопросу о плацентарной патологии и ее диагностической ценности, «Московский Медиц. Журнал, № 3, 1931.

Мыкертчьянц М. Г., Излечение недержания мочи перинеорафиею, несколько слов о последней вообще и сравнительная оценка ее со способом Lawson-Tait'a, «Журнал акушерства и женских болезней», 1890, стр. 495.

Немилов А. А., Свободная пересадка органов и тканей, Монография, Ленинград, 1927.

Новацкий И., О радикальном лечении пузырно-влагалищных свищей по американскому способу, «Московская Медиц. Газета», № 1—3, 1860, стр. 3—6 и 17—21.

Оденов Б. С., К вопросу диагностики и лечения сложных мочеточниково-пузырно-влагалищных свищей, «Нов. Хир. Арх.» № 57, 1928.

Окинчиц А. А., К вопросу о лечении пузырно-уретро-влагалищных свищей, «Журнал акушерства и женских болезней», 1890, стр. 792.

Отт Д. С., Об оперативном лечении пузырно-влагалищных фистул, осложненных разрушением мочеиспускательного канала, «Журнал акушерства и женских болезней», 1894, стр. 513.

Паженкопф К. В., Случай операции пузырно-влагалищного и кишечно-влагалищного свищей вместе, «Московская Медиц. Газета», № 12, 1859, стр. 95—96.

Палем Х. Ф., Случай операции пузырно-влагалищного свища, «Московская Медиц. Газета», № 32, 1860.

Пирожков Н. В., Операция пузырно-влагалищной фистулы по американскому способу, «Московская Медиц. Газета», № 36, 1862, стр. 572.

Писарская Н. М., Операция зашивания мочеполовых свищей по материалам IX совбольницы, Доклад в заседании Харьковского акуш.-гинек. обществе, 1939.

Плешков, К вопросу об оперативном лечении глубоких пузырно-маточно-влагалищных свищей. Hysterocolpocleisis, Диссертация, Москва, 1908.

Повжитков В. А., К этиологии пузырно-шеечных свищей, «Акушерство и Гинекология», № 12, 1938, стр. 97.

Папандопуло И. В., Два случая заживления уретро-везико-вагинальных свищей, оперированных по способу Атабекова, «Акушерство и Гинекология», № 6, 1927, стр. 553—556.

Папандопуло И. В., Случай восстановления целости мочеиспускательного канала при полном его разрушении, «Акушерство и Гинекология», № 1, 1935, стр. 86.

Папандопуло И. В., Упрощенный влагалищный метод операции зашивания мочеточниково-влагалищных свищей, «Акушерство и Гинекология», № 5, 1927, стр. 587—593.

Папандопуло И. В., К современной терапии пузырно- и уретро-влагалищных свищей. Труды VIII всесоюзного съезда акушеров и гинекологов, 1930, стр. 387.

Поюровский Г. Г., Применение постоянного орошения для подготовления пузырных фистул к оперативному лечению, «Журнал акушерства и женских болезней», 1894, стр 553.

Розенбаум Е. Г., К вопросу об оперативном лечении недержания мочи у женщин при травматическом повреждении мускулатуры сфинктера, «Акушерство и Гинекология», № 1, 1927, стр. 245.

Ромм Г. Д., Четыре случая оперативного закрытия у больных пузырно-влагалищных свищей по новому способу W. A. Freund'a, «Летопись Хирургии», № 1, 1899, стр. 95.

Рубкевич С. И., Результаты хирургического лечения мочеполовых свищей у женщин по методу расщепления, «Акушерство и Гинекология», № 1, 1938, стр. 103.

Руднев Н. М., О лечении пузырных свищей, «Вестник Хирургии», 1926.

Савинов Н. Н., Околовлагалищный и поднадкостничный способы закрытия больших и сращенных костью пузырно-влагалищных свищей, «Хирургия», № 54, 1901.

Савостицкий Г., Несколько общих замечаний о лечении пузырно-влагалищных свищей и три случая их излечения. «Московская Медиц. Газета», № 1—2, 1763, стр. 1—7 и 25—27.

Савостицкий Г., Краткий отчет об операциях, произведенных в полицейской больнице с 1853 по 1863 гг., «Московская Медиц. Газета», № 22—35, 1863.

Савостицкий Г., Из хирургической практики. Случай разрушения мочевыводника вследствие трудных родов. Восстановление его посредством операции. Несколько оперативных способов для лечения мочевыводника, «Московская Медиц. Газета», № 40, 1863, стр. 1—17.

Савостицкий Г., О лечении мочевых свищей у женщин, Диссертация, Москва, 1863.

Сеткин Н. А., Случай пластической операции пузырно-влагалищного свища и рубцового стеноза влагалища при помощи лоскута из малой губы, «Медиц. обозрение», № 9, 1896, стр. 834.

Славянский К., Частная патология и терапия женских болезней, 1888, стр. 184—232.

Соловьев Ф. А., Операция Волковича-Кюстнера при обшир-

ных свищах, Труды II съезда хирургов Северо-Кавказского Края, 1926.

Соловьев А. Г., К лечению сложных свищей мочевого пузыря, Сборник, посвященный проф. Розанову, 1934, стр. 127.

Спасокукоцкий С. И., Новый способ зашивания пузырно-влагалищного свища, «Медицин. обозрение», № 3, 1900, стр. 398.

Спасокукоцкий С. И., Пластика мочевого пузыря из кишки, «Хирургия», т. XIII, 1903, стр. 646.

Терновский Н. В., О способах оперативного лечения и достигнутых результатах в случаях пузырно-влагалищных свищей, наблюдавшихся в Повивальном и Клиническом институтах, «Врач», № 42, 1902, стр. 1544.

Томсон Т. И., К вопросу о мочеточниково-влагалищных свищах, «Журнал акушерства и женских болезней», 1907, стр. 403.

Третьяков В. В., Об использовании плаценты человека, как пластического материала для свободного трансплантата, Доклад на XI укр. съезде акуш.-гинек., 1938

Улеско-Строганова К. П., Плацентарная теория в патогенезе токсикозов беременности и в частности эклампсии. «Журнал акушерства и женских болезней», № 5, 1935.

Ушаков А. П., К оперативному лечению пузырно-влагалищных и мочеточниково-влагалищных свищей, «Хирургия», № 1, 1939, стр. 134.

Федоров С. П., К вопросу о полном удалении мочевого пузыря у женщин, «Вестник Хирургии», т. XV, 1928, стр. 14.

Федоровский М. А., Случай успешной фистулорафии после кольпоклеизиса, «Врач. Газета», № 40, 1902, стр. 1101.

Федулов Я. С., К вопросу о применении постоянного орошения при запущенных пузырно-влагалищных фистулах, «Журнал акушерства и женских болезней», 1895, стр. 451.

Фейгель И., Оперативное лечение обширных дефектов мочевого пузыря с полным разрушением уретры по модифицированному способу Мартиуса, «Акушерство и Гинекология», № 2—3, 1935, стр. 55.

Феноменов Н., К вопросу о способах зашивания мочеполовых свищей у женщин, «Врач», № 21, 1896, стр. 601—605.

Феноменов Н., К вопросу о лечении мочеполовых свищей у женщин, «Русский Хир. Архив», 1906.

Фигурнов К. М., К топографии женского мочевого пузыря, Сборник, посвященный проф. Б. Н. Хольцову, 1929, стр. 181—188.

Фигурнов К. М., Оперативное восстановление вполне разрушенной уретры и замыкающего аппарата мочевого пузыря у женщины. Сборник, посвященный проф. Шевкуненко, т. II, 1937, стр. 147.

Хаскелевич М. Г., К вопросу о лечении пузырно-влагалищных свищей, «Акушерство и Гинекология», № 3, 1937, стр. 103.

Чайка А. А., К вопросу о способах закрытия пузырно-влагалищных свищей и восстановления женской уретры, Сборник, посвященный проф. Б. Н. Хольцову, 1929, стр 167—169.

Чайковский В. Н. и Розенберг Р. М., Плацента, как инородное тело в организме женщин, «Врач. Дело», № 9—10, 1931.

Шатский А. В., К казуистике мочеточниковых свищей и излечения, «Журнал акушерства и женских болезней», 1906, стр. 670.

Шатунов П. Г., Простой способ зашивания пузырно-влагалищных свищей, «Врач. Газета», № 1, 1927, стр. 42.

Яковлев М. П., Удачный случай эпизиоклеизиса, «Журнал акушерства и женских болезней», 1890, стр. 269.

Яровой С. М., К вопросу об оперативном лечении пузырно-влагалищных свищей, Юбилейный сборник Акуш.-гинек. общества, 1914.

Яхонтов, К вопросу о пересадке мочеточников в прямую кишку, Диссертация, Киев, 1901.

## ОГЛАВЛЕНИЕ

Стр.

Предисловие ко второму исправленному посмертному изданию . 5
Предисловие к первому посмертному изданию . . . . . 9
Введение . . . . . 13
**I. Исторический обзор лечения пузырно-влагалищных свищей у женщин** . . . . . 19
**II. Клиническая часть** . . . . . 28
О способах применения плацентарной ткани в качестве свободного трансплантата при хирургическом лечении пузырно-влагалищных свищей у женщин . . . . . 28
**III. Экспериментальная часть** . . . . . 64
Образование искусственных пузырно-влагалищных свищей у собак и их хирургическое лечение с применением плацентарной ткани. Макро- и микроскопические исследования . . . . . 64
Заключение и выводы . . . . . 118
Литература . . . . . 123

Редактор *В. Н. Савицкий* Техредактор *С. М. Клокова*
Корректор *А. Н. Делецкая*

БФ 00325. Заказ № 367. Тираж 3000. Подписано в печати 22/I 1954 г. Учетно-издат. листов 6,94. Бумага $84 \times 108^1/_{32}$=2,06 бумажных=6,77 печ. листов. Цена 3 руб. 50 коп.+1 руб. переплет.

Типография 6. школы ФЗУ Главиздата Министерства культуры УССР
Киев, Золотоворотская, 11.

Республіканська
Науково-Медична
Бібліотека

4 руб. 30 коп.