

616.092	Ф
Б 744	Д Х

30383

Богомолец А.  
К вопросу о микроскопическом строении <sup>а</sup> гидрогеликов  
в связи с их <sup>а</sup>отделительной  
деятельностью

1905



20 052  
5-744  
Δ  
X

изъ типогрaфической Лабораторіи Императорскаго Новороссійскаго университета  
профессора А. В. Маньновскаго.

---

А. БОГОМОЛЕЦЪ.

КЪ ВОПРОСУ

О

МИКРОСКОПИЧЕСКОМЪ СТРОЕНИИ

НАДПОЧЕЧНИКОВЪ

ВЪ СВЯЗИ

СЪ ИХЪ ОТДѢЛИТЕЛЬНОЮ ДѢЯТЕЛЬНОСТЮ.



ОДЕССА.

«Экономическая» типографія, ул. Жуковскаго, 43.

1905.



1980 р.

616.09  
Б-744

Изъ Гистологической Лабораторіи Императорскаго Новороссійскаго университета  
профессора А. В. Маньковского.

А. БОГОМОЛЕЦЪ.

КЪ ВОПРОСУ

О

МИКРОСКОПИЧЕСКОМЪ СТРОЕНИИ

НАДПОЧЕЧНИКОВЪ

ВЪ СВЯЗИ

СЪ ИХЪ ОТДѢЛИТЕЛЬНОЮ ДѢЯТЕЛЬНОСТІЮ.

Республиканська  
Наукова Медична  
Бібліотека

ОДЕССА.

«Экономическая» типографія, ул. Жуковского, 43.  
1905.

На дом  
не  
выдается

РЕЦЕНЗИИ  
1954 р.

- 30383

РЕЦЕНЗИИ  
1954 р.

Числ

Печатано по распоряженію Правленія Императорскаго Новороссійскаго  
Уняверситета. Ректоръ А. Н. Дерезицкій.

## ВМѢСТО ПРЕДИСЛОВІЯ.

---

Вопросъ о значеніи надпочечныхъ железъ въ экономію организма принадлежатъ къ числу вопросовъ, уже давно привлекающихъ вниманіе многочисленныхъ изслѣдователей. И все же до настоящаго времени наши свѣдѣнія о функціи этихъ органовъ отличаются крайней неполнотой и изобилуютъ массой противорѣчій.

Настоящая работа, не являясь законченнымъ дѣломъ, представляетъ лишь часть предпринятаго нами экспериментальнаго изслѣдованія о надпочечныхъ железахъ, — часть, посвященную сравнительной гистологіи и микробиологіи этихъ органовъ.

---

## Обзоръ литературы.

По свидѣтельству *Della Chiaje*<sup>25)</sup> надпочечныя железы были извѣстны уже *Mousséu*. Мнѣніе это, впрочемъ, опровергаетъ *R. Blanchard*<sup>14)</sup>, указывающій неточность перевода Вульгаты, откуда *Della Chiaje* заимствовалъ свои свѣдѣнія. По *R. Blanchard*'у первое точное описаніе этихъ железъ сдѣлано было анатомомъ *Bustachius*<sup>30)</sup> въ 1543 году. Вопросъ же объ ихъ функціи былъ поднятъ лишь спустя 250 лѣтъ, когда *Cassan*<sup>21)</sup>, замѣтивъ, что надпочечныя железы достигаютъ значительно большихъ размѣровъ у черныхъ расъ, пытался установить связь между ихъ объемомъ и выдѣленіемъ пигмента, и только съ двадцатыхъ годовъ прошлаго столѣтія начинаются все болѣе настойчивыя попытки многочисленныхъ изслѣдователей уяснить значеніе этихъ органовъ для организма. Такъ возникли ученія *Bartholinus*'а<sup>33)</sup>, приписывавшаго надпочечнымъ железамъ функцію очищенія крови путемъ переработки веществъ, выдѣляемыхъ ею, и *Warthon*'а<sup>33)</sup>, видѣвшаго въ этихъ органахъ железы, выдѣляющія свой неизвѣстный секретъ въ кровеносныя сосуды.

Параллельно фізіологическому возникаетъ и гистологическое ученіе о микроскопическомъ строеніи надпочечныхъ железъ.

Мы не будемъ приводить здѣсь всей громадной литературы, посвященной надпочечнымъ железамъ. Подробный историческій очеркъ ея читатель найдетъ въ изслѣдованіи проф. *А. Бойданова*<sup>15)</sup>, а критическую опѣнку добытыхъ данныхъ о значеніи надпочечныхъ железъ для организма въ трудахъ проф. *В. В. Подвысоцкаго*<sup>52)</sup> и <sup>53)</sup>. Мы ограничимся обзоромъ лишь важнѣйшихъ работъ, посвященныхъ интересующему насъ вопросу, а также тѣхъ, которыя, появившись позже въ печати, не могли

войти въ указаннныя сочиненія проф. В. В. Подвысоцкаю и проф. А. Боданова.

Въ 1824 году *Heim*<sup>36)</sup> и въ 1836 *Naumann*<sup>48)</sup> причислили надпочечныя железы къ кровеноснымъ железамъ и въ этомъ смыслѣ находили близкое сродство ихъ съ *gl. thymus* и селезенкой. *Naget*<sup>47)</sup> говоритъ о богатствѣ этихъ органовъ нервными элементами, а *Bergmann*<sup>10)</sup> описываетъ окружающія ихъ нервныя сплетенія. *Pappenheim*<sup>у<sup>51)</sup></sup> и *Oesterlein*<sup>у<sup>49)</sup></sup> принадлежатъ первыя попытки изучить тончайшую структуру надпочечныхъ железъ, подробное же описаніе микроскопическаго строенія этихъ органовъ мы находимъ лишь у *Ecker*<sup>'а<sup>29)</sup></sup>. Указывал на сходства надпочечниковъ у высшихъ позвоночныхъ животныхъ и человѣка, онъ описываетъ корковое вещество состоящимъ изъ железистыхъ пузырьковъ, расположенныхъ радіально, отъ периферіи къ центру. Пузырьки эти состоятъ изъ мелкозернистаго вещества съ заложенными въ немъ клѣтками и ядрами и имѣютъ особую мембрана *proorgia*. Составляющіе основу органа пучки соединительной ткани, сосуды и нервы отдѣляютъ ихъ другъ отъ друга. Мозговое вещество надпочечныхъ железъ человѣка и млекопитающихъ состоятъ изъ волоконъ соединительной ткани, служащихъ опорой паренхимѣ, сѣти кровеносныхъ сосудовъ и нервныхъ развѣтвленій и не содержитъ железистыхъ пузырьковъ. *Leydig*<sup>40)</sup> описываетъ въ надпочечныхъ железахъ нервныя клѣтки и гангліи. По его мнѣнію у рыбъ и амфибій надпочечники тождественны съ симпатическими гангліями; ему принадлежитъ гипотеза о нервной функціи этихъ органовъ. По *Келликеру*<sup>38)</sup> железистые пузырьки встрѣчаются лишь въ самыхъ периферическихъ слояхъ корковаго вещества и содержатъ капли жира; остальные слои состоятъ изъ нѣжной *reticulum*, происходящей изъ оболочки органа и образующей множество отдѣленій съ заложенными въ нихъ паренхимными элементами. Въ мозговомъ веществѣ онъ находитъ клѣтки, формой напоминающія нервныя. Приводящія сосуды проникаютъ какъ въ корковый, такъ и въ мозговой слой, гдѣ и развѣтвляются. Капилляры корковаго вещества проникаютъ въ мозговое и соединяются тамъ въ вены, впадающія въ *vena centralis*. Послѣдующіе авторы присоединяются въ главныхъ чертахъ къ возрѣніямъ *Ecker*'а, или *Келликера*. *Arnold*<sup>1)</sup> описываетъ корковое вещество состоящимъ изъ интерстиціальной соединительной ткани, въ которой лежатъ

паренхимные элементы. Руководясь расположением ея, онъ дѣлать корковое вещество на три пояса: *Zona glomerulosa*, *zona fasciculata* и *zona reticularis*. Присутствіе въ надпочечныхъ железахъ нервныхъ элементовъ онъ отрицаетъ. По его мнѣнію артерій развѣтвляются въ корковомъ слоѣ, образуя въ *zona glomerulosa* клубочки, изъ которыхъ выходятъ довольно широкія сосудистыя трубки, проникающія черезъ *zona fasciculata* въ *zona reticularis*, гдѣ онѣ образуютъ густую сѣть. Сосуды мозгового слоя образуются изъ капилляровъ *zonae reticularis* въ видѣ венозныхъ стволковъ, впадающихъ въ *vena centralis*. *Von-Brunn*<sup>18)</sup> нашелъ, что *zona glomerulosa* не одинакова по строенію у различныхъ животныхъ и въ нѣкоторыхъ случаяхъ совершенно отсутствуетъ. Въ капсулѣ железы онъ описываетъ многочисленныя гангліи, а въ мозговомъ слоѣ нервныя волокна. Кѣтки *zonae glomerulosae* и *zonae fasciculatae* содержатъ свѣтлыя крупныя зерна, не растворимыя въ эфирѣ, не окрашивающіяся осміевою кислотой въ черный цвѣтъ и, слѣдовательно, не жировой натуры; кѣтки *zonae reticularis* содержатъ зерна пигмента. По его мнѣнію, за исключеніемъ центральной вены и нѣкоторыхъ сосудовъ болѣе крупнаго калибра всѣ остальные состоятъ только изъ интимы, непосредственно прилегающей къ паренхимнымъ элементамъ, которые онъ считаетъ видоизмѣненными адвентиціальными кѣтками. По *Mayer*'у<sup>45)</sup> надпочечники низшихъ животныхъ суть чисто нервныя образованія. Кромѣ гангліозныхъ кѣтокъ онъ описываетъ еще пигментныя, обуславливающія желтый цвѣтъ органа. *Достоевскій*<sup>27)</sup> вмѣстѣ съ *Gottschau*<sup>31)</sup> различаетъ въ корковомъ веществѣ до трехъ слоевъ на основаніи физическихъ и химическихъ свойствъ кѣточковыхъ элементовъ: наружный периферическій слой, состоящій изъ веретенообразныхъ цилиндрическихъ или серповидныхъ кѣтокъ, напоминающихъ соединительно-тканныя; средній, содержащій кубическія кѣтки съ большимъ круглымъ ядромъ и ближайшій къ мозговому пигментный слой. Вообще же этотъ авторъ считаетъ дѣленіе корковаго вещества на три слоя не выдерживающимъ критики для большинства животныхъ. Мозговой слой, по его мнѣнію, состоитъ изъ соединительно-тканной стромы съ заложенными въ ней большими паренхимными кѣтками; крайне не стойкія, кѣтки эти интенсивно окрашиваются хромовыми солями и расположены группами отъ двухъ до пяти въ каждой.

Между ними проходят сосуды и нервы, встрѣчаются въ небольшомъ количествѣ и несомнѣнно нервныя клѣтки. Описанныя авторами въ мозговомъ веществѣ клѣтки съ сомнительной нервной натурой онъ считаетъ клѣтками коркового вещества. Существованіе описанныхъ *Arnold'*омъ въ зола *glomerulosa* сосудистыхъ клубочковъ онъ отрицаетъ. По его наблюденіямъ сосуды коркового вещества, расположенныя въ пучкахъ соединительной ткани, ближе къ периферіи образуютъ сътъ съ круглыми петлями и далѣе направляются радіально къ мозговому веществу, гдѣ сливаются въ сосудистыя щелп, расположенныя между клѣтками, и переходятъ въ вены, впадающія въ *vena centralis*. Кромѣ этихъ, мозговой слой имѣетъ особыя многочисленныя артеріи, вошедшія въ него черезъ толстыя перекладины. Въ корковомъ веществѣ онъ описываетъ периваскулярныя пространства, а въ мозговомъ—настоящія лимфатическіе сосуды, идущіе по соосѣдству съ кровеносными. *Stilling*<sup>56)</sup> указалъ прасутствіе гладкомышечныхъ элементовъ въ соединительно-тканыхъ перегородкахъ коркового вещества, которые являются продолженіемъ мышечныхъ волоконъ капсулы. *Rabl*<sup>54)</sup> различаетъ въ корковомъ веществѣ надпочечныхъ железъ главные столбы—мѣшечкатыя железы съ клѣтками двухъ родовъ—бокаловидными и другими, специфически окрашивающимися хромовой кислотой въ коричневый цвѣтъ, лишеныя *membrana propria*,—и промежуточные столбы, клѣтки которыхъ заложены въ петляхъ соединительной ткани. Здѣсь же онъ нашелъ клѣтки, напоминающія какъ нервныя, такъ и клѣтки мозгового вещества. Вокругъ главныхъ столбовъ этотъ авторъ описываетъ плотно прилегающую къ нимъ массу настоящихъ нервныхъ клѣтокъ. *Alexander*<sup>5)</sup> и въ особенности *Carlier*<sup>13)</sup> подчеркиваютъ сходство описанныхъ ими зеренъ въ клѣткахъ мозгового вещества съ зрѣлыми зернами другихъ железъ. По мнѣнію этихъ авторовъ клѣтки мозгового слоя, имѣющія непосредственное отношеніе къ окружающей каждую клѣтку нервной сѣти, заложены радіально около просвѣта вень, куда и выдѣляютъ свой секретъ. *А. Догель*<sup>26)</sup>, подробно изслѣдовавшій нервы и ихъ окончанія въ надпочечникахъ собакъ, кошки, морской свинки, крысы и хомяка, описываетъ въ мозговомъ слоѣ мякотныя и безмякотныя нервныя волокна. Последнихъ такъ много, что другіе элементы какъ бы отступаютъ на второй планъ. Желе-

зистыя клѣтки находятся въ тѣсной связи съ этимим волокнами, на концахъ которыхъ авторъ находилъ утолщенія, напоминающія ослзательныя тѣльца. Большое количество нервныхъ волоконъ находится также и въ корковомъ веществѣ, откуда они проникаютъ въ капсулу и образуютъ тамъ сплетенія. Онъ описываетъ въ надпочечныхъ железахъ и нервныя клѣтки двухъ родовъ, большихъ и меньшихъ размѣровъ, разбросанныя по одиночкѣ, или образующія группы и ганглія, содержащія (у морской свинки) до десятка клѣтокъ каждый. Клѣтки меньшихъ размѣровъ круглы, или овальны, содержатъ ядро и имѣютъ до четырехъ плазматическихъ отростковъ и могутъ быть отнесены къ типу мультиполярныхъ гангліозныхъ клѣтокъ симпатческаго характера. Онъ легко красятся по способу *Ramon y Cajal*'я и метиленовой синькой. Другія клѣтки большихъ размѣровъ, напротивъ, трудно окрашиваются и импрегнируются. *Auld*<sup>8)</sup> описываетъ въ зона *glomerulosa* дольки иногда съ значительнымъ просвѣтомъ, наполненнымъ секретомъ. Въ пигментныхъ клѣткахъ зонае *reticularis* онъ видѣлъ красныя кровяныя тѣльца въ различныхъ стадіяхъ разрушенія. Въ мякотномъ веществѣ онъ нашелъ кромѣ паренхимныхъ и нервныхъ клѣтокъ также клѣтки коркового вещества, содержащія жиръ и пигментъ. *А. Богдановъ*<sup>15)</sup> изслѣдовалъ надпочечники человѣка, обезьяны, собаки, кролика, кошки, лисицы и ежа. Особенно подробно описываетъ онъ мозговое вещество надпочечныхъ железъ послѣдняго. Оно состоитъ изъ группъ эпителиальныхъ клѣтокъ, образующихъ дольки часто съ замѣтнымъ просвѣтомъ, иногда наполненнымъ мелко зернистой массой. При окраскѣ въ смѣсл эозина съ анилиновой синью паренхимные элементы окрашиваются неодинаково, что говоритъ о различныхъ моментахъ ихъ физиологической дѣятельности. Онъ обращаетъ особенное вниманіе на отношеніе къ кровеноснымъ сосудамъ паренхимныхъ элементовъ, непосредственно выстоящихъ въ просвѣтѣ шпровой вены, при чемъ онъ на цѣлыхъ серіяхъ препаратовъ могъ обнаружить окрашенныя эозиномъ зерна и глыбки, какъ въ просвѣтахъ сосудовъ, такъ и на поверхности клѣтокъ, — секретъ послѣднихъ. Это обстоятельство, а также замѣченное имъ въ просвѣтахъ сосудовъ значительное количество разрушенной протоплазмы и клѣточныхъ ядеръ приводятъ его къ заключенію, что въ систему кровеносныхъ сосудовъ поступаетъ или отдѣ-

леніе продуктовъ жизнедѣятельности паренхимныхъ элементовъ, или по ихъ разрушеніи самое клѣточное вещество. Онъ относитъ надпочечники къ железамъ, производящимъ внутреннюю секреторную дѣятельность, при чемъ дѣйствующее начало ихъ, по его мнѣнію, вырабатывается въ мякотномъ веществѣ. *Renaul*<sup>55)</sup> подробно описываетъ строеніе надпочечныхъ железъ млекопитающихъ и птицъ. У послѣднихъ эти органы состоятъ изъ клѣточныхъ шнуровъ двухъ родовъ, соответствующихъ корковому (*cordons granuleux*) и мозговому (*cordons hyalins*) железъ млекопитающихъ. Признавая богатство надпочечниковъ млекопитающихъ нервными элементами, онъ согласенъ съ ученіемъ проф. *Догиля* о характерѣ и распредѣленіи ихъ въ этихъ органахъ. Приводящіе сосуды частью проникаютъ въ мозговое вещество, частью образуютъ густую артеріальную сѣть въ капсулѣ железы. Отсюда въ корковое вещество идутъ двоякаго рода артеріи. Однѣ, предназначенныя для питанія органа, направляются радіально къ мозговому веществу и развѣтвляются тамъ, сохраняя свой артеріальный характеръ, другія немедленно по выходѣ изъ капсулы образуютъ густую сѣть широкихъ капилляровъ, на уровнѣ зона *reticularis* принимающихъ венозный характеръ. Венозные капилляры, анастомозируя между собою, образуютъ крупно-петлистую сѣть и сливаются въ небольшія вены, часто расширяющіяся въ синусы. Стѣнки венъ, часто состоящія лишь изъ эндотелія, тѣсно соприкасаются съ паренхимой, клѣтки которой располагаются радіально около просвѣта сосуда и на поперечномъ разрѣзѣ даютъ изображеніе какъ бы железистой дольки съ соответствующимъ просвѣтомъ. Маленькія вены сливаются въ большія, впадающія въ *vena centralis*, стѣнки которой содержатъ гладко-мышечные элементы, расположенные продольно. *Vena centralis* переходитъ въ выносящую вену, которая съ правой стороны впадаетъ въ *vena cava*, а съ лѣвой въ *vena hepatis*. Каждая питающая артерія сопровождается двумя венами, заложеными, какъ и артерія, въ толстыхъ пучкахъ соединительной ткани. Вены эти впадаютъ въ почечную вену, въ *venae diaphragmaticae* и часто также непосредственно въ *vena cava inferior*. *Gruyeysse*<sup>34)</sup> изслѣдовалъ надпочечныя железы морскихъ свинокъ. Изучая гистологию надпочечниковъ, онъ бралъ эти органы въ состояніи успленной секреторной дѣятельности, въ каковой они находятся

по его мнѣнію у беременныхъ самокъ и у самцовъ, которымъ предварительно былъ впрыснутъ pilocarpin. Онъ нашелъ, что каждый слой воркового вещества играетъ различную роль въ функціи железы. Въ zona glomerulosa pilocarpin вызываетъ лишь расширеніе сосудовъ и физиологическое значеніе этого слоя остается для автора невыясненнымъ. Периферическія части zonae fasciculatae (couche spongieuse автора) состоятъ изъ клѣтокъ, протоплазма которыхъ сильно вакуолизирована. Вакуоли, увеличиваясь въ объемъ, сливаются другъ съ другомъ и наполняютъ всю клѣтку, отодвигая къ периферіи ядро и протоплазму, клѣтка лопається и, выдѣливъ свое содержимое, возвращается къ нормальному состоянію, чтобы вскорѣ снова подвергнуться описаннымъ измѣненіямъ. Въ внутреннихъ частяхъ зонае fasciculatae, а также въ zona reticularis авторъ описываетъ желѣзистыя тѣльца (corps sidérophiles). Количество ихъ, равно какъ и содержаніе пигмента въ zona reticularis значительно увеличивается съ усиленіемъ секреторной дѣятельности железы. По мнѣнію автора, дѣйствующее начало надпочечныхъ железъ вырабатывается внутреннимъ слоемъ зонае fasciculatae; секретъ губчатого слоя служить для него растворителемъ. Zona reticularis вырабатываетъ пигментъ и зимогенныя зерна. Продукты жизнедѣятельности этихъ четырехъ слоевъ заливаются въ венозные синусы мозгового вещества. Въ паренхимныхъ элементахъ послѣдняго автору не удалось подмѣтить никакихъ измѣненій, связанныхъ съ усиленіемъ секреторной дѣятельности. Клѣтки мозгового вещества крайне не стойки и требуютъ осторожной и внимательной фиксаціи. Въ мозговомъ веществѣ содержится большое количество одноядерныхъ лейкоцитовъ. R. Oppenheimer<sup>50)</sup> въ обширномъ трактатѣ, посвященномъ надпочечнымъ железамъ, говоря о микроскопическомъ строеніи этихъ органовъ, отмѣчаетъ свойство клѣтокъ мозгового вещества плохо окрашиваться кислыми красками и принимать зеленый оттѣнокъ при окраскѣ таниномъ. По его наблюденіямъ, жировыхъ зеренъ особенно много въ zona fasciculata и zona reticularis. Онъ отмѣчаетъ также присутствіе большого количества лимфоцитовъ между капсулой железы и ея zona glomerulosa. L. Bernard и Rigart<sup>11)</sup> и <sup>12)</sup> описываютъ на границѣ между губчатымъ слоемъ («couche spongieuse» Guicysse) и zona fasciculata клѣтки, протоплазма которыхъ частью представляется губчатой,

частью обнаруживаетъ реакціи, свойственныя зона fasciculata, — обстоятельство, не позволяющее установить специфическое различіе между этими слоями. Присутствіе въ пограничныхъ клеткахъ большого количества жировыхъ капель, часто затемняющихъ самое строеніе протоплазмы, побуждаетъ авторовъ выдѣлять ихъ въ особый слой «жировой» (*couche graisseuse*). Zona fasciculata и zona reticularis даютъ при обработкѣ осміевою кислотой одну и ту же реакцію: однѣ клетки окрашиваются въ свѣтло-, другія въ темно-сѣрый цвѣтъ. Подобная дихромичность этихъ слоевъ наблюдается также на препаратахъ, экспрессированныхъ въ сулемѣ, при окраскѣ возиномъ. Въ мозговомъ слой среди паренхимныхъ клетокъ встрѣчаются группы другихъ, большыхъ размѣровъ, съ большимъ пузырчатымъ ядромъ, съ темной, однородной протоплазмой; это — нервные ганглии, обыкновенно расположенные на противоположныхъ концахъ мозгового слоя. Дальнѣйшія изслѣдованія этихъ авторовъ убѣдили ихъ въ присутствіи въ надпочечникахъ двоякаго рода жирового вещества. Одно даетъ обычныя жировыя гистохимическія реакціи, другое, «*graisse labile*» авторовъ, будучи экспрессировано осміевою кислотой, остается растворимымъ въ ксилолѣ. Вещество это и есть продуктъ жизнедѣятельности надпочечниковъ, обуславливающей губчатое строеніе «*spongiosytes*» Guicysse'a, продуцирующихъ его. Подвергая морскихъ свинокъ электризаціи, авторы получали значительное увеличеніе количества спонгиозитовъ, resp. усиленное выдѣленіе «*graisse labile*», какъ реакцію органа на мышечное утомленіе.

Эмбриологія надпочечныхъ железъ остается до сихъ поръ невыясненной. Всѣ авторы отмѣчаютъ у зародышей высшихъ и низшихъ позвоночныхъ животныхъ значительныя размѣры этихъ органовъ; въ пзвѣстный періодъ развитія они превосходятъ величиною почки. *Renaüt*<sup>65</sup>), изслѣдовавшій надпочечники трехмѣсячнаго человѣческаго плода, нашелъ ихъ приблизительно равными почкамъ. Относительно происхожденія ткани надпочечныхъ железъ существуютъ двѣ теоріи. Большинство авторовъ, — *Balfour*<sup>9</sup>), *Braun*<sup>16</sup>), *Kolliker*<sup>38</sup>), *Michalcovicz*<sup>46</sup>), *Renaut*, *Swale* *Vincent*<sup>58</sup>) и др. считаютъ корковое вещество производнымъ зародышеваго эпителия, а мозговое — симпатической нервной системы. Другіе, какъ, напр., *Janosik*<sup>87</sup>), *Gottschau*<sup>32</sup>), *Aichel*<sup>2</sup>) отрицаютъ такую двойственность происхожденія надпочечниковъ,

утверждал, что какъ корковое, такъ и мозговое вещество раз-  
вѣдены изъ одной и той же ткани—*mesonephros*.

Такова въ общихъ чертахъ исторія ученія о нормальномъ  
строеніи и развитіи надпочечныхъ железъ. Мы закончимъ нашъ  
очеркъ, положивъ вкратцѣ результаты многочисленныхъ попы-  
токъ разрѣшить вопросъ о функціи надпочечниковъ путемъ  
экспериментальныхъ и химическихъ изслѣдованій.

Начатыя *Brown Sequard* (омъ<sup>17)</sup>) опыты удаленія надпочеч-  
ныхъ железъ показали необходимость этихъ органовъ для жизни  
организма.

✓ — Полная двусторонняя экстирпація черезъ 12—24 часа по-  
слѣ операціи влечетъ за собой смерть при явленіяхъ паралича  
заднихъ корешковъ и дыхательныхъ мышцеъ. — *Langlois*<sup>39</sup>).

Въ то же время кусокъ железы даже очень малый, оста-  
вленный на мѣстѣ, можетъ обезпечить жизнь оперированному  
животному. Удаленіе одной железы вызываетъ выкарную гипер-  
трофію оставшейся. — *H. et A. Cristiani*<sup>23</sup>).

Опыты съ пересадкой надпочечниковой ткани и вприсы-  
паніемъ вытяжки надпочечниковъ показали, что этимъ путемъ  
можно только ослабить симптомы и нѣсколько отдалить смер-  
тельный исходъ полной экстирпаціи. — *Gourfein*<sup>33</sup>), *Cybulski*<sup>24</sup>),  
*Haltgren et Anderssen*<sup>35</sup>), *Strehl et Weiss*<sup>57</sup>), *H. et A. Cristiani*<sup>23</sup>).

Причиной смерти является самоотравленіе организма цир-  
кулирующимъ въ крови продуктамъ нормальнаго обмѣна и по  
преимуществу ядамъ, накапливающимся при мышечной работѣ,  
которые нейтрализуются дѣйствіемъ надпочечниковъ. — *Langlois*,  
*Curnot et Josserand*<sup>20</sup>).

Кровь животныхъ, лишенныхъ надпочечниковъ, приобрѣ-  
таетъ токсическія свойства и, вприснутая здоровымъ, вызы-  
ваетъ смерть при явленіяхъ, сходныхъ съ сопровождающими  
экстирпацію. — *Langlois, Gourfein*.

По наблюденіямъ д-ра *Дробнаго*<sup>28</sup>) нарушеніе функціи над-  
почечныхъ железъ вызываетъ уменьшеніе числа эритроцитовъ  
и обѣдненіе крови плотными составными частями. Общее число  
бѣлыхъ кровяныхъ тѣлецъ увеличено, красящая способность  
крови и количество желѣза значительно уменьшены. Кровь,  
проходящая черезъ надпочечныя железы, не принимаетъ веноз-  
ной окраски. Количество эритроцитовъ, общій объемъ ихъ, кра-  
сящая способность крови, дыхательная поверхность красныхъ

шариковъ, удѣльный пѣсъ, количество сухого остатка, азота и эозинофиловъ въ крови, выходящей изъ надпочечныхъ железъ, увеличены, количество же воды, нейтрофиловъ и окраска каждаго кровяного шарика уменьшены въ сравненіи съ артеріальной кровью. Кромѣ стущенія крови въ надпочечныхъ железахъ происходитъ потеря кровью нѣкотораго количества гемоглобина и бѣлыхъ кровяныхъ шариковъ. По изслѣдованіямъ А. Ф. Маньковскаго<sup>42)</sup> и <sup>43)</sup>, R. Oppenheim'a<sup>50)</sup> и др. большія дозы надпочечниковой вытяжки, впрыснутыя животному, вызываютъ смерть его. Токсическія дозы, однако, значительно превышаютъ количество надпочечниковаго экстракта, необходимое для полученія физиологическаго эффекта. Что касается послѣдняго, то по изслѣдованіямъ Langlois, А. Ф. Маньковскаго и др. онъ заключается въ подъемѣ кровяного давленія при введеніи экстракта въ кровь. Это обстоятельство дало поводъ А. Ф. Маньковскому для опытовъ оживленія животныхъ, обмершихъ при продолжительномъ хлороформномъ наркозѣ. Внутривенное впрыскиваніе экстракта дало положительные результаты. Кромѣ возбуждающаго вліянія на периферическую сосудодвигательную нервную систему надпочечниковая вытяжка по мнѣнію А. Ф. Маньковскаго въ малыхъ и среднихъ дозахъ возбуждаетъ дыхательный центръ, въ большихъ же парализуетъ его.

Попытки авторовъ (Albandè<sup>3)</sup>, Abelous<sup>1)</sup>, Churrin et Langlois<sup>22)</sup>, Oppenheim и др.) изучить антитоксическія свойства надпочечныхъ железъ повлекли за собой рядъ опытовъ, показавшихъ, что надпочечники, помимо нейтрализаціи ядовъ нормальнаго объема, играютъ значительную роль въ борьбѣ съ постоянными токсинами.

Важное защитительное значеніе надпочечныхъ железъ для организма слѣдуетъ также изъ тѣхъ разрушительныхъ процессовъ, которые развиваются въ этихъ органахъ подъ вліяніемъ инъекцій и интоксикацій. Самый характеръ процесса зависить не столько отъ природы токсина, сколько отъ его ядовитости и продолжительности дѣйствія.—R. Oppenheim.

Надпочечники морскихъ свинокъ, кроликовъ и собакъ гемолитическихъ свойствъ не обнаруживаютъ.—Л. Турасевичъ<sup>51)</sup>. Бренцкатехинъ (Virchow<sup>61)</sup>, Arnold<sup>6)</sup>, гидрохинонъ, резорцинъ и протокатеховая кислота не могутъ быть отождествляемы съ дѣйствующимъ началомъ надпочечниковъ. То же самое можно

сказать о лецитинѣ и пейринѣ (*Marino Zuco*)<sup>44</sup>). Вещество, обладающее столь сильнымъ вліаніемъ на кровяное давленіе, составляетъ исключительную особенность надпочечниковаго экстракта и не содержится въ другихъ органахъ и тканяхъ тѣла.—*А. Ф. Маньковский*<sup>45</sup>).

*Thakamine*'у<sup>60</sup>) удалось выдѣлить въ формѣ кристалловъ дѣйствующее начало надпочечниковъ, которое онъ назвалъ адреналиномъ. Адреналинъ кристаллизуется въ различныхъ формахъ въ зависимости отъ способа полученія, обладаетъ горьковатымъ вкусомъ. Водный растворъ адреналина принимаетъ въ началѣ розоватую окраску, затѣмъ желтѣеть. Вещество это весьма чувствительно къ окислителямъ; выпрыснутое въ кровь въ количествѣ 0,000,001 на кило вѣса животнаго повышаетъ кровяное давленіе на 14 миллиметровъ ртутнаго столба. *Aldrich*<sup>4</sup>) получилъ изъ надпочечниковъ вещество, тождественное по свойствамъ съ адреналиномъ. Химическій анализъ далъ автору возможность установить эмпирическую формулу дѣйствующаго начала надпочечниковъ:  $C^9H^{23}NO^3$ .

*L. Bernard, Bigart* и *H. Labbé*<sup>13</sup>), сопоставляя данныя микроскопическаго и химическаго изслѣдованія (последнее показало большое содержаніе лецитина въ надпочечникахъ), приходятъ къ заключенію, что *graisse labile* (см. выше), секретъ надпочечныхъ железъ, есть лецитинъ. Выдѣленіе его находится въ зависимости отъ функциональной связи надпочечниковъ съ мышечной работой.

Изъ рассмотрѣнной нами литературы явствуетъ, что хотя гистологическое строеніе надпочечниковъ и физиологическое дѣйствіе веществъ, заключающихся въ этомъ органѣ изучены въ достаточной степени, тѣмъ не менѣе связь между морфологическими картинами и выдѣленіемъ продуктовъ дѣятельности железы еще мало прслѣжена. Поэтому являлась надежда путемъ эксперимента внести что либо новое въ эту область.

Наша работа соотвѣтственно методамъ изслѣдованія, положеннымъ въ ея основаніе, распадается на двѣ части: сравнительно анатомическую и физиологическую. Прежде чѣмъ приступить къ изученію гистологическихъ измѣненій въ тканяхъ надпочечныхъ железъ въ различные моменты ихъ жизнедѣятель-

ности, мы старались на возможно большемъ количествѣ животныхъ уяснить себѣ нормальное строеніе этихъ органовъ и по преимуществу морфологию ихъ паренхимныхъ элементовъ въ предположеніи, что у здоровыхъ животныхъ, не подвергавшихся никакимъ экспериментамъ, надпочечники находятся въ болѣе или менѣе постоянныхъ морфологическихъ состояніяхъ, которыя мы могли бы принять за норму. Когда, такимъ образомъ, былъ найденъ критерій для сужденія о нормальномъ состояніи железы, мы приступили къ ряду опытовъ, имѣвшихъ цѣлью съ помощью различныхъ агентовъ вызвать въ ней отклоненія отъ нормы въ смыслѣ задержки или усиленія дѣятельности, позволяющія прослѣдить подъ микроскопомъ происходящіе въ надпочечникахъ функциональные процессы. Для этого мы пользовались подкожными инъекціями водныхъ растворовъ pilocarpin'a и atropin'a въ различныхъ дозахъ, — отъ достаточныхъ для полученія физиологическаго эффекта (для кошекъ: pilocarpini muriatici 0,005; atropini sulfurici 0,001) и до смертельныхъ включительно, — синаге, мышьяка, стрихнина, впрыскивали въ брюшную полость свѣжій яичный желтокъ, имѣя въ виду большое содержаніе въ немъ лецитина, подвергали животныхъ продолжительной (1—1½ часа) фарадизаціи, вызывая усиленную работу мышцъ, медленному обезкровливанію, комбинировали обезкровливаніе съ параллельнымъ вливаніемъ въ сосуды физиологическаго (0,8%) раствора поваренной соли, нагрѣтаго до температуры тѣла животнаго. Въ тѣхъ случаяхъ, когда опытъ оканчивался летально, мы брали надпочечники тотчасъ послѣ смерти животнаго, — въ другихъ — вырѣзали ихъ при жизни подъ хлороформнымъ наркозомъ. Послѣдній не оказываетъ замѣтнаго вліянія на дѣятельность надпочечныхъ железъ. Мы убѣдились въ этомъ, сравнивая подъ микроскопомъ разрѣзы надпочечниковъ здоровыхъ животныхъ, не подвергавшихся никакимъ экспериментамъ, убитыхъ хлороформированіемъ и быстрымъ обезкровливаніемъ. Куски надпочечниковъ мы фиксировали въ смѣси *Flemming'a* и въ насыщенномъ растворѣ сулемы, приготовленномъ на физиологическомъ растворѣ поваренной соли, уплотняли въ алкохолѣ возрастающей крѣпости, просвѣтляли въ xylol'ѣ, заключали въ парафинъ и разлагали на серіи срѣзовъ на микротомѣ системы *Minot*. Сулемовые препараты мы окрашивали гематоксилиномъ *Bѣмера* съ дополнительной окраской эозиномъ

или пикро-фуксинномъ (по *van-Gieson*'у), тининомъ, гематоксилинномъ *Heidenhain*'а съ послѣдующимъ обезцвѣчиваніемъ въ растворѣ желѣзныхъ квасцовъ; фиксированные въ смѣси *Flemming*'а—сафраниномъ и пикро-индиго-карминомъ. Для того, чтобы примѣнить специфическія окраски для жировъ, мы фиксировали надпочечники также въ 10% формалинѣ втеченіе двухъ-трехъ часовъ, дѣлали срѣзы на замораживающемъ микротомѣ, окрашивали ихъ *Cyalin*'омъ, *Sudan III*, *Scharlach*, *Aleanin* въ спиртныхъ растворахъ и заключали въ глицеринъ. Изучая распределение сосудовъ, мы пользовались капиллярной инъекціей формалиново-карминово-желатиновой массой, приготовленной по рецепту *Ф. Ломинскаго*<sup>1)</sup>.

Мы изслѣдовали надпочечныя железы лягушки, хамелеона, гуся, крысы, мыши, морской свинки, кролика, ежа, хорька, суслика, собаки, кошки, овцы, свиньи, быка, лошади и человека.

Надпочечники всѣхъ изслѣдованныхъ нами млекопитающихъ животныхъ представляютъ парный органъ, одѣтый въ довольно плотную соединительно-тканную капсулу, въ которой встрѣчаются гладкомышечныя волокна и симпатическіе гангліи. Капсула богато снабжена сосудами, которые вмѣстѣ съ пучками соединительной ткани проникаютъ въ паренхиму органа, образуя строму его. Паренхима по характеру образующихъ ее клеточныхъ элементовъ раздѣляется на два концентрические слоя: наружный—корковое вещество надпочечныхъ железъ и внутренній—ихъ мозговое вещество. Въ периферическихъ частяхъ коркового вещества пучки сосудовъ и соединительной ткани, выходящіе изъ капсулы, расположены радіально, отъ периферіи къ центру и, отдѣляя, обыкновенно, по два ряда клетокъ, сообщаютъ этой части органа какъ бы дольчатое строеніе. Паренхима здѣсь состоитъ изъ цилиндрическихъ, или серповидныхъ эпителиальныхъ клетокъ, съ большими, круглыми, богатыми хроматиномъ ядрами, расположенныхъ своей продольной осью перпендикулярно къ сосудамъ. На препаратахъ, окрашенныхъ гематеиномъ и эозиномъ, или по *v.-Gieson*'у, протоплазма представляется равномерно зернистой; встрѣчаются также клетки, которыхъ части, обращенныя къ сосуду, разрыхлены, окрашиваются блѣднѣе фоновой краской и какъ бы вакуолизированы. Обработка осміевою кислотой позволяетъ от-

крыть въ такихъ клѣткахъ мельчайшія черныя зернышка. Слываясь въ болѣе крупныя капли, зернышки эти на сулемовыхъ препаратахъ, окрашенныхъ возиномъ, остаются безцвѣтными и сообщаютъ протоплазмѣ описанную дырчатость стромы. Сосуды этой части железы—*zonae glomerulosae* авторовъ, заложенные въ пучкахъ соединительной ткани, состоятъ большей частью изъ широкихъ капилляровъ, наполненныхъ кровью. Среди массы красныхъ кровяныхъ тѣлецъ встрѣчаются и бѣлыя, но въ количествѣ, не превышающемъ нормы. Намъ никогда не приходилось наблюдать ни въ сосудахъ этого слоя, ни между ними и капсулой железы описаннаго авторами большого количества лимфоцитовъ. Иногда сосудистая стѣнка настолько тонка, что какъ бы совсѣмъ исчезаетъ, и кажется, будто кучки эритроцитовъ лежатъ между паренхимными элементами въ непосредственномъ соприкосновеніи съ ними. Постепенно, безъ рѣзкихъ границъ цилиндрической эпителии *zonae glomerulosae* переходитъ въ кубическій. Это—средній слой коркового вещества надпочечныхъ железъ—*zona fasciculata* авторовъ. Здѣсь, въ этомъ словѣ характеръ распредѣленія клѣточныхъ элементовъ значительно мѣняется. Клѣтки расположены длинными шнурами, вначалѣ идущими параллельно другъ другу въ радіальномъ направленіи. Каждый шнуръ состоитъ обыкновенно изъ одного ряда клѣтокъ и отдѣляется отъ другого просвѣтомъ широкаго капилляра, часто наполненнаго кровью. Заложенные въ петляхъ соединительной ткани клѣтки кубической или полигональной формы съ большими круглыми ядрами, занимающими ихъ середину, окрашиваются неравномерно возиномъ. Протоплазма однихъ представляется равномерно-мелко-зернистой,—другихъ отличается сѣтчатымъ строеніемъ, при чемъ окрашено только филлярное вещество. Нѣкоторыя изъ послѣдняго рода клѣтокъ сильно вакуолизированы и значительно превосходятъ размѣрами своихъ сосѣдокъ; ихъ ядра, помѣщающіяся въ самомъ центрѣ клѣтокъ, какъ бы сдавлены, значительно уменьшены и состоятъ почти изъ одного хроматина, сбившагося въ двѣ-три неправильной формы глыбки. Въ этихъ растянутыхъ клѣткахъ съ помощью осміевои кислоты удастся обнаружить большія черныя капли, иногда занимающія всю клѣтку, въ серединѣ которой въ видѣ ярко краснаго пятнышка выдѣляется ядро, окрашенное сафраниномъ. Другія, повидимому, уже выдѣ-

развѣтвляясь, распадаются на тончайшія варикозныя волокна, переплетающіяся между собою въ видѣ мелкопетливой сѣтки, охватывающей отдѣльныя паренхимныя клѣтки и небольшія клѣточные группы. Такимъ образомъ, всѣ паренхимныя элементы этой части органа оказываются связаны съ нервами, образующими на поверхности ихъ описанную чрезвычайно тонкую нервную сѣть. Такая тѣсная связь клѣточныхъ элементовъ мозгового вещества съ симпатическими нервными волокнами по мнѣнію *Fusari* указываетъ, что генетически они суть ничто иное, какъ гангліозныя клѣтки симпатической нервной системы.

Также и *Dogiel* [41] описываетъ въ надпочечныхъ железахъ многочисленныхъ изслѣдованныхъ имъ различныхъ млекопитающихъ громадное количество нервныхъ волоконъ. Особенно въ мозговомъ веществѣ наблюдается такое количество безмякотныхъ нервовъ, что собственно железистые элементы какъ бы отступаютъ на второй планъ. Нервные стволы, въ составъ которыхъ входятъ безмякотныя нервныя волокна и болѣе, или менѣе значительное число міелиновыхъ волоконъ, вступивъ въ надпочечную железу, развѣтвляются частью уже въ капсулѣ и въ веществѣ коры, въ ея *zona glomerulosa* и *zona fasciculata*, въ то время какъ другіе проходятъ черезъ кору, но развѣтвляются лишь отчасти въ *zona reticularis*, главнымъ же образомъ въ мозговомъ веществѣ. Распределеніе и отношеніе нервовъ къ клѣточнымъ элементамъ не одинаково въ различныхъ слояхъ коркового вещества надпочечниковъ. При прохожденіи черезъ *z. glomerulosa* нервные стволы отдѣляются отъ себя множество тонкихъ, повторно раздѣляющихся боковыхъ нитечекъ, оплетающихъ отдѣльныя группы клѣтокъ. Въ *z. fasciculata* нервныя волокна проходятъ большею частью въ поперечномъ, или косомъ направленіи отъ одного изъ радіально идущихъ волоконъ къ другому, близъ лежащему, и такимъ образомъ оплетаютъ балку клѣтокъ на всемъ ея протяженіи до *z. reticularis*, гдѣ, какъ радіальныя вѣточки, такъ равно и отходящія отъ нихъ боковыя нити соединяются съ вѣточками нервовъ, распределѣющихся въ этомъ слое коры. Изъ всѣхъ поясовъ коркового вещества *z. reticularis* наиболѣе богата нервами, при чемъ этотъ поясъ получаетъ свои

нервы преимущественно изъ нервныхъ стволиковъ, идущихъ къ мозговому веществу. Каждый изъ нихъ даетъ многочисленныя развѣтвленія, которыя въ свою очередь распадаются на варикозныя нити различной толщины. Послѣднія вѣд-ряются между группами клѣтокъ z. reticularis и окружаютъ каждую группу болѣе, или менѣе густымъ сплетеніемъ. Авторъ, однако, ни разу не видалъ, чтобы подобныя сплетенія окружали отдѣльныя клѣтки коркового вещества. Всѣ первныя стволики, достигнувъ мозгового вещества, распадаются на множество вѣточекъ, которыя, постоянно развѣтвляясь и анастомозируя между собою, въ видѣ густыхъ сѣтокъ оплетаютъ группы железистыхъ клѣтокъ. Отъ образующихъ эти сѣтки волоконъ отдѣляются еще болѣе тонкія, варикозныя, съ разнообразной формы утолщеніями ниточки, которыя проникаютъ между отдѣльными клѣтками и, продолжая развѣтвляться и анастомозировать съ сосѣдними, образуютъ вокругъ каждой клѣтки густую сѣть. Кромѣ нервныхъ волоконъ въ мозговомъ веществѣ надпочечныхъ железъ по наблюденіямъ Dogiel'я находятся также два типа симпатическихъ гангліозныхъ нервныхъ клѣтокъ—маленькія и большія мультиполярныя клѣтки, которыхъ осевоцилиндрическіе отростки, часто снабженные варикозными утолщеніями, вступаютъ въ вѣточки нервныхъ сплетеній мозгового вещества, или въ нервный стволікъ, гдѣ часто ихъ можно бываетъ прослѣдить на значительномъ разстояніи.

Далѣе авторъ описываетъ отношеніе собственно железистыхъ клѣтокъ мозгового вещества, составляющихъ главную массу паренхимы, къ кровеноснымъ сосудамъ. Обыкновенно на продольныхъ и поперечныхъ разрѣзахъ надпочечниковъ собаки, морской свинки и другихъ животныхъ находятъ много венозныхъ капилляровъ, синусовъ и маленькихъ венъ, изъ которыхъ происходитъ vena suprarenalis. На подобныхъ срѣзахъ можно видѣть, что близко прилегающія къ названнымъ сосудамъ клѣтки мозгового вещества группируются вокругъ нихъ въ видѣ вѣнка и образуютъ ряды клѣтокъ, которыя одной своей стороною непосредственно прилегаютъ къ стѣнкѣ сосуда. Иногда подобныя кольца образуются изъ двухъ рядовъ клѣтокъ и тогда только клѣтки внутренняго ряда непосредственно соприкасаются съ сосудистой

10248

стѣнкой. На продольныхъ разрѣзахъ сосудовъ видно, что клѣтки мозгового вещества расположены въ вышеописанномъ порядкѣ вдоль сосудовъ, прилегая къ ихъ стѣнкѣ только одной своей стороною. Въ такомъ видѣ вены мозгового вещества на всемъ ихъ протяженіи кажутся окруженными однимъ, или двумя слоями железистыхъ клѣтокъ и заключены въ нихъ, какъ въ футлярѣ. Весьма вѣроятно, заключаетъ авторъ, что продукты отдѣлительной дѣятельности железистыхъ клѣтокъ легко могутъ попадать въ просвѣты сосудовъ, такъ какъ стѣнки маленькихъ венъ, не говоря уже о капиллярахъ и венозныхъ синусахъ, чрезвычайно тонки и состоятъ часто только изъ эндотелія. Венозные сосуды кажутся въ данномъ случаѣ какъ бы замѣняющими выводные протоки для надпочечниковъ.

*Arren* [4] также находилъ въ мозговомъ веществѣ надпочечныхъ железъ гангліозныя нервныя клѣтки, связь которыхъ съ нервными волокнами ему удалось прослѣдить. Однако, главная масса паренхимныхъ элементовъ какъ корковаго, такъ и мозгового вещества состоитъ изъ эпителиальныхъ железистыхъ клѣтокъ, которымъ, по мнѣнію автора, слѣдуетъ приписать внутреннюю секреторную дѣятельность.

*Pfaundler* [122] высказываетъ предположеніе, что выводными протоками для надпочечныхъ железъ являются исключительно находящіеся обыкновенно внутри клѣточныхъ группъ и цилиндровъ просвѣты тонкостѣнныхъ кровеносныхъ сосудовъ, въ которые въ видѣ мельчайшихъ зеренъ поступаютъ специфическіе продукты отдѣлительной дѣятельности железистыхъ клѣтокъ. Эти блестящія, слабо красящіяся кислымъ фуксиномъ, желтоватыя зернышки авторъ обыкновенно находилъ въ большомъ количествѣ въ венозныхъ сосудахъ надпочечниковъ, а также въ паренхимныхъ клѣткахъ корковаго вещества ихъ, какъ въ кубическихъ и плоскихъ, такъ, и притомъ больше всего,—въ цилиндрическихъ, которыхъ особенно много у лошади, у которой также онѣ достигаютъ и наибольшей высоты.

На тѣсное отношеніе паренхимы мозгового вещества надпочечныхъ железъ къ кровеноснымъ сосудамъ указываетъ также *Manasse*. [95] Железистыя клѣтки, по наблюдениямъ этого автора, непосредственно прилегаютъ къ сосуди-

той. Возростаніе числа спонгіоцитовъ сопровождается нарастающимъ истощеніемъ паренхимы коркового вещества надпочечниковъ. Максимумъ возбужденія достигается у беременной кошки введеніемъ подкожно воднаго раствора солянокислаго пилокарпина, а также продолжительной фарадизаціей. Животному ставилсь электроды катушки Румкорфа на предварительно выбритые шею и крестецъ; время отъ времени электроды приходилось отнимать, чтобы дать возможность животному оправиться отъ непрерывныхъ судорогъ. Дѣйствія тока въ теченіе часа достаточно для того, чтобы превратить почти всѣ паренхимные элементы зонае fasciculatae въ спонгіоциты. Та же, еще болѣе яркая картина получается подѣ влияніемъ пилокарпина. Большія дозы (0,3—0,4) pilocarpini muriat. въ водномъ растворѣ, введенныя подѣ кожу живота беременной кошки (0,1 на кло вѣса) вызываютъ смерть животнаго спустя часъ послѣ выпиванья. Съ помощью этого вещества намъ удалось превратить въ спонгіоциты не только клѣтки зонае fasciculatae, но также почти всю паренхиму зонае glomerulosae и периферическіе отдѣлы зонае reticularis, фактъ, говорящій, по нашему мнѣнію, въ пользу не только морфологическаго, но и функциональнаго единства всѣхъ трехъ слоевъ коркового вещества надпочечниковъ. На сулемовыхъ препаратахъ, окрашенныхъ гематоксилиномъ и эозиномъ, или по *v. Gieson*'у, протоплазма паренхимныхъ элементовъ зонае glomerulosae представляется сильно вакуолизированной. Окрашена только тонкая сѣть фллярнаго вещества. Контуры клѣтокъ сливаются, сами клѣтки сильно растянуты и группы ихъ сдавливаютъ сосуды, между которыми онѣ заложены. Просвѣтовъ сосудовъ не видно. О существованіи ихъ можно догадаться лишь по ядрамъ эндотелія, сдавленнымъ между паренхимными элементами, въ три, четыре раза превосходящими теперь свою обычную величину. На флемминговскихъ препаратахъ всѣ клѣтки переполнены черными каплями, представляя уже описанную нами картину ярко выраженаго жирового перерожденія протоплазмы. вмѣстѣ съ тѣмъ ядра сохраняются вполнѣ нормальными, доказывая, что здѣсь имѣютъ мѣсто нормальные физиологическіе, а не патологическіе процессы. Таковую же картину представляетъ и зона fasciculata. Провести границу между зона glomerulosa и зона fasciculata теперь нѣтъ возможности. Zona fasciculata значительно расширена на счетъ

radiosa zonae reticularis, но, какъ въ нормѣ, безъ рѣзкихъ границъ переходитъ въ послѣднюю. Сосуды оставшейся части zonae reticularis расширены и переполнены кровью. Реакція мозгового вещества сказывается лишь увеличеніемъ числа разрушающихся кѣтокъ паренхимы, количество же секрета въ самихъ кѣткахъ замѣтно не увеличено. Всѣ остальные опыты, въ которыхъ примѣнялись агенты, возбуждающіе железу, дали тѣ же результаты, лишь выраженные въ большей или меньшей степени въ зависимости отъ количества дѣйствующаго начала и продолжительности его дѣйствія.

Въ литературѣ настойчиво повторяется мнѣніе, что надпочечники играютъ важную роль уже въ ранніе періоды эмбриональной жизни. Какъ доказательство приводятся значительные размѣры этихъ органовъ у зародышей, въ извѣстный періодъ развитія превосходящихъ величиною почки. Производя опыты надъ беременными кошками, мы всякій разъ брали для сравненія съ материнскими надпочечныя железы зародышей. Большею частью это были котята 6—7 см. длиной и, повидимому, мало разнились между собою въ возрастѣ. Отношеніе массы ихъ почекъ къ надпочечникамъ уже мало отличалось отъ отношенія, существующаго между этими органами у взрослого животнаго. Надпочечники зародышей не представляли ни малѣйшаго соответствія надпочечникамъ матерей. Въ нихъ не только нельзя было констатировать измѣненій, сходныхъ съ материнскими, но и вообще кѣточные элементы паренхимы, хотя уже и дифференцированы на корковое и мозговое вещество, но еще не сгруппировавшіеся въ слои, не обнаруживали какихъ бы то ни было признаковъ, свидѣтельствующихъ о жизнедѣятельности этихъ органовъ. Мозговое вещество уже теперь рѣзко отличается отъ корковаго ясно выраженной базофильностью и непрочностью своихъ кѣточныхъ элементовъ. Указать же какую нибудь разницу въ паренхимныхъ элементахъ послѣдняго, хотя бы только намекающую на будущую дифференцировку ихъ на zona glomerulosa, zona fasciculata и zona reticularis совершенно невозможно. Этотъ фактъ, по нашему мнѣнію, подтверждаетъ морфологическое единство элементовъ корковаго вещества надпочечниковъ. Въ пользу этого морфологическаго, а также функциональнаго единства всѣхъ трехъ слоевъ корковаго вещества надпочечныхъ железъ говорить и строеніе этихъ органовъ у

птицъ и другихъ низшихъ позвоночныхъ животныхъ. У птицъ надпочечники состоятъ изъ неправильно расположенныхъ чередующихся шнуровъ железистаго эпителия двухъ родовъ, соответствующихъ корковому и мозговому веществу надпочечниковъ млекопитающихъ. Въ каждомъ шнурѣ корковаго вещества мы находимъ всѣ составные элементы трехъ слоевъ корковаго вещества надпочечныхъ железъ вышихъ позвоночныхъ животныхъ.

Резюмируя все изложенное выше, мы приходимъ къ слѣдующимъ выводамъ :

1. Надпочечныя железы представляютъ парный органъ, встрѣчающійся у всѣхъ изслѣдованныхъ нами животныхъ.

2. Органъ этотъ у млекопитающихъ животныхъ на основаніи данныхъ гисто-физиологій долженъ быть раздѣленъ на два различныхъ слоя: корковый и мозговой.

3. Дѣленіе корковаго слоя на три пояса: *zona glomerulosa*, *zona fasciculata* и *zona reticularis* совершенно произвольно; всѣ эти пояса суть только различныя состоянія жизнедѣятельности одного и того же железистаго элемента.

4. У беременных самокъ корковое вещество надпочечныхъ железъ находится въ состояніи усиленной дѣятельности.

5. Какъ корковое вещество, такъ и мозговое вырабатываютъ специфическіе продукты, выдѣляемые ими въ кровеносныя сосуды.

6. Секретомъ корковаго слоя слѣдуетъ считать вещество, обнаруживаемое въ железистыхъ клеткахъ этой части органа. Вещество это окрашивается Суанип'омъ, Sudan III, Scharlach, Alcanin въ спиртныхъ растворахъ, чернѣетъ отъ осмиевой кислоты—факты, позволяющіе признать въ немъ сходство съ жирами.

7. Морфологическимъ субстратомъ секрета мозгового слоя слѣдуетъ считать вырабатываемыя его паренхимой вышеописанныя глыбки базофильнаго вещества.

8. Мнѣніе, приписывающее надпочечникамъ важную роль въ эмбриональной жизни, не оправдывается микроскопическимъ строеніемъ органа въ этомъ періодѣ. Этому мнѣнію противорѣчатъ и состояніе успянной дѣятельности надпочечниковъ у беременных самокъ, которое, быть можетъ, объясняется необ-

ходимостью для этихъ органовъ удовлетворять одновременно требованіямъ какъ материнскаго, такъ и зародышеваго организма.

9. Мышечная работа должна быть отнесена къ числу факторовъ, усиливающихъ дѣятельность надпочечниковъ и по преимуществу корковаго вещества ихъ.

Считаю пріятнымъ долгомъ принести здѣсь моему глубокоуважаемому учителю профессору Александру Федоровичу Маньковскому искреннюю признательность за предложенную тему и совѣты и указанія, которые я получалъ отъ него при исполненіи настоящей работы.

Алфавитный указатель литературы.

---

1. *Abelous*.—Arch. de Phys. 1895.
2. *Aichel*.—Arch. f. mikr. Anat. 1900. IV.
3. *Albanèse*.—Arch. ital. de Biol. 1892.
4. *Aldrich*.—Amer. J. Phys. 1901.
5. *Alexander*.—Beitrag z. path. Anat. und z. allg. Path 1892.
6. *Arnold*.—Arch. f. path. Anatomie. 1886.
7. *Arnold*.—Virchow's Arch. 1866.
8. *Auld*.—The Brit. Med. Journal. 1894.
9. *Balfour*.—Traité d'embriologie. 1885. t. II.
10. *Bergmann*.—Dissertatio anat. et phys. de gland. supraren Goettingen. 1839.
11. *L. Bernard et Bigart*.—J. de Phys. et de Path. générale. 1902. Novembre.
12. *L. Bernard et Bigart*.—Soc. de Biol., 1902. Décembre.
13. *L. Bernard, Bigart et H. Labbé*.—La Presse Médicale, 1903.
14. *R. Blanchard*.—Progrès Médical. 1882. X.
15. *A. Богдаиовъ*.—Екъ учению о строении и функции надпочечныхъ железъ. Харьковъ. 1898.
16. *Braun*.—Arbeit aus d. Zool. Inst. zu Würzburg. 1882. V.
17. *Brown Sequard*.—Comptes rend. Acad. sciences. 1858.
18. *Von-Brunn*.—Arch. f. mikrosk. Anat. 1872.
19. *Carlrier*.—Anat. Anzeiger. 1892.
20. *Carnot et Jossierand*.—Soc. de Biologie. 1903. Janvier.
21. *Cassan*.—Observations météorologiques, faites sous la zône torride. 1789.
22. *Charrin et Langlois*.—Bull. soc. de Biol. 1894 и 1896.

23. *H. et A. Christiani.*—Journ. de Phys. et de Pathologie génér. 1902. V—VI.
24. *Cybulski.*—Wiener mediz. Woch. 1896.
25. *Della Chiuje.*—Esistenza delle glanduli renali ne' Batraci et ne' Pesci. Napoli 1837.
26. *Dogiel.*—Arch. f. Anat. und. Phys. 1894.
27. *Достоевскій.*—Матерьялы для микроскопич. анатоміи надпочечн. железъ. Спб Дисс. 1884.
28. *Дробиньй.*—О нѣкот. пзмѣнен. крови и кроветвори. органовъ при нарушеніи функціи надпочечн. железъ. Харьковъ. Дясс. 1899.
29. *Ecker.*—Der feinere Bau der Nebennire. 1846.
30. *Eustachii.*—De renibus libellus. Venetiae. 1543.
31. *Gottschau*—Medicinischen Geselschaf. z. Würzburg. Jahrgang 1882.
32. *Gottschau.*—Arch. f. mikr. Anatomie. 1883.
33. *Gourfein.*—Revue Medic. de la Suisse romande. 1895 и 1896.
34. *Guieysse.*—La capsule surrénale du cobaye. Paris. Thèse. 1901.
35. *Haltgren et Anderssen.*—Journ. de Physiol. et de Path. génér. 1900
36. *Heim.*—Dissertatis de renibus succentur. Berlin. 1824.
37. *Janosik.*—Arch. f. mikrosk. Anat. 1884. XXII.
38. *Келликеръ.*—Ученіе о тканяхъ. Спб. 1865.
39. *Langlois.*—Les capsules surrénales. Paris. 1897.
40. *Leydig.*—Lehrbuch der Histologie des Menschen 1857.
41. *Ф. Ломинскій.*—Русск. Архивъ Патологіи. 1897.
42. *А. Маньковскій.*—Объ оживляющ. дѣйствии вытяжки изъ надпочечн. при обмираніи во время хлороформн. наркоза. Русск. Арх. Патол. 1897.
43. *А. Маньковскій.*—Простѣйшіе способы добыванія надпочечниковой вытяжки и дѣйствіе ея на организмъ животныхъ. Русск. Арх. Патол. 1898.
44. *Marino Zuco et Dutto.* Moleschot. Unters. 1892.
45. *Mayer.*—Sitzungsberichte der Wiener Akad. der Wissenschaft. 1872.
46. *Michalcovicz.*—Internat. Monatschrift f. Anat. und Histolog. 1885.

47. *Nagel*.—Muller's Arch. f. Physiologie. 1836.
48. *Naumann*.—Handbuch der Med. Klinik. 1836.
49. *Oesterlein*.—Beitrag zur Physiologie der Organismus. 1843.
50. *Oppenheim*.—Les capsules surrénales. Paris. 1902.
51. *Pappenheim*.—Arch. f. Anat. und Phys. und w. Med. 1840.
52. *В. В. Годыссикій*.—Современное состояніе вопроса о функциі надпочечниковъ. Русск. Арх. Пат. I, 1896.
53. *В. В. Подвысоцкій*. — Надпочечники, какъ источникъ сердечнаго возбужденія. Русск. Арх. Патол. II, 1896.
54. *Rubl*.—Arch. f. mikrosk. Anat. 1891. XXXVIII.
55. *Renaut*. — Traité d'Histologie pratique. Paris. 1899 t. II, f. 2.
56. *Stilling*.—Arch. f. Path. Anat. und Physiologie. 1887.
57. *Strehl et Weiss*.—Pfluger's Arch. 1900
58. *Swale Vincent*.—Anatomischer Anzeiger. 1900. XVIII.
59. *Л. Тарасевичъ*.—Къ ученію о гемолизинахъ. Одесса. 1902. Дисс.
60. *Thakamine*.—Therapeutic. Gasett. 1902.
61. *Virchow*.—Arch. f. Path. Anat. und Phys. 1857

Республиканскіе  
Науково Мѣдическіе  
Бібліотека

### Объясненіе рисунковъ.

---

- Рис. 1. Кортковое вещество надпочечной железы нормальной кошки. Окр.: гематеинъ и эозинъ, фикс. въ сулемѣ.
- Рис. 2. Кортковое вещество надпочечника кошки, отравленной пилокарпиномъ. Окр.: гематеинъ и эозинъ, фикс. въ сулемѣ.

Къ вопросу о микроскопическомъ строеніи надпочечныхъ железъ въ связи  
съ отдѣлительной ихъ дѣятельностью.

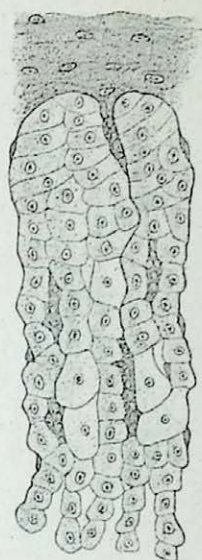


Рис. 1.

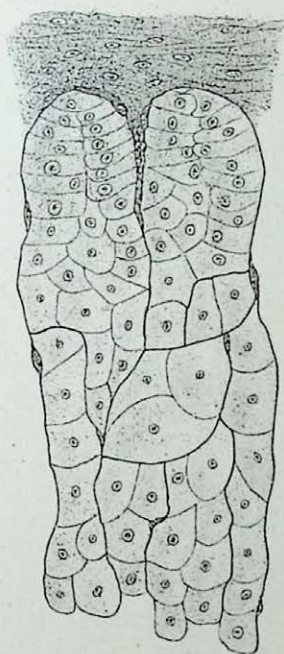


Рис. 2.

Рис. съ нат. А. Богомолецъ.



