МІНІСТЕРСТВО ОХОРОНИ ЗДОРОВ'Я УКРАЇНИ
БУКОВИНСЬКИЙ ДЕРЖАВНИЙ МЕДИЧНИЙ УНІВЕРСИТЕТ
КАФЕДРА АКУШЕРСТВА, ГІНЕКОЛОГІЇ ТА ПЕРИНАТОЛОГІЇ

О.В. Кравченко, С.М. Яснiковська, А.В. Гошовська, В.М. Соловей

АЛГОРИТМИ ВИКОНАННЯ МЕДИЧНИХ МАНІПУЛЯЦІЙ З АКУШЕРСТВА ТА ГІНЕКОЛОГІЇ

(навчально-методичний посібник на електронному носії)

Чернівці, 2023

УДК: 618.1/.2(075.8)
А 45

Автори:
Кравченко Олена Вікторівна - доктор медичних наук, професор, завідувач кафедри акушерства, гінекології та перинатології Буковинського державного медичного університету
Яснiковська Світлана Михайлівна - кандидат медичних наук, доцент закладу вищої освіти кафедри акушерства, гінекології та перинатології Буковинського державного медичного університету
Гошовська Аліса Володимирівна - кандидат медичних наук, асистент кафедри акушерства, гінекології та перинатології Буковинського державного медичного університету
Соловей Валентина Маноліївна - асистент кафедри акушерства, гінекології та перинатології Буковинського державного медичного університету.

Кравченко О.В., Яснiковська С.М., Гошовська А.В., Соловей В.М.
А 45 Алгоритми виконання спеціальної компетенції «медичні маніпуляції» з акушерства та гінекології: Навчально-методичний посібник на електронному носії / О.В. Кравченко, С.М. Яснiковська, А.В. Гошовська, В.М. Соловей. *Укр.* Буковинський державний медичний університет. - Чернівці: БДМУ, 2023. – 9,5 МБ.
ISBN 978-617-519-020-3

Навчальне видання призначене для студентів IV-VI курсів підготовки фахівців галузі знань 22 Охорона здоров'я, спеціальності 222 Медицина, освітньої кваліфікації магістр медицини.

Навчально-методичний посібник виданий з метою покращення рівня засвоєння спеціальних компетентностей з дисципліни «Акушерство та гінекологія», які передбачені освітньо-професійною програмою.

Рецензенти:
Алла ВОЛЯНСЬКА - доктор медичних наук, професор кафедри акушерства та гінекології Одеського національного медичного університету.

Володимир ЛІХАЧОВ - доктор медичних наук, професор, завідувач кафедри акушерства та гінекології №2 Полтавського державного медичного університету.

Рекомендовано до видання вченою радою Буковинського державного медичного університету 23 лютого 2023 року (протокол № 10).

ISBN 978-617-519-020-3

© Кравченко О.В.,
© Яснiковська С.М.,
© Гошовська А.В.,
© Соловей В.М.,
© БДМУ, 2023

ЗМІСТ

Передмова …….. 4

СК 11 Виконання медичних маніпуляцій (за списком 5):

- Клінічне обстеження грудних залоз……. 5
- Обстеження жінки в дзеркалах…….. 7
- Бімануальне обстеження……. 11
- Взяття мазків для бактеріоскопічного дослідження…….. 16
- Взяття мазків для цитологічного дослідження…… 22
- Забір матеріалу для бактеріологічного дослідження …….. 24
- Пункція черевної порожнини через заднє склепіння …….. 28

Зовнішнє акушерське дослідження:

- пельвіометрія …… 30
- прийоми Леопольда ……..... 37
- аускультація плода ……... 40

Внутрішнє акушерське дослідження …… 42

Техніка контакту новонародженого «шкіра до шкіри», раннього прикладання до грудей ……... 44

Список використаної літератури …… 46

ПЕРЕДМОВА

Охорона здоров’я жінки, зниження материнської та перинатальної смертності є однією з ключових позицій сучасного акушерства та гінекології. На сьогодні в медичній практиці постає все більше питань, які пов’язані з необхідністю, з одного боку, розробки нових методів діагностики, лікування та профілактики акушерсько-гінекологічної патології, з іншого - належної підготовки кваліфікованих спеціалістів-медиків. З метою покращення практичної підготовки студентів 4-6 курсів створено даний посібник, розроблений відповідно до Стандарту вищої освіти підготовки на другому (магістерському) рівні у галузі знань 22 Охорона здоров’я за спеціальністю 222 Медицина, дисципліна «Акушерство та гінекологія».

Навчальний матеріал посібника містить сучасну обґрунтовану доказову інформаційну базу щодо методів діагностики основної акушерсько-гінекологічної патології. Методики виконання спеціальної компетенції «Медичні маніпуляції» наведені у формі алгоритмів. У структурі останніх зазначені мета виконання тої чи іншої маніпуляції, необхідний інструментарій, техніка, послідовність виконання, інтерпретація результатів, що надасть користувачу посібника впевненості у правильності виконання навички та можливостях самостійного відтворення конкретного виду лікувально-діагностичної роботи.

Даний посібник допоможе студентам успішно поглибити теоретичні та практичні знання, уміння і навички за обраною спеціальністю.

СК 11. ВИКОНАННЯ МЕДИЧНИХ МАНІПУЛЯЦІЙ

(за списком 5 ОПП)

КЛІНІЧНЕ ОБСТЕЖЕННЯ ГРУДНИХ ЗАЛОЗ

1. Вимити руки, висушити і надягнути гумові рукавички.
2. Оглянути грудні залози та соски у різних положеннях рук пацієнтки: руки вздовж тулуба, руки підняті над головою, руки на стегнах. При огляді оцінюється:
   - форма,
   - розмір (нормальним вважається, якщо одна залоза трохи більша);
   - колір,
   - симетричність (в нормі вони мають бути розташовані на одному рівні, рівномірно рухатися при піднятті рук, нахилах тулуба. Не повинно спостерігатися фіксації або зміщення однієї залози в бік);
   - наявність заглибин чи складок, висипки, виразок, виділень із соска.

Пацієнтка стоїть з вільно опущеними руками. Уважно оглядаємо кожну залозу. Перевіряємо, чи немає змін величини, форми, контурів грудей. Звертаємо увагу на симетричність обох залоз.

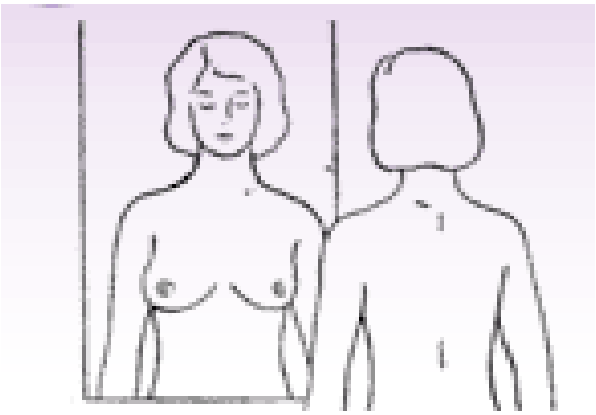

Пацієнтка піднімає руки вгору. Оглядаємо по черзі грудні залози, звертаючи увагу на характер їх зміщення, зміну форми, втягування шкіри або соска, появу крапель рідини з соска при цих рухах.

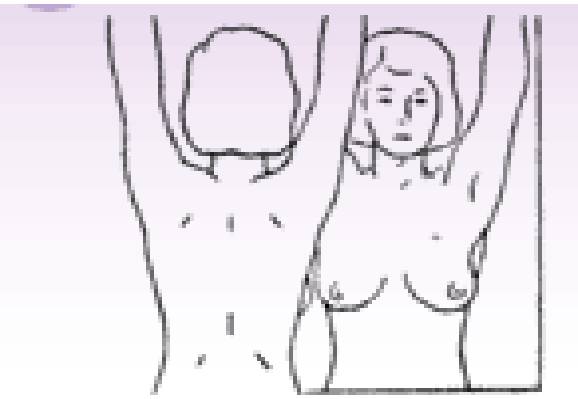

3. Запропонувати нахилитися вперед. Визначити симетричність провисання грудей.
4. Запропонувати лягти на кушетку, вкриту пелюшкою.
5. Підкласти під її ліве плече валик із рушника.
6. Запропонувати покласти ліву руку над головою.
7. Оглянути ліву грудь (чи є різниця з іншою, наявність заглибин, випинань).
8. Трьома пальцями (вказівним, середнім і перстеневим), обравши метод (зверху донизу, радарний або коловий), пропальпувати весь периметр грудної залози, починаючи з верхнього краю груді, натискуючи з різною силою.



9. Легко стиснути лівий сосок між вказівним і великим пальцями та перевірити, чи немає виділень.

10. Перевірити ліву ділянку пахвових лімфатичних вузлів.
11. Повторити цю процедуру для правої грудної залози.
12. Запропонувати пацієнтці сісти на кушетці.
13. Стати позаду пацієнтки, поклавши руки на її плечі, пучками перевірити ділянку надключичних та підключичних вузлів.
14. Зробити висновок про стан грудних залоз та потребу в подальшому обстеженні їх.
15. Гумові рукавички занурити у дезінфекційний розчин.
16. Пелюшку, валик покласти в мішок з брудною білизною.
17. Кушетку протерти дезінфекційним розчином.

ОБСТЕЖЕННЯ ЖІНКИ В ДЗЕРКАЛАХ

Обстеження за допомогою дзеркал проводиться з **метою** оцінки стану піхвової частини шийки матки, стінок піхви та її склепінь, дослідження характеру виділень із піхви та цервікального каналу. Це обстеження передує бімануальному дослідженню.

Техніка виконання

Проведення обстеження за допомогою ложкоподібного дзеркала Сімса та плоского підіймача Отта

1. Запропонувати жінці лягти на гінекологічне крісло на пелюшку.
2. Обробити зовнішні статеві органи дезінфікуючим розчином.
3. Надягнути стерильні рукавички.
4. Першим і другим пальцями лівої руки розвести соромітні губи.
5. У праву руку взяти ложкоподібне дзеркало Сімса.
6. Увести дзеркало поперечним розміром уздовж соромітної щілини до склепіння піхви (рис. 1).

Рис. 1 Уведення до піхви дзеркала Сімса

7. У піхві повернути дзеркало на 90^0 рукояткою донизу та трохи відтиснути промежину і задню стінку піхви до крижів (рис. 2).

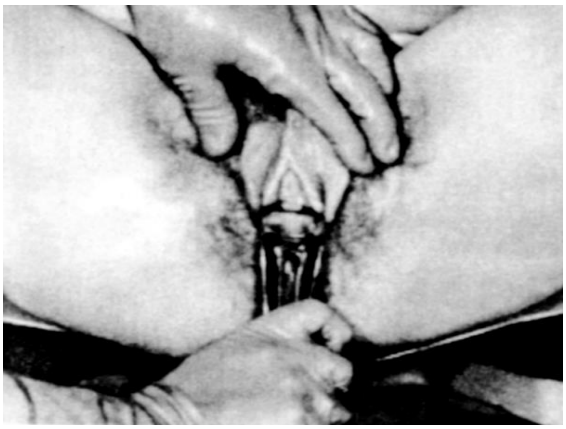

Рис. 2 Дзеркало Сімса уведене

8. У такий самий спосіб увести підіймач Отта.
9. Підняти передню стінку піхви.
10. Оглянути оголену шийку матки (рис. 3).

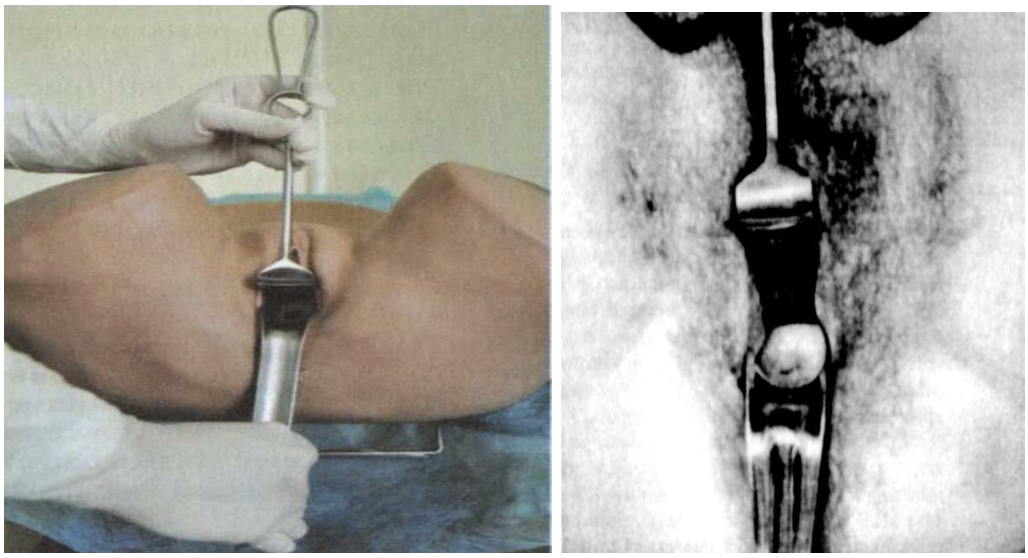

Рис. 3 Оголена дзеркалами піхвова частина шийки матки

11. Вивести дзеркала у зворотному порядку та помістити їх у ємність з дезінфікуючим розчином. Виводячи дзеркала, оглянути стінки піхви.

Проведення обстеження за допомогою стулкового дзеркала Куско

1. Першим і другим пальцями лівої руки розвести соромітні губи.
2. У праву руку взяти стулкове дзеркало Куско.
3. Увести дзеркало в складеному стані поперечним розміром браншів уздовж соромітної щілини до піхви (рис. 4).

Рис. 4 Уведення до піхви дзеркала Куско

4. У піхві повернути дзеркало на 90° гвинтовою частиною донизу та розвести стулки так, щоб піхвова частина шийки матки опинилася між розкритими кінцями стулок.

5. За допомогою гвинта зафіксувати потрібний ступінь розширення піхви (рис. 5).

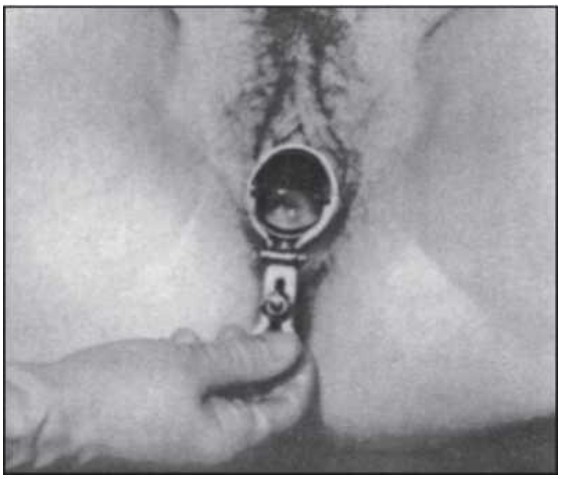

Рис. 5 Дзеркало Куско уведене до піхви

6. Оглянути оголену шийку матки. Результат огляду описується у наступній послідовності:

- Розмір вагінальної частини ш/м.
- Форма ш/м.
- Форма зовнішнього вічка.
- Колір слизової ш/м.
- Наявність патологічних процесів на шийці.
- Характер цервікальних та піхвових виділень.

7. Вивести дзеркало, попередньо стуливши стулки та помістити його у ємність з дезінфікуючим розчином. Виводячи дзеркало, оглянути стінки піхви.

Інтерпретація результатів обстеження:

- розмір піхвової частини шийки матки (нормальна, гіпертрофована, атрофічна);
- форма шийки матки (циліндрична, конічна);

- форма зовнішнього вічка (крапкоподібна, щілиноподібна)
- слизова оболонка шийки матки (блідо-рожева, синюшна, гіперемована);
- наявні чи відсутні патологічні процеси на шийці матки («чиста», ерозована, визначаються кісти, поліпи тощо);
- характер виділень з піхви (слизові, сироподібні, піноподібні, зеленувато-гнійні, кров'янисті, з неприємним запахом та без запаху).

Стан піхви оцінюють за складчастістю стінок, кольором слизової оболонки, наявністю патології (виразки, розростання, пухлини тощо).

Опис здорової шийки матки: шийка матки розташована по центру малого тазу, розміри вагінальної частини шийки матки нормальні (довжина вагінальної частини 2-3 см), конічної форми чи циліндричної, зовнішній зів або крапкоподібний, або щілиноподібний (залежно від наявності пологів в анамнезі), слизова оболонка блідо-рожевого кольору, «чиста» (означає, що відсутня патологія), слизові виділення з цервікального каналу (незначні, або значні – залежить від фази менструального циклу).

При огляді шийки матки в дзеркалах ***можна візуалізувати неозброєним оком наступну її патологію***: ерозію, запалення (екзо- та ендоцервіцит), ендометріоз, поліп, гострокінцеві кондиломи, розриви та рубцеві деформації, лейкоплакію, еритроплакію, рак, шийкову вагітність тощо.

БІМАНУАЛЬНЕ ОБСТЕЖЕННЯ

Бімануальне комбіноване обстеження є основним видом гінекологічного обстеження, яке використовується з **метою** діагностики патології матки, додатків, параметріїв.

Техніка виконання

1. Запропонувати жінці лягти на гінекологічне крісло на пелюшку.

2. Обробити зовнішні статеві органи дезінфікуючим розчином.
3. Надягнути стерильні рукавички.
4. Першим і другим пальцями лівої руки розвести великі соромітні губи.
5. Другий і третій пальці правої руки увести в переднє склепіння піхви, шийка відтискається дозаду; четвертий та п'ятий пальці притиснути до долоні; великий палець відвести догори (рис. 6).

Рис. 6 Уведення пальців у піхву

6. Лівою рукою обережно натиснути на передню черевну стінку над лоном у напрямку до пальців –внутрішньої руки" (рис. 7).

Рис. 7 Бімануальне обстеження матки (схема)

7. Намагатися зблизити пальці обох рук.
8. Провести пальпацію матки. Оцінюється:
   - положення (типове, нетипове, зміщене по горизонтальній чи вертикальній осі, нахил (anteversio), перегин (anteflexio)),

- розміри (нормальна, зменшена, збільшена);
- форма (грушоподібна, куляста, неправильної форми);
- консистенція (щільно еластична, розм'якшена, ущільнена);
- рухомість (рухома, обмежено рухома,),
- болючість (болісність, безболісність під час обстеження).

9. Пальці обох рук узгоджено перемістити в бокові частини склепінь та відповідні боки таза на рівень матки і обстежити придатки матки (рис. 8) за тими ж параметрами, що і матку.

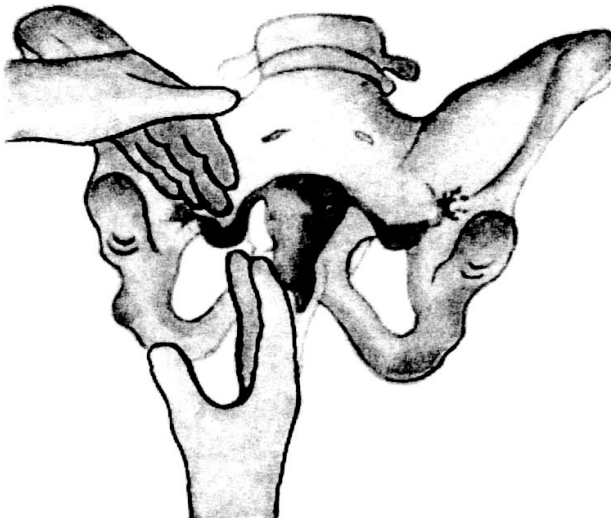

Рис. 8 Бімануальне обстеження придатків матки (схема)

10. Дослідити стан зв'язкового апарату, тазової клітковини та очеревини малого таза шляхом пропальповування відповідно до топографії.
11. Оцінити глибину склепінь піхви.
12. Вийняти пальці з піхви.

Інтерпретація результатів обстеження

При бімануальному обстеженні оцінюється:

1. Положення матки. У нормі матка розташована в малому тазі, нахилена допереду (anteversio). Шийка і тіло матки утворюють кут, який відкритий допереду (anteflexio). Відсутнє зміщення матки по горизонтальній осі. Нормальне розташування матки по вертикалі характеризується з знаходженням зовнішнього вічка цервікального каналу на рівні інтерспінальної лінії.

Положення матки може змінюватися відносно фронтальної осі (retroversioa, retroflexio), відносно горизонатльної осі (latero positio dexter et sinister), відносно вертикальної осі (elevatio, prolapsus, descensus).

2. Величина матки: у нормі довжина матки разом з шийкою складає 7-10 см. У жінки, яка не народжувала, дещо менше, ніж у жінки, яка народжувала.

Зменшення матки можливе при інфантильності, атрофії в клімактеричному періоді і менопаузі.

Збільшення матки спостерігається при пухлинах (фіброміома), при вагітності.

3. Форма матки в нормі грушоподібна, дещо сплющена спереду назад. При вагітності матка кулеподібна, при пухлинах – неправильної форми.

4. Консистенція матки в нормі тугоеластична, при вагітності стінка матки м'яка, при міомах – щільна. У деяких випадках матка може спостерігатися флюктуація стінки матки, що характерно для гематометри і піометри.

5. Рухомість матки. У нормі, особливо в жінок, які народжували, матка має здатність до рухливості. При опущенні і випадінні матки рухливість її стає надмірною за рахунок розслаблення зв'язкового апарату. Обмежена рухливість спостерігається при інфільтратах навколо маткової клітковини, пухлинах матки тощо.

6. Болісність матки. В нормі матка безболісна при пальпації. Болючість матки характерна для запальних захворювань, ускладнень фіброматозних вузлів матки тощо.

Оцінка стану придатків матки:

Незмінені **маткові труби** тонкі і м'які, в нормі не пальпуються. При патологічних станах, часті запальних процесах маткові труби пальпуються як збільшений подовжений тяж, обмежено рухомий та болючий.

Сактосальпінкс пальпується у вигляді продовгуватого утворення, що розширюється в бік лійки маткової труби.

Піосальпінкс частіше всього менш рухомий або фіксований спайками. Нерідко при патологічних процесах розміщення труб змінюється, вони можуть бути з'єднані злуками та знаходитися спереду або ззаду матки.

Яєчники пропальповуються справа і зліва від тіла матки у вигляді утворень величиною 3х4 см мигдалеподібної форми, достатньо рухомі і чутливі. Здавлення яєчників при обстеженні викликає болючу реакцію, що при добрій рухомості не свідчить про наявність запального процесу.

Яєчники зазвичай збільшуються перед овуляцією і при вагітності. При клімаксі, довготривалій аменореї яєчники значно зменшуються.

При наявності патологічнозмінених яєчників їх опис проводиться в такій же послідовності як і оцінюється стан матки.

Оцінка зв'язкового апарату матки та навколоматкової клітковини.

Незмінені **зв'язки матки** зазвичай не визначаються. Круглі зв'язки можна промацати під час вагітності і при розвитку в них міоми. При цьому зв'язки пальпуються у вигляді тяжів, які проходять від країв матки до внутрішнього отвору пахвинного каналу.

Крижово-маткові зв'язки пропальповуються після перенесеного параметриту (інфільтрація і рубцеві зміни). Зв'язки проходять у вигляді тяжів від задньої поверхні матки на рівні перешийка дозаду і до крижа. Крижово-маткові зв'язки краще визначаються при дослідженні per rectum.

Навколоматкова клітковина (параметрій) і серозна оболонка (периметрій) пальпуються тільки за наявності в них інфільтратів (ракових або запальних), спайок або ексудату.

Оцінка стану склепінь. Склепіння піхви в нормі глибокі, вільні, безболісні. При патологічних станах (порушена позаматкова вагітність, апоплексія яєчника) можуть бути укорочені, нависати, різко болючі.

ВЗЯТТЯ МАЗКІВ ДЛЯ БАКТЕРІОСКОПІЧНОГО ДОСЛІДЖЕННЯ

Забір матеріалу проводять із сечівника, каналу шийки матки та заднього склепіння піхви для бактеріоскопічного дослідження, яке застосовується ***з метою*** діагностики запальних процесів, а також для визначення різновиду мікробного чинника, ступеня чистоти піхви, що є необхідним перед гінекологічними операціями та діагностичними маніпуляціями.

Підготовка до дослідження: не можна проводити спринцювання та лікувальні процедури, пов'язані з уведенням фармакологічних засобів до піхви; не можна спорожняти сечовий міхур за 2 год. до взяття мазка; не можна мати напередодні статевих зносин; іноді рекомендують напередодні провести аліментарну провокацію на гонорею (вживати гострі страви, пиво).

Техніка виконання

1) Запропонувати жінці лягти на гінекологічне крісло на чисту пелюшку.
2) Підготувати предметне скло (розділити скло відповідно до місця взяття матеріалу на три частини спеціальним олівцем та позначити ці частини буквами –Є", –V", –U" (рис. 9). Скло мусить бути чистим сухим та знежиреним).

Рис. 9 Предметне скло з позначками «С», «V», «U»

3) Надягнути стерильні рукавички.
4) Пальцями лівої руки розвести соромітні губи.
5) Вказівний палець правої руки увести в піхву і крізь передню стінку піхви промасажувати сечівник (рис. 10).

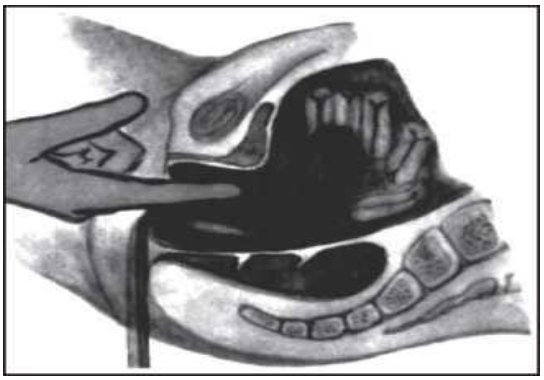

Рис. 10 Масаж сечівника (схема)

6) Першу порцію виділень із сечівника зняти ватною кулькою (рис. 11).

Рис. 11 Протирання сечівника ватною кулькою

7) Урогенітальний зонд (тип А) увести в сечівник на 1,5-2 см, одночасно злегка натискуючи на бокові та задню стінки, взяти матеріал (рис. 12).

Рис. 12 Забір матеріалу із сечівника урогенітальним зондом

8) Матеріал нанести тонким штрихом на скло з позначкою «U» (рис. 13)



Рис. 13 Нанесення матеріалу з уретри на скло

9) Першим і другим пальцями недіючої руки розвести соромітні губи.
10) У діючу руку взяти стулкове дзеркало Куско.
11) Увести дзеркало в складеному стані поперечним розміром браншів уздовж соромітної щілини до піхви (рис. 14).

Рис. 14 Уведення в піхву стулкового дзеркала Куско.

12) У піхві повернути дзеркало на 90^0 гвинтовою частиною донизу та розвести стулки так, щоб піхвова частина шийки матки опинилася між розкритими кінцями стулок.
13) За допомогою гвинта зафіксувати потрібний ступінь розширення піхви (рис. 15).

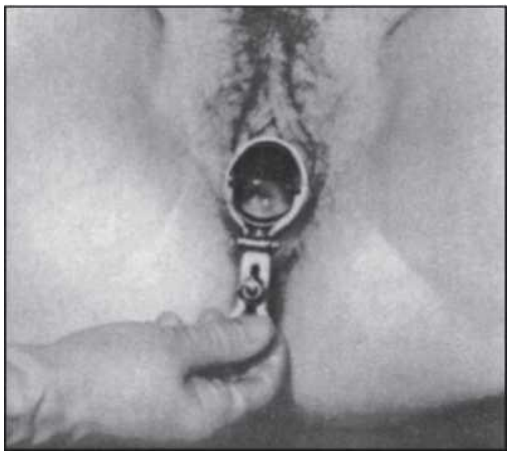

Рис. 15 Оголена в дзеркалах піхвова частина шийки матки.

14) Протерти шийку матки ватною кулькою (рис. 16).

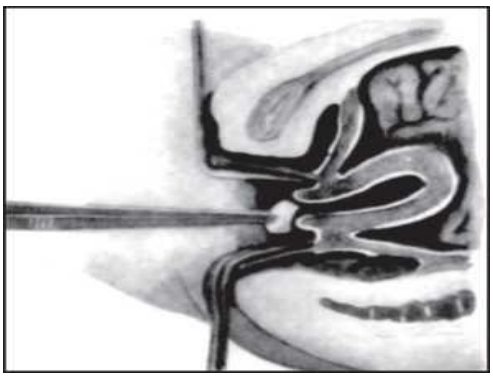

Рис. 16 Протирання шийки матки ватною кулькою (схема)

15) Шпатель Ейра (Е2 - класичного типу) (вигнутим кінцем) ввести в цервікальний канал та за допомогою кругового руху на 180-360° забрати матеріал (рис. 17).

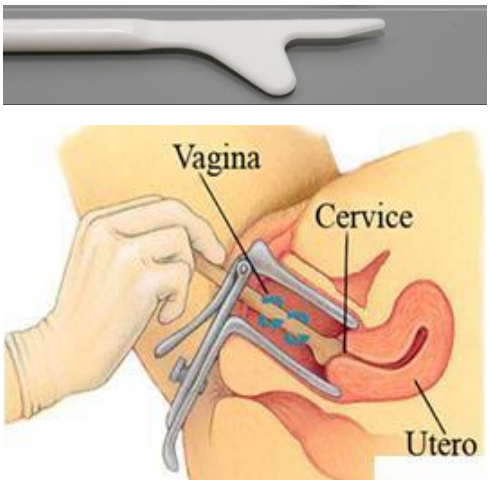

Рис. 17 Забір матеріалу із цервікального каналу (схема)

16) Отриманий матеріал нанести тонким штрихом на предметне скло із позначкою –Є” (рис. 18).



Рис. 18 Нанесення матеріалу із цервікального каналу на предметне скло

17) Протилежним широким кінцем шпателя Ейра (Е2 - класичного типу)

взяти матеріал із заднього склепіння піхви.

18) Одержаний матеріал нанести тонким штрихом на предметне скло із позначкою «V» (рис. 19).

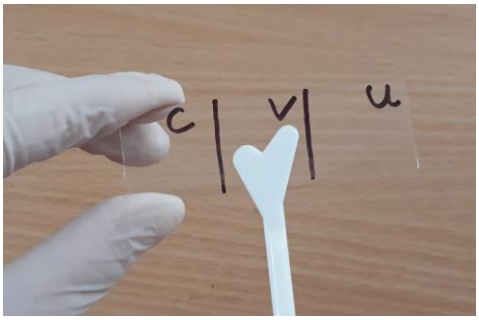

Рис. 19 Нанесення матеріалу з піхви на предметне скло

19) Вивести дзеркало, попередньо стуливши стулки та помістити його у ємність з дезінфікуючим розчином.

При мікроскопії мазка на флору можна виявити:

- в точках «C» і «U» - збудника гонореї (внутрішньоклітинні диплококи)
- в точці «V» - кокову флору (стафіло-, стрето-, ентерококи), паличкову флору (паличка молочно-кислого бродіння Додерлейна), трихомонади, міцелій грибів роду Candidae.
- в усіх точках – певну кількість лейкоцитів та епітелію (залежно від наявності запального процесу).

Залежно від мікрофлори і характеру клітинного вмісту розрізняють **4 ступеня чистоти піхви:**

- **I ступінь.** У мазках епітеліальні клітини і чиста культура факультативних лактобацил.

- **II ступінь.** Невелика кількість лейкоцитів, паличок, факультативних лактобацил менше, присутні інші сапрофіти, переважно грампозитивні коки.
- **III ступінь.** Велика кількість клітин епітелію, лейкоцити. Факультативні лактобацили в незначній кількості, різноманітна кокова флора.
- **IV ступінь.** Клітини епітелію, багато лейкоцитів, різноманітна грамнегативна та грампозитивна флора при повній відсутності піхвової палички, лактобацил.

ВЗЯТТЯ МАЗКІВ ДЛЯ ЦИТОЛОГІЧНОГО ДОСЛІДЖЕННЯ

Мазок на цитологію - це скринінговий метод діагностики раку шийки матки. Основна мета взяття цитологічного мазка (син. аналіз Папаніколау, Пап-тест) – виявлення змін в клітинах шийки матки, які в подальшому можуть перерости в ракові утворення. Забір біоматеріалу проводиться до кольпоскопії, застосування препаратів йоду та оцтової кислоти.

Матеріал для цитологічного дослідження ***традиційним методом*** береться із екзоцервікса та ендоцервікса спеціальним шпателем Ейра.

Для цитологічного дослідження ***рідинним методом*** забір матеріалу здійснюється щіточкою Валлаха. Дана методика дозволяє одночасно проводити ПАП-тест, скринінг ВПЛ (ПЛР), іммуноцитохімічне дослідження онкомаркера p16. Із одного забору матеріалу може бути виконано до 5–6 «серійних» мазків.

На практиці рекомендована частота взяття мазка складає раз на рік практично кожній жінці з моменту початку статевого життя.

Техніка виконання

1. Запропонувати жінці лягти на гінекологічне крісло на чисту пелюшку.
2. Обробити зовнішні статеві органи дезинфікуючим розчином.

3. Надягнути стерильні рукавички.
4. Увести гінекологічні дзеркала до піхви та оголити піхвову частину шийки матки (за методикою, описаною у попередніх розділах).
5. Для ПАП-тесту ***традиційним методом*** шпатель Ейра (Е2 - класичного типу) (вигнутим кінцем) ввести в цервікальний канал та за допомогою кругового руху на 180-360° забрати матеріал з екзо- та ендоцервікса (рис. 20).

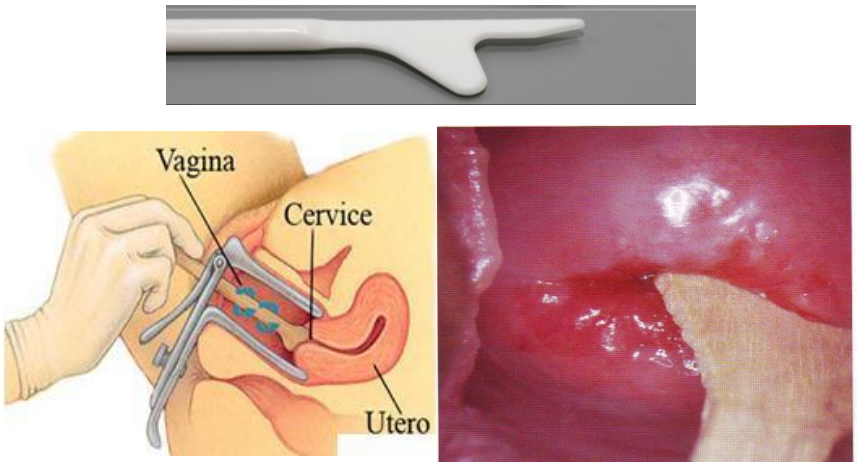

Рис. 20 Забір матеріалу з екзо- та ендоцервікса шпателем Ейра (схема)

6. Отриманий матеріал нанести методом відбитку на предметне скло (рис. 21).



Рис. 21 Нанесення матеріалу методом відбитку із шпателя Ейра.

7. Для ПАП-тесту методом ***рідинної цитології*** щіточку Валлаха увести до каналу шийки матки та за допомогою п’яти кругових рухів за годинниковою стрілкою на 360° забрати матеріал (рис. 22)

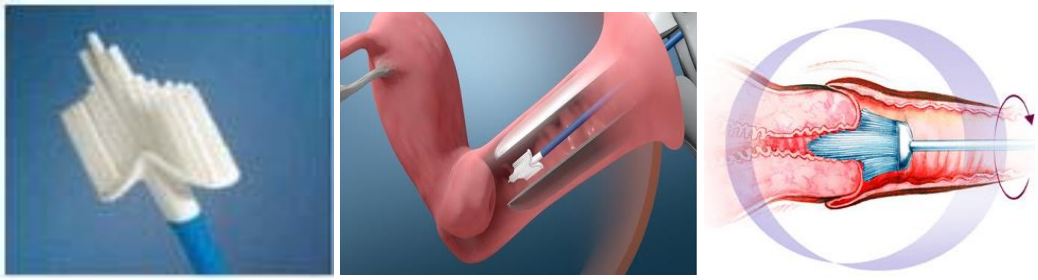

Рис. 22 Забір матеріалу щіточкою Валлаха (схема)

8. Зняти наконечник щітки та помістити його до флакона з концервуючою рідиною (транспортне середовище PapSpin Collection Fluid) (рис. 23). Закрити флакон та ретельно стряхнути. Промаркірувати флакон, вказавши номер проби та дані пацієнта.

Рис. 23 Перенесення матеріалу до контейнера

9. Вивести дзеркала з піхви та помістити їх у ємність з дезінфікуючим розчином.

ЗАБІР МАТЕРІАЛУ ДЛЯ БАКТЕРІОЛОГІЧНОГО ДОСЛІДЖЕННЯ

Бактеріологічне дослідження — це лабораторний аналіз, що дозволяє отримати точну інформацію про мікрофлору певного органу або системи в організмі. Даний метод діагностики сприяє виявленню неспецифічного зростання мікрофлори, допомагає виявити точну кількість патогенних бактерій, а також скласти антибіотикограму. Тест враховує чутливість мікроорганізмів до певних антибіотиків.

Показання: запальні процеси в сечостатевої системи , безпліддя, а також під час планування вагітності.

Правила підготовки до забору аналізу. За 1-2 діб перед забором матеріалу з піхви або з цервікального каналу жінкам не слід:

- займатися сексом,
- спринцюватися,
- використовувати гелі та мило для інтимної гігієни,
- застосовувати вагінальні форми препаратів,
- митися у ванній,
- бажано не мочитися в останні 2-3 години перед процедурою.

Це дослідження **дає можливість виявити** умовно-патогенні та патогенні мікроорганізми:

- кишкову паличку
- трихомонади
- хламідії
- стафілокок
- стрептокок
- ентерокок
- гонококк
- гарднерелли
- гриби роду кандида
- уреа-мікоплазми

Техніка виконання (з використанням стандартних аптечних наборів незалежної лабораторії ІНВІТРО)

Забір матеріалу з уретри

1. Перед взяттям мазка на посів проводиться туалет зовнішніх статевих органів для зниження контамінації проби за допомогою стерильних серветок і дистильованої води.
2. Матеріал збирають не раніше, ніж через 2 години після сечовипускання.

3. Для стимуляції виділень ніжно масажують уретру, виділення збирають стерильним тампоном, який входить до складу транспортного середовища Еймс із вугіллям.
4. Якщо виділень отримати не вдається, в уретру вводять стерильний тампон на глибину 1-2 см, обережно обертають його протягом 10 сек., виймають, розташовують у транспортне середовище Еймс із вугіллям. Попередньо тампон можна злегка змочити у стерильному фізіологічному розчині (це знизить неприємні або больові відчуття під час маніпуляції).
5. Для дослідження на мікоплазми транспортним середовищем є флакончик із бульйоном світло-жовтого кольору. Для збору матеріалу застосовують сухий тампон без середовища, який знаходиться в індивідуальній стерильній упаковці.
6. Матеріал зберігається у транспортному середовищі, залежно від виду дослідження.

Забір матеріалу з вульви та присінку піхви

1. Матеріал беруть стерильним тампоном, що входить до складу транспортної системи Еймс із вугіллям.
2. При запаленні бартолінієвих залоз проводять їх пункцію. При розкритті абсцесу залози гній беруть стерильним тампоном, що входить до складу транспортної системи Еймс із вугіллям, після чого його занурюють у пробірку з середовищем.

Забір матеріалу з піхви

1. Матеріал беруть до проведення мануальних досліджень.
2. Дзеркало Куско вводять у піхву, стерильною серветкою прибирають надлишок виділень і слизу. Матеріал збирають із заднього склепіння або з патологічно змінених ділянок стерильним тампоном, що входить до складу транспортної системи з середовищем Еймс із вугіллям.

3. При дослідженні на уреа/мікоплазми для збору матеріалу застосовують сухий тампон, що знаходиться в індивідуальній стерильній упаковці. Після того, як матеріал отриманий, його суспензують у флаконі для мікоплазм.

Забір матеріалу з шийки матки

1. Оголюють вагінальну частину шийки матки за допомогою дзеркал, прибирають надлишок виділень та слизу стерильною марлевою серветкою або ватною кулькою, змоченими стерильним фізіологічним розчином або дистильованою водою. Далі витирають серветкою надлишок вологи.
2. Тонкий стерильний тампон (входить до складу транспортної системи) обережно вводять у цервікальний канал і обертають 10 сек., не торкаючись стінок піхви.
3. Для посіву можна використовувати зіскрібок слизової оболонки, отриманий при діагностичному зіскоблюванні стінок цервікального каналу. У цьому випадку матеріал переноситься на тампон і занурюється у пробірку з транспортним середовищем Еймс із вугіллям .
4. При дослідженні на уреа / мікоплазми матеріал беруть так само, як описано вище.

Забір матеріалу з порожнини матки

1. Використовують спеціальні інструменти типу шприца-аспіратора, що має на зонді покриття.
2. При введенні зонда в порожнину матки розкривають зовнішню оболонку зонда і набирають у шприц вміст матки.
3. Закривають зовнішню оболонку і виводять зонд із матки.
4. Матеріал зі шприца розміщають на тампон і занурюють у транспортне середовище Еймс із вугіллям.

ПУНКЦІЯ ЧЕРЕВНОЇ ПОРОЖНИНИ ЧЕРЕЗ ЗАДНЄ СКЛЕПІННЯ

Пункція застосовується з метою встановлення характеру рідини, що накопичилась у порожнині малого таза (кров, гній, ексудат). Рідина, у зв'язку з тяжінням, збирається в просторі позаду матки (кишеня Дугласа). Нижче від шийки матки в ділянці задньої частини склепіння піхви між крижово-матковими зв'язками, що розходяться, очеревина дуже близько підходить до стінок піхви. Саме в цьому місці і роблять пункцію.

Обладнання: гінекологічне крісло, піхвові дзеркала, кульові щипці, корнцанг, шприц із довгою товстою пункційною голкою, пробірка, стерильні ватні кульки, стерильні рукавички, чиста пелюшка, дезинфікуючий розчин (рис. 24).

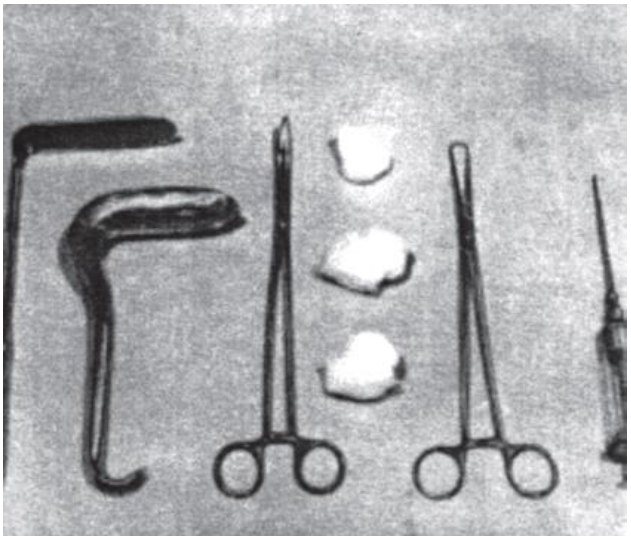

Рис. 24 Набір інструментарію для пункції черевної порожнини через заднє склепіння

Техніка виконання

1. Запропонувати спорожнити сечовий міхур.
2. Запропонувати жінці лягти на гінекологічне крісло.
3. Обробити зовнішні статеві органи і внутрішню поверхню стегон дезінфікуючим розчином.
4. Увести гінекологічні дзеркала.
5. Вагіну та шийку матки обробити розчином дезінфікуючим розчином.

6. Фіксувати шийку матки за задню губу кульовими щипцями та підтягнути її до лона.
7. Пласке дзеркало вилучити з піхви та покласти на столик з інструментами.
8. На 1см нижче перехідної складки слизової піхви, перпендикулярно поверхні, увести довгу голку (діаметр її не більше 2 мм) на глибину 1,0-1,5 см.
9. Гній чи ексудат краще відсмоктати за допомогою шприца, який з'єднується з голкою (рис. 25, 26).

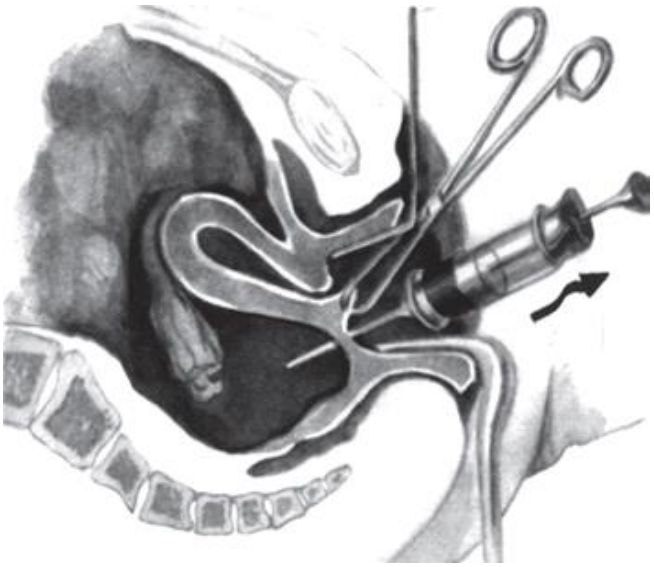

Рис. 25 Пункція черевної порожнини через заднє склепіння (схема)

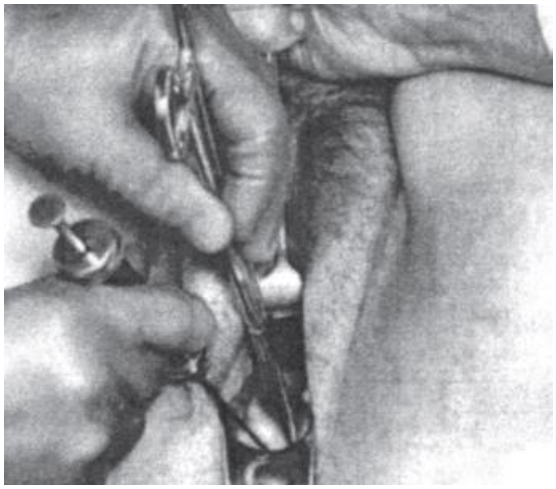

Рис. 26 Пункція черевної порожнини через заднє склепіння

10. Зібрати пунктат у пробірку, виштовхнувши його із шприца.
11. У випадку наявності гнійного вмісту – увести антибіотик.
12. Вийняти голку.
12. Зняти кульові щипці з шийки матки.
13. Обробити шийку матки та піхву розчином дезінфікуючим розчином.
14. Оформити направлення, де вказати прізвище, ім'я та по батькові жінки, відділення, дату, попередній діагноз, прізвище лікаря.
15. Відправити пунктат з направленням до лабораторії.

Оцінка результатів дослідження. Коли голка потрапляє в судину чи матку (при різкому підтяганні її на себе) – кров легко згортається. Відсутність крові не виключає повністю кровотечі, оскільки спайки в малому тазі можуть впливати на розподіл крові. У разі отримання темної крові, що не утворює згустків, констатують перервану позаматкову вагітність; серозно-геморагічної рідини – розрив кісти яєчника, гною – розрив піосальпінксу або пельвіоперитоніт.

ЗОВНІШНЄ АКУШЕРСЬКЕ ДОСЛІДЖЕННЯ:

Пельвіометрія – вимірювання розмірів тазу.

Мета: визначити форму та розміри малого таза, як основної частини родового каналу, з метою профілактики розвитку можливих ускладнень під час вагітності та в пологах.

Засоби, що використовуються: тазомір.

Умови виконання: при проведенні пельвіометрії обстежувана лежить на кушетці (ліжку), а саме: на спині, ноги випрямлені. Лікар розташовується збоку від жінки, обличчям до неї. Тазомір тримають лівою та правою рукою за відповідні гілки, на рівні ґудзиків, причому його шкала обернена доверху.

Distantia spinarum – відстань між передньо-верхніми остями клубових кісток (рис. 27).

Послідовність виконання:

1. Пропальпувати передньо-верхні ості клубових кісток.
2. Прикласти до зовнішних країв передньо-верхніх остей клубових кісток ґудзики тазоміра.
3. Оцінити показники шкали тазоміра. **У нормі distantia spinarum дорівнює 25-26 см.**

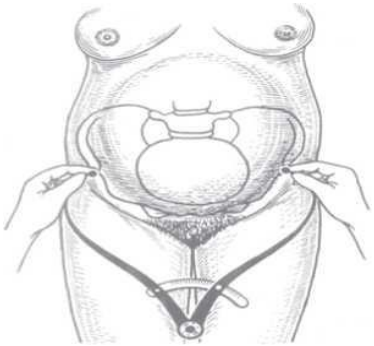

Рис. 27 Вимірювання distantia spinarum

Distantia cristarum - відстань між найбільш віддаленими точками гребенів клубових кісток (рис. 28).

Послідовність виконання:

1. Після вимірювання distantia spinarum ґудзики тазоміра пересувають по зовнішньому краю гребенів клубових кісток, доки не визначать найбільшу відстань.
2. Оцінюють показники шкали тазоміра. **У нормі distantia cristarum дорівнює 28-29 см.**

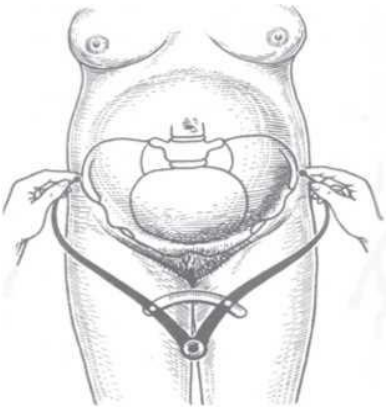

Рис. 28 Вимірювання distantia cristarum

Distantia trochanterica – відстань між найвіддаленішими точками великих вертлюгів стегнових кісток (рис. 29).

Послідовність виконання:

1. Пальпують найбільш виступаючі точки великих вертлюгів стегнових кісток.
2. Прикладають до них ґудзики тазоміра.
3. Оцінюють показники шкали тазоміра. **У нормі distantia trochanterica дорівнює 30-31 см.**

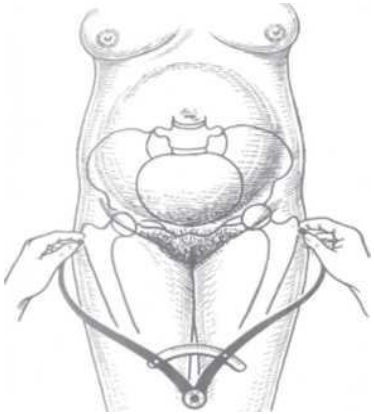

Рис. 29 Вимірювання distantia trochanterica

Conjugata externa – відстань від середини зовнішньо-верхнього краю лобкового зчленування до надкрижової ямки (або верхнього кута ромбу Міхаеліса, або заглиблення між остистими відростками 5-го поперекового і 1-го крижового хребців) (рис. 30).

Умови виконання: обстежувана лягає на бік, обличчям від лікаря (акушерки), ногу, що лежить внизу, згинає у кульшовому та колінному суглобах, а ногу, яка лежить зверху, - випрямляє.

Послідовність виконання:

1. Ґудзик однієї з гілок тазоміра прикладають до середини верхньо-зовнішнього краю симфізу, інший - до ямки між остистими відростками останнього поперекового та першого крижового хребців (надкрижова ямка, або верхній кут ромба Міхаеліса).
2. Оцінюють показники шкали тазоміра. **У нормі Conjugata externa**

дорівнює 20-21 см.

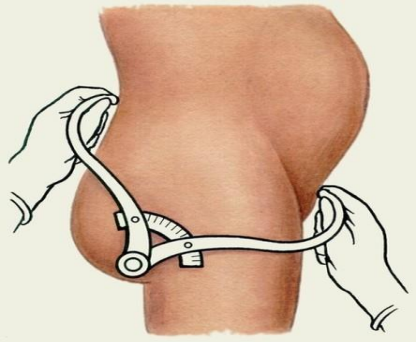

Рис. 30 Вимірювання зовнішньої кон'югати

Conjugata diagonalis – відстань від зовнішньої поверхні нижнього краю симфізу до найбільш виступаючої точки мису крижа (рис. 31).

Умови виконання: жінка знаходиться на гінекологічному кріслі. Виконують піхвове дослідження з дотриманням всіх правил асептики та антисептики.

Послідовність виконання:

1. II та III пальці правої руки уводять у піхву жінки (IV та V пальці зігнуті, тил їх впирається в промежину).
2. Кінець випрямленого середнього пальця руки, який знаходиться у піхві, фіксують на верхівці мису, ребро долоні впирається в нижній край симфізу.
3. II пальцем іншої руки відмічають місце на внутрішній руці, де вона торкається нижнього краю симфізу.
4. Не віднімаючи II пальця від наміченої точки, виводять внутрішню руку з піхви та вимірюють тазоміром або сантиметровою стрічкою відстань між зробленою позначкою та верхівкою випрямленого середнього пальця. **У нормі Conjugata diagonalis дорівнює 12,5-13 см.**

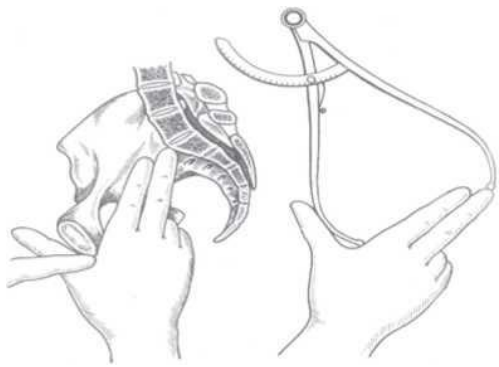

Рис. 31 Вимірювання діагональної кон'югати

Conjugata vera (або прямий розмір площини входу в малий таз) – відстань від внутрішньої поверхні верхнього краю симфізу до найбільш виступаючої точки мису крижа.

Визначення справжньої кон'югати ***за розмірами діагональної кон'югати:*** від отриманої величини діагональної кон'югати віднімають 1,5-2 см (індекс Соловйова) залежно від окружності променево-зап'ясткового суглоба (наприклад, 12,5 см - 1,5 см = 11 см). Визначення індексу Соловйова - сантиметровою стрічкою визначають окружність променево-зап'ястного суглоба (14 см ± 1,5-2 см) (якщо окружність суглоба < 16 см - індекс Соловйова -1,5, якщо окружність > 16 см - індекс Соловйова - 2).

Визначення справжньої кон'югати ***за розмірами зовнішньої кон'югати****:* від величини зовнішньої кон'югати віднімають 9 см (наприклад, 20 см - 9 см = 11 см).

Додаткові розміри таза

Попереково-крижовий ромб (ромб Міхаеліса) являє собою ромбовидну площадку на задній поверхні крижів, верхній кут якої представлений заглибленням під остистим відростком п'ятого поперекового хребця, бокові кути відповідають задньо-верхнім остям клубових кісток; нижній – верхівці крижів; зверху і зовні ромб обмежується виступами великих спинних м'язів, знизу і зовні – виступами сідничних м'язів (рис. 32).

Ромб Міхаеліса має два розміри: поздовжній – між верхнім і нижнім його кутами (11 см), поперечний – між бічними кутами (9 см). Сума поперечного та повздовжнього розмірів ромба Міхаеліса відповідає розмірові зовнішньої кон'югати.

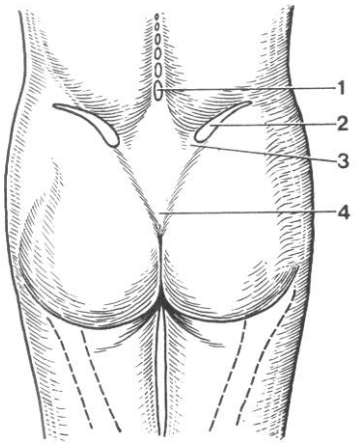

Рис. 32 Ромб Міхаеліса: 1 – остистий відросток 5-го поперекового хребця; 2 – клубовий гребінь; 3 – задня верхня ость; 4 – верхівка крижової кістки.

Бокова кон'югата (conjugate lateralis) – відстань між передньо-верхньою та задньо-верхньою остями однієї тієї ж сторони (за Гентером Г.Г.) – в нормі вона дорівнює 14,5 – 15 см, а при плоских тазах – 13,5 см і менше. Важлива не стільки абсолютна величина, скільки рівність показників з одного та іншого боку. Якщо показники відрізняються більше, як на 1 см, це свідчить про асиметрію тазу.

Косі кон'югати – відстань між правою передньо-верхньою та лівою задньо-верхньою остями клубових кісток і навпаки – між лівою передньо-верхньою та правою задньо-верхньою остями. В нормі ця відстань становить 20-21 см. Різниця між показника більше 1 см свідчить про асиметричний таз.

Величина та форма лонного кута – при нормальних розмірах таза він прямий, його величина становить 90-100° (рис. 33).

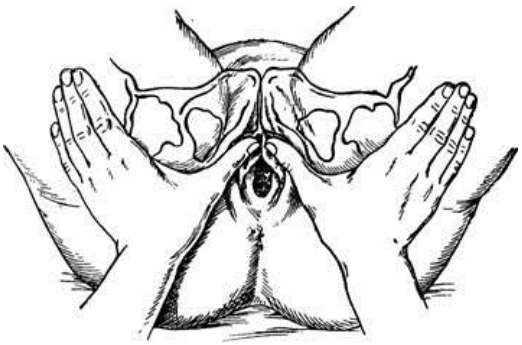

Рис. 33 Вимірювання лонного кута

Прямий розмір виходу тазу – відстань від нижнього краю симфізу до верхівки крижі у місці його з'єднання з куприком або до верхівки куприка у випадку анкілозу (рис. 34). Від отриманого розміру ***віднімають 1,5-2 см*** на товщину м'яких тканин і кісток (наприклад, 12,5 см – 1,5 см = 11 см). В нормі прямий розмір виходу дорівнює 11 см.

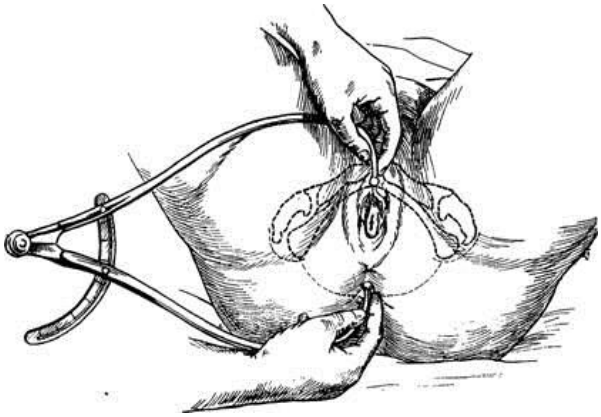

Рис. 34 Вимірювання прямого розміру площини виходу малого таза.

Поперечний розмір виходу – відстань між внутрішніми поверхнями сідничних горбів (рис. 35). До отриманого значення ***додають 1-1,5 см*** на товщу тканин (наприклад, 10 см + 1 см = 11см). В нормі поперечний розмір виходу дорівнює 10,5 - 11 см.

Рис. 35 Вимірювання поперечного розміру площини виходу малого таза.

Прийоми Леопольда

І прийом Леопольда (рис. 36)

Мета: визначити висоту стояння дна матки та частину плода, яка розташована в ділянці її дна.

Послідовність виконання:

1. Долоні обох рук розташувати на матці таким чином, щоб вони щільно охоплювали її дно та ділянки маткових кутів, а пальці рук були повернені нігтьовими фалангами один до одного.
2. Обережним натисканням донизу пальці рук зблизити, визначити висоту стояння дна матки.

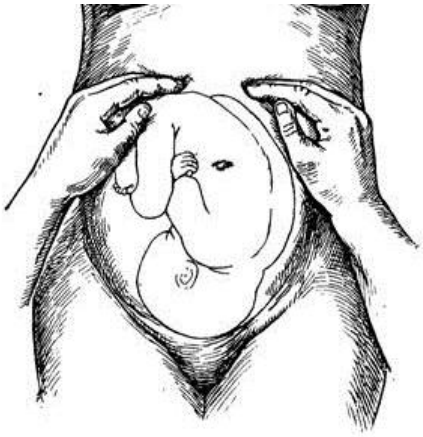

Рис. 36 Визначення висоти стояння дна матки

ІІ прийом Леопольда (рис. 37)

Мета: визначити положення плода, його позицію та вид позиції. Окрім

того, ІІ прийом дає змогу діагностувати функціональний стан м’язів матки (скорочення, тонус, болючість); багатоводдя (у жінок із бочкоподібною формою живота при перкусії матки виявляють флюктуацію); стан круглих маткових зв’язок у пологах (їх болючість, товщину, напруженість, симетричність, розташування по відношенню до матки).

Послідовність виконання:

1. Обидві руки з дна матки переміщують донизу на бокові поверхні матки, розташовуючи їх на рівні пупка.
2. Фіксуючи ліву руку на правій боковій стінці матки, долонею та пальцями правої руки ретельно пальпують (натискаючи) ліву бокову стінку матки, після чого на лівій боковій стінці матки фіксують праву руку, а пальпацію здійснюють долонею та пальцями лівої руки по правій боковій поверхні матки.

Спинка розпізнається по її широкій та вигнутій поверхні. Дрібні частини визначаються з протилежного спинці боку у вигляді дрібних, рухливих горбів. **Якщо спинка плода обернена до лівої бокової стінки матки - позиція плода перша, до правої бокової стінки матки - позиція плода друга. Якщо спинка плода обернена дещо до передньої стінки матки – передній вид, до задньої стінки матки – задній вид позиції.**

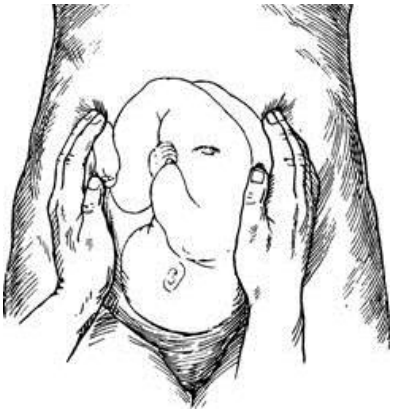

Рис. 37 Проведення ІІ прийому Леопольда

III прийом Леопольда (рис. 38)

Мета: визначити характер передлеглої частини.

Послідовність виконання:

1. Одну руку (частіше праву) кладуть дещо вище лонного зчленування так, щоб великий палець знаходився на одному, а чотири інших - на протилежному боці нижнього сегменту матки.
2. Повільними та обережними рухами пальці занурюють углиб і охоплюють передлеглу частину:
   а) пальпація щільної, з чіткими контурами округлої частини плода, здатної до балотування, вказує на головне передлежання;
   б) пальпація менш щільної, об'ємної частини, без чітких контурів, не здатної до балотування - характерні ознаки тазового передлежання;
   в) передлежача частина не пальпується над входом у малий таз - положення плода поперечне або косе.

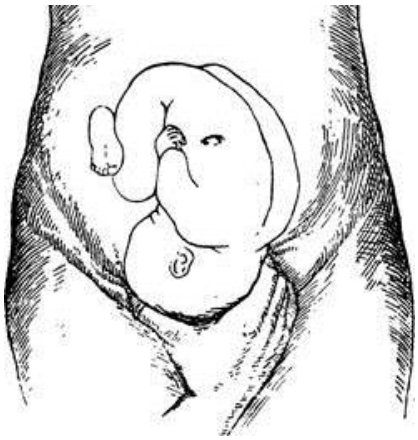

Рис. 38 Проведення III прийому Леопольда

IV прийом Леопольда (рис. 39)

Мета: визначити ступінь вставлення голівки в малий таз.

Послідовність виконання:

1. Лікар повертається обличчям до ніг жінки.
2. Долоні рук кладуть по обидва боки нижнього сегменту матки (пальці

рук повернені нігтьовими фалангами один до одного і до входу в таз) між передлеглою частиною та верхніми гілками лобкових кісток. Занурюють пальці вглиб до голівки. Здійснюють ковзний рух уверх по голівці, описуючи її контур та оцінюють разташування кистей рук:

а) кисті рук акушера розходяться - голівка знаходиться малим сегментом у вході в малий таз;
б) руки акушера сходяться - голівка знаходиться великим сегментом у вході в малий таз.

Рис. 39 Проведення IV прийому Леопольда

Аускультація плода

Серцева діяльність плода акушерським стетоскопом визначається після 20 тижнів вагітності. Стетоскоп ставиться у місце найбільш чіткого вислуховування серцебиття плода перпендикулярно до передньої черевної стінки. Широкий кінець лійки стетоскопа щільно притискається до живота вагітної, до другого кінця стетоскопа обстежувач прикладає вухо (в момент вислуховування стетоскоп руками не тримати). Серцебиття найвиразніше прослуховується з боку спинки плода (рис. 40-41).

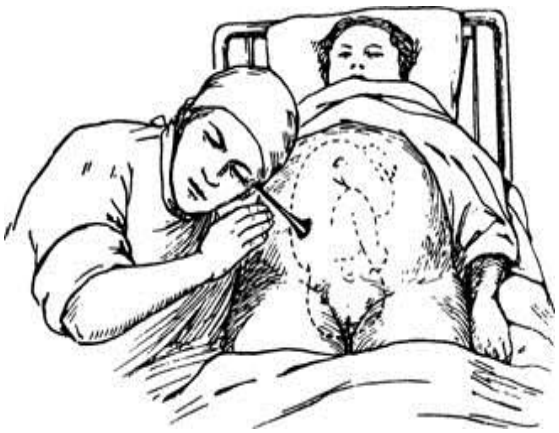

Рис. 40 Вислуховування серцебиття плода акушерським стетоскопом

До звукових явищ, що йдуть від плода, належать: серцеві тони плода; шум пуповини, глухі, неритмічні, поштовхоподібні рухи плода. За серцевими тонами визначають також стан плода, що має особливо велике значення під час пологів.

Підрахунок кількості серцевих ударів плода проводиться протягом 1 хв. Частота серцевих скорочень плода в нормі становить 110-170 уд./хв. Тони серця подвійні, ритмічні, не співпадають із пульсом вагітної.

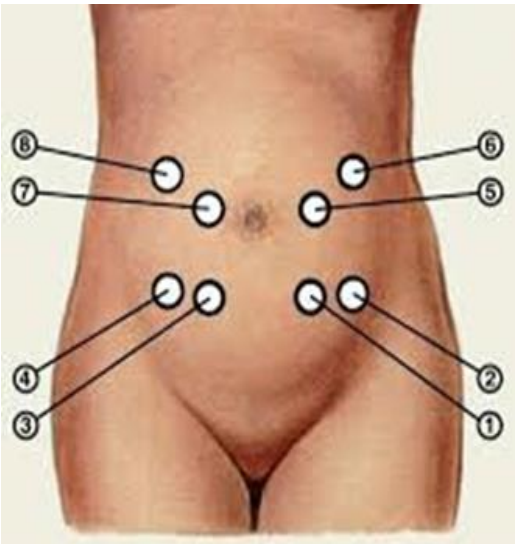

Рис. 41 Точки вислуховування серцебиття плода:

1 – головне передлежання І позиція, передній вид - нижче пупка, зліва, ближче до білої лінії живота (медіальніше);

2 – головне передлежання І позиція, задній вид - нижче пупка, зліва, латеральніше від білої лінії живота;

3 – головне передлежання ІІ позиція, передній вид - нижче пупка, справа, ближче до білої лінії живота (медіальніше);

4– головне передлежання ІІ позиція, задній вид - нижче пупка, справа, латеральніше від білої лінії живота ;

5 – сідничне передлежання І позиція, передній вид - вище пупка, зліва, ближче до білої лінії живота (медіальніше);

6 – сідничне передлежання І позиція, задній вид - вище пупка, зліва, латеральніше від білої лінії живота;

7 – сідничне передлежання ІІ позиція, передній вид - вище пупка, справа, ближче до білої лінії живота (медіальніше);

8 – сідничне передлежання ІІ позиція, задній вид - вище пупка, справа, латеральніше від білої лінії живота.

Внутрішнє акушерське дослідження

Внутрішнє акушерське дослідження (ВАД) надає інформацію про особливості м'яких тканин родового каналу (еластичність, здатність до розтягнення, а щодо шийки матки - про форму, довжину, ступінь розкриття), плодовий міхур, передлеглу частину і розміщення основних її орієнтирів відносно тазу, про кістковий таз (екзостози, деформації, досяжність мису). При піхвовому дослідженні під час вагітності визначається ступінь "зрілості" шийки матки.

В пологах внутрішнє акушерське дослідження визначає ступінь згладжування та відкриття шийки матки, відношення передлеглої частини плода до площин малого тазу.

Визначення відношення голівки плода до площин малого тазу методом внутрішнього акушерського дослідження (рис. 42)***:***

- *Голівка над входом у малий таз.* Голівка розташована високо, порожнина тазу вільна, доступні пальпації верхній край лобкового

симфізу, безіменні лінії таза, мис. При спробі відштовхнути голівку, вона відходить, а потім повертається у вихідне положення.

- *Голівка малим сегментом у вході в малий таз.* Нижній полюс голівки на 3-4 см вище інтерспінальної лінії. Крижова западина вільна, мис можна досягнути зігнутим пальцем (якщо він досяжний). Верхній край лонного симфізу закритий фіксованою голівкою, але внутрішня поверхня симфізу доступна для дослідження. Стрілоподібний шов розташований в поперечному або злегка косому розмірі.
- *Голівка великим сегментом у вході в малий таз.* Голівка займає верхню третину симфізу і крижів. Мис недосяжний, сідничні ості пальпуються легко. Голівка зігнута, мале тім'ячко нижче великого, стрілоподібний шов знаходиться в одному з косих розмірів.
- *Голівка в широкій частині порожнини малого таза.* Дві третини внутрішньої поверхні лонного зчленування і верхня половина крижової западини зайняті голівкою. Вільно пальпуються IV і V крижові хребці і сідничні ості. Стрілоподібний шов розташований в одному з косих розмірів, мале тім'ячко нижче великого. Голівку можна досягти прийомом Піскачека.
- *Голівка у вузькій частині порожнини малого таза.* Дві верхні третини крижової западини і уся внутрішня поверхня лонного зчленування зайняті голівкою. Сідничні ості важко досягаються. Доступні пальпації нижній край лона, сідничні горби, куприк. Голівка знаходиться близько до дна таза, внутрішній поворот її ще не закінчений, стрілоподібний шов знаходиться в одному з косих розмірів, ближче до прямого. Мале тім'ячко у лона нижче великого. Голівку можна легко досягти прийомом Піскачека.
- *Голівка у виході з таза (на тазовому дні).* Крижова западина цілком заповнена голівкою, сідничні ості та горби не пальпуються, стрілоподібний шов розташований в прямому розмірі виходу з малого таза. Мале тім'ячко у лона нижче великого.

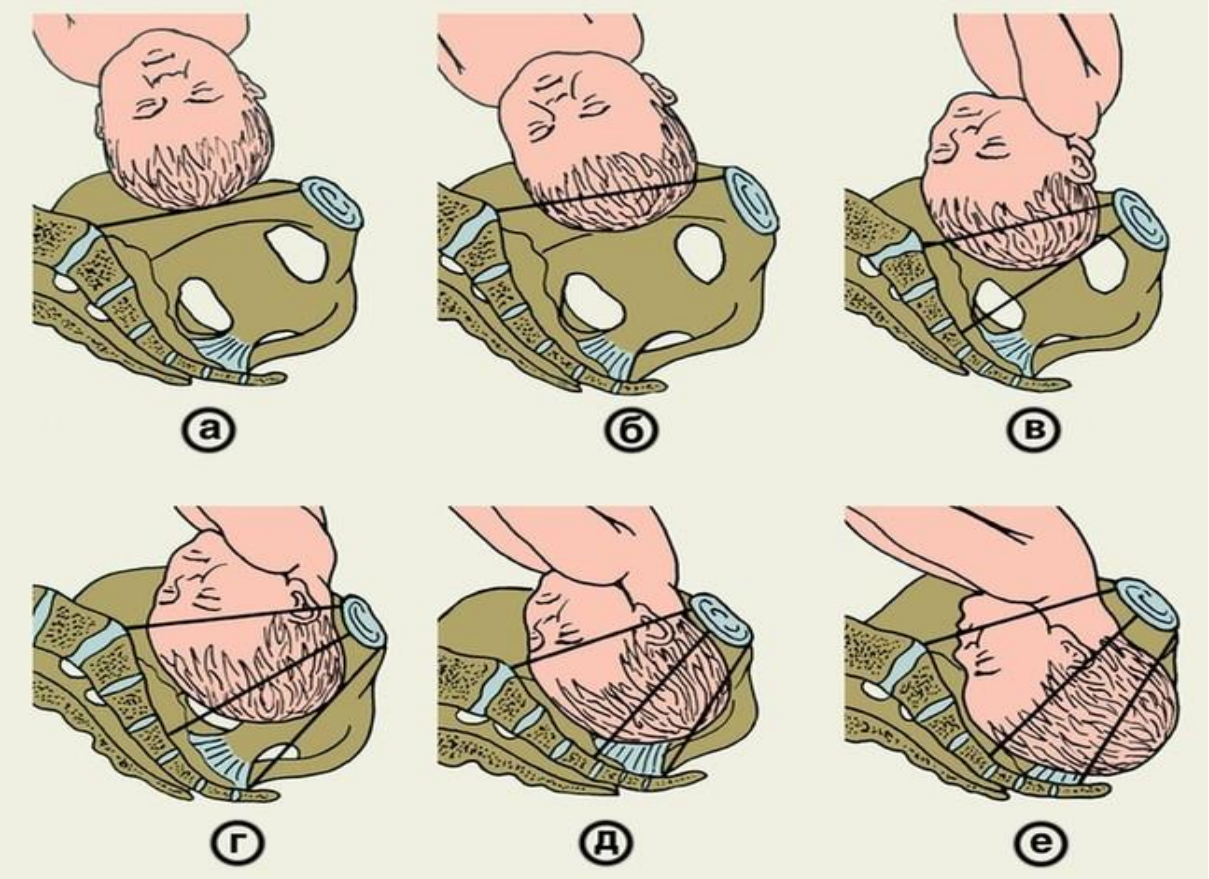

Рис. 42 Відношення голівки плода до площин таза, визначене при внутрішньому акушерському дослідженні:

а - голівка над входом в малий таз;

б - голівка малим сегментом у вході в малий таз;

в - голівка великим сегментом у вході в малий таз;

г - голівка в широкій частині порожнини малого таза;

д - голівка у вузькій частині порожнини малого тазу;

е - голівка у виході з малого тазу.

Техніка контакту новонародженого «шкіра до шкіри», раннього прикладання до грудей

Контакт «шкіра до шкіри» запобігає втратам тепла та сприяє колонізації організму дитини флорою матері.

Дії, передбачені для забезпечення контакту «шкіра до шкіри»:

1) одразу після народження здійснити обсушування голови і тіла дитини попередньо підігрітою стерильною пелюшкою, викласти дитину на живіт матері;
2) одягнути шапочку, шкарпетки, накрити теплою пелюшкою та ковдрою;
3) після закінчення пульсації пуповини, але не пізніше 1 хв. після народження дитини здійснити клемування та перетин пуповини;
4) за появи пошукового і смоктального рефлексу (дитина піднімає голову, відкриває широко рот, шукає груди матері) допомогти здійснити перше раннє прикладання дитини до грудей матері;
5) через 30 хвилин після народження виміряти електронним термометром температуру тіла дитини;
6) профілактика офтальмії проводиться розчином декаметоксину (1 мл розчину містить декаметоксину в перерахунку на 100% речовину 0,2 мг). В очі закрапують по 2 краплі після народження і через 2 години після пологів.

Тривалість контакту «шкіра до шкіри» - не менше 2 годин.

Список використаної літератури

1. Акушерство і гінекологія: У 2 кн. — Кн. 1: Акушерство: Підручник для студ. мед. ЗВО. — 4-те вид., стерр. Допущено МОЗ / За ред. В.І. Грищенка, М.О. Щербини. — К., 2020. — 424 с.
2. Акушерство: Підручник / [Пирогова В.І., Булавенко О.В., Вдовиченко Ю.П., Кравченко О.В. та ін.; за заг. ред. Пирогової В.І.] - Вінниця: Нова Книга, 2021. - 472 с. ISBN 978-966-382-895-4
3. Клінічне акушерство та гінекологія: Навч. посіб.: пер. 4-го англ. вид. / Браян А. Магован, Філіп Оуен, Ендрю Томсон; наук ред. пер. Микола Щербина. — К., 2021. — Х, 454 с.
4. Ліхачов В. К. Гінекологія : керівництво для лікарів / В. К. Ліхачов. – Вінниця : Нова Книга, 2018. – 688 с.
5. Настанова 00540. Клінічне обстеження грудних залоз: потовщення, біль і доброякісні зміни. Автор: Ulla Puistola. Редактор оригінального тексту: Heidi Alenius. Дата останнього оновлення: 2017-08-09 http://guidelines.moz.gov.ua/documents/2918?id=ebm00540&format=pdf
6. Практикум з акушерства: Навч. посіб. для студ. мед. закладів фахової передвищої освіти. — 2-ге вид. Рекомендовано Вченою радою ІФНМУ / Бачинська І.І. — К., 2021. — 104 с. + 4 с. кольор. вкл.
7. Спеціальні компетенції з акушерства в ситуаційних завданнях: Навчально-методичний посібник на електронному носії / О.В. Кравченко, С.М. Ясніковська, А.В. Гошовська. *Укр.* Буковинський державний медичний університет. - Чернівці: БДМУ, 2021. – 67 с. (1,0 МБ). - ISBN 978-966-697-919-6 (Рекомендовано до видання вченою радою Буковинського державного медичного університету 25 лютого 2021 року (протокол №6)).
8. Спеціальні компетенції з дисципліни «Акушерство та гінекологія». У 2 ч. Ч. 2. Акушерство: Навчальний посібник на електронному носії / О.В. Кравченко, С.М. Ясніковська, В.М. Соловей. *Укр.* Буковинський державний медичний університет. - Чернівці: БДМУ,

2021. – 165 с. (4,65 МБ). ISBN 978-966-697-918-9 (Рекомендовано до видання вченою радою Буковинського державного медичного університету 25 лютого 2021 року (протокол №6)).