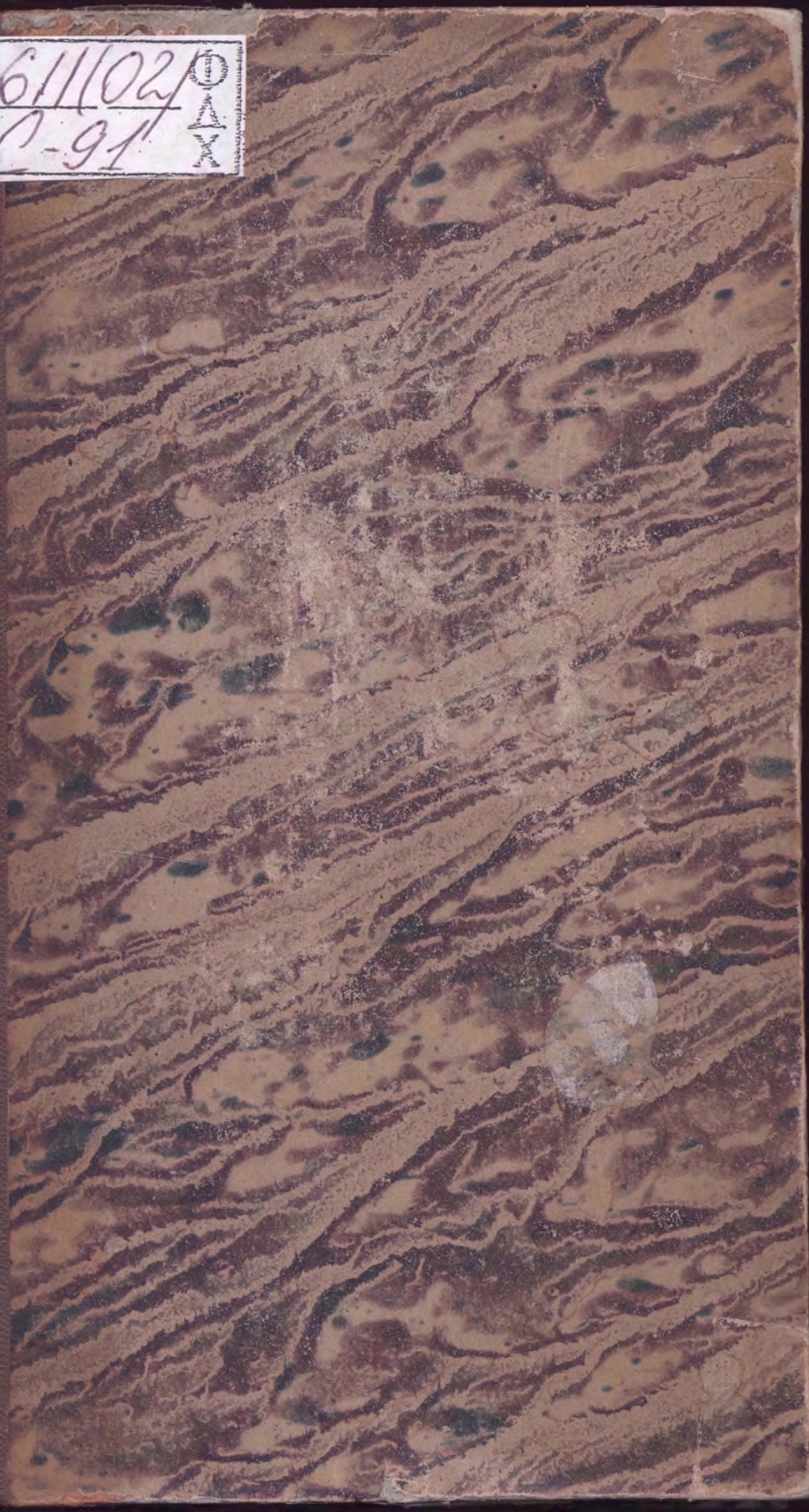




611102/Φ
C-91 Δ
X







ОБОВ'ЯЗКОВИЙ БІБЛІОТЕКАРНИК

НАЦІОНАЛЬНА 7
НАУКОВО-ДОСЛІДНИЧА
БІБЛІОТЕКА ІМ. Г. ПЛІШЧЕНКА
01033, м.Київ, вул.Л.Толстого, 7

ANATOMIE

DESCRIPTIVE.

PARIS — IMPRIMERIE DE PIERRE DIDOT

1825

ANATOMIE

DEScriptive

PARIS. — IMPRIMERIE DE FÉLIX LOCQUIN,
RUE NOTRE-DAME-DES-VICTOIRES N° 16.

ANATOMIE

DESCRIPTIVE,

611/02.
C. 91

PAR

J. CRUVEILHIER,

PROFESSEUR D'ANATOMIE A LA FACULTÉ DE MÉDECINE, MÉDECIN DE LA SALPÊTRIÈRE,
PRÉSIDENT DE LA SOCIÉTÉ ANATOMIQUE, ETC.

TOME QUATRIÈME.

ПЕРЕОБЛІК

ДОДОМУ НЕ
ВИДАЄТЬСЯ

PARIS.

BÉCHET JEUNE,

LIBRAIRE DE LA FACULTÉ DE MÉDECINE,

PLACE DE L'ÉCOLE DE MÉDECINE, N° 4.

1856

611


1 Ananias

Onca merrilliana ananias
merrilliana 74

DESCRIPTIVE

J. GROVE

TOME QUATRIÈME



PARIS

RICHAUD & LEBLANC

ÉDITEUR 15, RUE DE LA HARPE, PARIS

1875

224

DU CENTRE NERVEUX

CÉPHALO-RACHIDIEN.

CONSIDÉRATIONS GÉNÉRALES.

Le centre nerveux céphalo-rachidien constitue la portion centrale du système nerveux, dont les *nerfs* forment la portion périphérique.

La réunion du centre nerveux et des nerfs constitue l'*appareil de l'innervation*, le *système nerveux*, qui est le rouage principal de la mécanique animale, le principe de tout sentiment, de tout mouvement et de tout consensus. Par le cerveau, le système nerveux, joue le rôle le plus élevé qu'il ait été donné à l'organisation de remplir, en devenant l'instrument immédiat de l'âme dans l'exercice des facultés intellectuelles.

Du centre nerveux céphalo-rachidien.

Le centre nerveux céphalo-rachidien est cette tige molle, pulpeuse, symétrique, renflée supérieurement, qui occupe le canal vertébral et la cavité du crâne, et qui est le point de départ ou l'aboutissant des nerfs de toutes les parties du corps.

De tous les organes, il n'en est aucun dont la structure excite davantage notre curiosité, et malheureusement, il n'en est aucun dont la structure soit enveloppée de plus épaisses ténèbres : malgré les progrès réels qu'a faits dans ces derniers temps l'anatomie du cerveau, nous en sommes encore réduits à dire avec Sténon, que l'esprit humain, qui a porté jusque dans les cieux son investigation, n'a pas encore pu pénétrer l'instrument par lequel il agit, et que ses forces semblent l'abandonner quand il est rentré dans sa propre maison.

Importance et difficulté de son étude.

Jusqu'à la fin du siècle dernier, l'étude de la portion centrale du système nerveux consistait dans une simple énumé

L'étude de la portion centrale du système nerveux consiste essentiellement dans la détermination des connexions de ses diverses parties.

ration des parties ou bien dans une description plus ou moins incomplète de la surface extérieure de cet organe, et des divers objets qui se présentent dans les coupes auxquelles on le soumet. La nomenclature seule des diverses parties de l'encéphale atteste dans quel esprit étroit étaient dirigées les recherches des anatomistes qui ne se doutaient pas que cette masse d'apparence pulpeuse, qu'ils croyaient avoir suffisamment définie en disant qu'elle tenait le milieu entre les liquides et les solides, était aussi admirable dans la délicatesse et dans l'artifice de sa structure que dans l'importance et dans la sublimité de ses fonctions. Aujourd'hui, les anatomistes ont compris que l'étude de l'encéphale devait consister, non-seulement dans l'étude topographique des diverses parties qui le constituent, mais encore dans la détermination des connexions de ces diverses parties. C'est cette détermination, dépouillée de toutes les questions d'origine, de formation, de génération, de renforcement, dont on l'a embarrassée dans ces derniers temps, qui constitue, à proprement parler, le but qu'on doit se proposer dans l'étude de la structure de cet organe.

Parties constituant
du centre nerveux
céphalo-rachidien,

La portion centrale du système nerveux se compose, 1^o de la *moelle épinière*; 2^o de la *protubérance*, des *pédoncules cérébraux* et *cérébelleux* et des *tubercules quadrijumeaux*, dont l'ensemble constitue une portion très-étroite qui est le lien, le moyen d'union des diverses parties de l'encéphale, et que, pour cette raison, j'appellerai le *nœud de l'encéphale*; 3^o du *cervelet*; 4^o du *cerveau*.

Le centre nerveux céphalo-rachidien est entouré de trois membranes ou enveloppes qui remplissent à son égard d'importantes fonctions, et qui vont d'abord nous occuper.

DES MEMBRANES DU CENTRE NERVEUX CÉPHALO-RACHIDIEN.

Il est peu de parties du corps qui soient aussi efficacement protégées que la tige céphalo-rachidienne; c'est pour elle

qu'existent la colonne vertébrale (1) et le crâne, dont le mécanisme, si éminemment favorable à la protection des parties contenues, a été exposé ailleurs.

Enveloppes
protectrices du
centre nerveux
céphalo-rachi-
dien.

Indépendamment de l'étui osseux que lui fournit la colonne vertébro-crânienne, il existe encore, 1° une gaine fibreuse, la *dure-mère*; 2° une membrane séreuse, l'*arachnoïde*; 3° une membrane propre, la *pie-mère*, dans laquelle se ramifient les vaisseaux qui appartiennent au centre nerveux.

DURE-MÈRE (2).

Préparation. 1° *De la dure-mère crânienne.* Inciser crucialement, ou seulement d'avant en arrière, les tégumens du crâne; renverser les lambeaux, en ayant soin d'enlever le périoste en même temps que le cuir chevelu.

Les os du crâne étant mis à nu, on peut enlever la voûte, soit avec le marteau-hachette, soit avec la scie.

Le marteau-hachette est le moyen le plus expéditif et le meilleur. L'ébranlement et la déchirure du cerveau, qu'on lui a reprochés, ne sont nullement à redouter lorsque l'instrument est convenablement manié. L'inconvénient d'entamer le cerveau est presque inévitable quand on a recours à la scie, qui n'a sur le marteau-hachette d'autre avantage que la netteté de la coupe.

La coupe doit être circulaire, horizontale, et pratiquée à un travers de doigt au-dessus des arcades orbitaires; on enlève la voûte à l'aide de l'extrémité étroite du marteau-hachette ou à l'aide du crochet qu'on peut faire adapter à l'extrémité libre du manche de cet instrument.

Si dans la préparation, on se résout à sacrifier le cerveau, on

(1) Qui dit animal vertébré, dit animal pourvu d'encéphale; qui dit animal invertébré, dit animal dépourvu d'encéphale.

(2) Le nom de *mère*, appliqué aux méninges vient des Arabes, qui regardaient les méninges comme l'origine, les membranes mères de toutes les autres parties du corps. Ou peut-être encore, comme le dit Haller, ce nom vient-il de l'idiome arabe, qui désigne sous le nom de *mère* l'enveloppe d'un corps quelconque.

s'y prendra d'une manière un peu différente. Deux traits de scie parallèles seront dirigés de chaque côté du sinus longitudinal supérieur et dans toute la longueur de ce sinus. Les extrémités antérieure et postérieure de chaque trait de scie seront réunies par un trait de scie horizontal. Les segmens d'ellipsoïde, interceptés par la coupe horizontale, seront enlevés; il restera une zone osseuse intermédiaire, d'un pouce de largeur, étendue de la bosse nasale à la protubérance occipitale, et qui formera comme l'anse de la tête. On divisera la dure-mère le long des bords de cette anse, pour enlever ensuite le cerveau et le cervelet.

Dans le cas où on ne voudrait pas sacrifier le cerveau et le cervelet, il faudrait, après avoir enlevé la voûte crânienne de la manière accoutumée, diviser la dure-mère circulairement, au niveau de la coupe du crâne, ou couper à l'aide de ciseaux l'extrémité antérieure de la faux du cerveau, et renverser d'avant en arrière toute la calotte fibreuse.

On peut encore, et je préfère ce dernier mode de préparation, inciser la dure-mère de chaque côté du sinus longitudinal supérieur, et diviser ensuite l'extrémité antérieure de la faux, qu'on renversera d'avant en arrière.

2°. *Préparation de la dure-mère rachidienne.* On peut la mettre à découvert : 1° en enlevant les arcs postérieurs des vertèbres ; 2° enlevant les corps de ces os. Cette dernière préparation est peu usitée.

L'ablation des arcs postérieurs des vertèbres se fait au moyen du ciseau et du maillet, ou mieux, à l'aide du rachitome.

On a dans ces derniers temps imaginé d'unir deux lames de scie parallèles, légèrement convexes sur leur bord dentelé, solidement fixées l'une contre l'autre, et pouvant être écartées ou rapprochées à volonté. On préfère avec raison le rachitome à cet instrument compliqué. L'objet important, dans l'ouverture du rachis, est de faire porter le trait de scie sur le point de jonction des lames avec les apophyses transverses et articulaires.

Pour bien voir la continuité de la dure-mère rachidienne avec la dure-mère crânienne, il faut, au moyen de deux traits de scie qui viennent tomber sur l'occiput, réunir les coupes du crâne et du rachis.

Une belle préparation à conserver, consiste à enlever sur le même sujet, 1° la voûte et les parties latérales du crâne; 2° la totalité de l'arc vertébral postérieur: le cerveau et la moelle seront enlevés par des incisions faciles à masquer. On remplit de suif la cavité de la dure-mère: et plus tard, on se débarrasse du suif à l'aide de l'huile essentielle de thérébentine. On peut encore arriver plus facilement au même résultat, en remplissant de sable fin la dure-mère ainsi détachée.

La *dure-mère* (*meninx crassa*, Galien; *méninge*, Chauss.) est une membrane fibreuse qui sert d'enveloppe protectrice à la partie centrale du système nerveux et à l'origine de tous les nerfs qui en partent ou qui s'y rendent.

La dure-mère est la plus extérieure des méninges.

C'est la plus extérieure des membranes de l'encéphale (*meninx exterior*, Scemering); on la divise en *dure-mère crânienne* et *dure-mère rachidienne*.

Dure-mère crânienne.

La *dure-mère crânienne* est un sac fibreux qui sert à la fois de périoste interne à la boîte osseuse du crâne qu'elle tapisse, et d'enveloppe au cerveau, dont elle sépare les diverses parties, au moyen de prolongemens ou cloisons incomplètes.

La dure-mère présente à considérer une *surface externe* et une *surface interne*.

A. Surface externe de la dure-mère.

La *surface externe* de la dure-mère se moule exactement sur la surface interne des os du crâne, à laquelle elle adhère par une foule de petits prolongemens fibreux et vasculaires, qu'on voit très-bien en plongeant sous l'eau cette membrane. Ces prolongemens donnent à la surface externe de la dure-mère un aspect rugueux, qui contraste avec le poli de sa surface interne. Sur cette surface externe se voient les ramifications des artères et veines méningées moyennes, qui proéminent sur la membrane externe comme si elles étaient simplement appliquées contre elle.

Adhérences de la surface externe de la dure-mère aux parois crâniennes.

L'adhérence de la dure-mère aux parois du crâne présente d'ailleurs de grandes différences dans les diverses régions.

Ainsi, elle est généralement moins considérable à la voûte du crâne qu'à la base, où il est impossible de la séparer des os qu'elle revêt. Je signalerai plus particulièrement, sous le point de vue de l'adhérence, le bord supérieur du rocher, le bord postérieur des petites ailes du sphénoïde et le pourtour du trou occipital.

Variétés des
adhérences de
la dure-mère :
1°. Suivant
les régions ;

L'adhérence de la dure-mère est plus forte au niveau des sutures que dans les autres points. Il est des régions, telles que les surfaces orbitaires, les fosses occipitales, la portion écailleuse du temporal, où l'adhérence est si peu prononcée, qu'on a pu croire que la dure-mère était complètement libre à leur niveau (1).

2°. Suivant
les âges.

L'adhérence de la dure-mère aux os du crâne varie d'ailleurs suivant les âges, soit pour l'intimité de cette adhérence, soit pour le mode suivant lequel elle s'effectue. Ainsi, chez le vieillard, elle est tellement intime, qu'il est souvent impossible d'enlever la voûte du crâne sans enlever en même temps des lambeaux de dure-mère. Il y a, dans ce cas, ossification des lames les plus extérieures de cette membrane. Chez l'enfant nouveau-né, l'adhérence est plus forte que chez l'adulte, surtout au niveau des sutures.

Mode d'ad-
hérence de la
dure-mère.

Quant au mode suivant lequel a lieu l'adhérence : chez l'enfant, elle paraît formée exclusivement par des vaisseaux ; chez le vieillard, elle est presque entièrement fibreuse ; chez l'adulte, elle est à la fois fibreuse et vasculaire.

(1) Une erreur anatomique long-temps accréditée, c'est que les adhérences de la dure-mère aux os étaient morbides ; on avait même admis l'existence d'un espace entre la dure-mère et les os du crâne. Ces erreurs étaient la conséquence d'une hypothèse physiologique sur la cause des mouvemens du cerveau, qui étaient attribués à la contraction de la dure-mère.

Parmi les moyens d'adhérence de la dure-mère aux os du crâne, nous devons noter les canaux fibreux que cette membrane fournit aux nerfs et aux vaisseaux qui traversent les trous de la base du crâne.

Prolongemens ou canaux fibreux de la dure-mère.

Le prolongement le plus remarquable, après la dure-mère rachidienne, est celui que la dure-mère crânienne fournit au niveau de la fente sphénoïdale. Ce prolongement se divise en deux lames, dont l'une va former la gaine névrlématique du nerf optique, et dont l'autre va servir de périoste à la cavité orbitaire.

B. Surface interne de la dure-mère.

La surface interne de la dure-mère est polie, incessamment lubrifiée par de la sérosité : elle doit cet aspect lisse au feuillet arachnoïdien qui la revêt, feuillet tellement ténu, qu'on serait tenté de nier son existence, et tellement adhérent, qu'il est très-difficile de le démontrer. Cette surface interne est libre de toute adhérence, excepté dans les points où les veines cérébrales vont s'ouvrir dans les différens sinus : elle est contiguë à l'arachnoïde cérébrale, et médiatement aux circonvolutions du cerveau.

Aspect lisse et poli de la surface interne de la dure-mère.

De cette surface interne partent des prolongemens, ou cloisons incomplètes, qui divisent la cavité du crâne en un certain nombre de compartimens. Ces prolongemens sont au nombre de trois, et désignés sous les noms de *faux du cerveau*, *tente du cervelet* et *faux du cervelet*.

Cloisons qui se détachent de cette surface interne.

Faux du cerveau. C'est une lame fibreuse, médiane, verticalement dirigée, ayant la forme d'une faux, tendue entre le trou borgne et la tente du cervelet. Sa *pointe*, qui est en avant, s'enfonce dans le trou borgne, et enveloppe l'apophyse crista-galli; sa *base* est en arrière, et tombe perpendiculairement sur la partie moyenne de la tente du cervelet. C'est dans le lieu d'intersection de la faux et de la tente qu'est creusé le canal veineux connu sous

Faux du cerveau.

Sa pointe.

Sa base.

Son bord supérieur le nom de *sinus droit*. Son bord supérieur convexe, mesure tout l'intervalle qui sépare le trou borgne de la protubérance occipitale interne. Dans l'épaisseur de ce bord

Son bord inférieur se trouve le sinus longitudinal supérieur. Le bord inférieur concave est mince, comme tranchant, répond au corps calleux, qu'il touche seulement en arrière, et sur lequel, d'après quelques anatomistes, il imprimerait un sillon assez profond. Ce bord, plus épais en arrière qu'en avant, contient dans son épaisseur une petite veine à laquelle on a donné le

Faces de la faux du cerveau. nom de *sinus longitudinal inférieur*. Les deux faces de la faux répondent à la surface interne des deux hémisphères. Il n'est pas rare de voir la faux du cerveau comme éraillée dans quelques points, et même il m'est arrivé de trouver une fois les deux hémisphères continus l'un à l'autre à travers une perte de substance de cette cloison.

Usages. Les usages de la faux sont bien évidemment de prévenir les effets de l'ébranlement latéral du cerveau, et d'empêcher, lors du décubitus latéral, que l'un des hémisphères ne pèse sur l'autre.

Tente du cervelet. *Tente du cervelet*. Espèce de cloison incomplète, et comme tronquée en avant, horizontale (*septum transverse*, Chauss.), qui sépare le cerveau du cervelet. Ce repli offre un état de tension permanent; il doit cette tension à la faux du cerveau, qui est elle-même habituellement tendue.

Tension de la tente du cervelet et de la faux du cerveau. La faux du cerveau et la tente du cervelet sont réciproquement la cause de leur état de tension. La section de l'une est nécessairement suivie du relâchement de l'autre. On ne peut donc avoir une bonne idée de la tente du cervelet que lorsqu'on l'étudie en place, la faux du cerveau étant intacte. On voit alors que cette tente représente deux plans inclinés réunis à angle obtus, de manière à former une sorte de voûte, sur le sommet de laquelle s'appuie la base de la faux du cerveau. La concavité inférieure de cette voûte répond à la convexité du cer-

velet, sur laquelle elle se moule; la convexité supérieure répond à la concavité légère des lobes postérieurs du cerveau.

Sa *circonférence externe*, horizontale, répond en arrière à la moitié postérieure des gouttières latérales; en avant, au bord supérieur du rocher. Le sinus latéral est creusé dans toute la portion occipitale de cette circonférence. Circonférence externe.

Sa *circonférence interne*, à forme parabolique, est complétée, en avant, par la gouttière occipitale: elle intercepte un petit espace que remplit le nœud de l'encéphale, sur lequel elle se moule très-exactement. Les *extrémités*, ou *pointes* des deux circonférences, se croisent de chaque côté à la manière d'un X: la pointe ou l'extrémité de la circonférence externe va se fixer à l'apophyse clinoïde postérieure, et former vers le sommet du rocher une espèce de pont, au-dessous duquel passe le nerf trifacial: la pointe ou l'extrémité de la circonférence interne, subjacente à la précédente, se prolonge jusqu'à l'apophyse clinoïde antérieure. Ces derniers prolongemens complètent de chaque côté la fosse pituitaire, et c'est dans leur épaisseur que sont logés les sinus caverneux. Circonférence interne de la tente.

Croisement en X des pointes des deux circonférences

Faux du cervelet. Petit repli falciforme, vertical, médian (*septum médian du cervelet*, Chauss.); quelquefois double, suivant la remarque de Winslow. Étendu de la protubérance occipitale interne au trou occipital, destiné à séparer les deux hémisphères du cervelet. Sa *base* répond en haut à la tente du cervelet, et s'y implante; son *sommet* se bifurque sur les parties latérales du trou occipital. Son *bord postérieur* répond à la crête occipitale; son *bord antérieur* répond au fond de la scissure médiane du cervelet. Faux du cervelet.

Structure.

La dure-mère est peut-être la plus épaisse et la plus résistante de toutes les membranes qui enveloppent les vis-

La dure-mère est composée de deux lames ou feuillets.

Mode de formation des sinus et des replis de la dure-mère.

cères ; on peut la considérer comme formée de deux lames fibreuses bien distinctes : l'une extérieure, *lame ou feuillet périostique* ; c'est le périoste interne des os du crâne ; l'autre intérieure, *lame ou feuillet cérébral* proprement dit, qui, confondu avec le précédent, dans la plus grande partie de son étendue, s'en écarte dans quelques points pour constituer et les canaux fibreux, appelés *sinus*, et les divers replis que nous avons décrits à la face interne de la dure-mère. Ainsi, au niveau de la gouttière longitudinale, le feuillet périostique de la dure-mère tapisse cette gouttière ; mais le feuillet cérébral s'en détache de chaque côté : or les deux lames de ce feuillet cérébral, en se rapprochant, interceptent entre elles et le feuillet périostique un espace prismatique, triangulaire : c'est le *sinus longitudinal supérieur*.

Le feuillet interne de la dure-mère, essentiellement fibreux, ne doit pas être confondu avec le feuillet arachnoïdien qui tapisse sa face interne, et sur lequel nous reviendrons dans un instant.

La dure-mère appartient au tissu fibreux.

La dure-mère appartient évidemment au tissu fibreux, et non au tissu musculaire ; comme on l'a cru pendant longtemps (1).

Elle est formée de fibres entrecroisées sous diverses directions.

On décrit généralement, comme dépendance de la dure-mère, les granulations ou corpuscules blancs réunis en

(1) Pacchioni, qui a fait un long travail sur cette membrane, allait même jusqu'à admettre trois ventres ou corps charnus : savoir, un pour chaque hémisphère, et un pour le cervelet. Le même auteur donne une description excessivement minutieuse de la direction des divers plans de fibres de la dure-mère. Je ne crois pas qu'il existe dans l'histoire de l'art un exemple plus frappant de l'abus qu'on peut faire de l'anatomie de texture.

grappe, pour la plupart, le long du sinus longitudinal supérieur, et qui sont appelés improprement *glandes de Pacchioni*, du nom de l'auteur qui les a le premier bien décrites.

Granulations
de Pacchioni.

Ces corpuscules, qui manquent chez l'enfant, existent presque constamment chez l'adulte, et sont très-multipliés chez le vieillard. Tantôt isolés, tantôt réunis en grappe, situés à la face interne de la dure-mère, dans les premiers temps de leur formation, ils finissent par écarter les fibres de la lame interne de cette membrane, qu'ils séparent en petits faisceaux parallèles, ou réticulés, et se trouvent ainsi logés entre les deux lames fibreuses de la dure-mère. Là, ils constituent des tumeurs proéminentes à la face externe de cette membrane, tumeurs qui se creusent une cavité dans l'épaisseur des os du crâne. C'est aux grappes de granulations de Pacchioni que sont dues ces cavités rugueuses irrégulières que l'on observe si fréquemment sur les pariétaux des vieillards, et que les anciens prenaient pour une carie des os du crâne.

Situation
et disposition
générale de ces
granulations.

Souvent ces granulations s'insinuent le long du trajet oblique que parcourent les veines, dans l'épaisseur des parois du sinus, proéminent à l'intérieur des veines et de ce sinus, et paraissent baigner dans le sang, dont elles sont toutefois séparées par la tunique interne de ces vaisseaux.

Elles s'in-
sinuent dans
l'intérieur des
veines et des
sinus.

Bien que ces corps soient principalement situés le long du sinus longitudinal supérieur, on en trouve encore, suivant la remarque de Haller, au niveau de l'extrémité antérieure du sinus droit. J'ai vu une petite masse pédiculée de granulations qui proéminait dans l'intérieur de la portion horizontale du sinus latéral et qui pouvait gêner la circulation.

Je considère ces corps comme siégeant dans le tissu cellulaire sous-arachnoïdien; on les rencontre en effet souvent à une certaine distance du sinus longitudinal, sous l'arachnoïde, le long des veines cérébrales supérieures. Tou-

Siège des
granulations
de Pacchioni.

jours ils proéminent à la face interne de la dure-mère avant de s'engager dans l'épaisseur de cette membrane.

Opinion des
auteurs sur la
nature de ces
corps.

Quelle est la nature de ces corps? Ruysch, qui les avait observés, les regarda comme étant de nature grasseuse. Quelques auteurs les ont assimilés aux granulations si fréquentes dans les plexus choroïdes; mais il n'y a pas la moindre parité à établir entre ces deux ordres de granulations. Pacchioni les regarde comme des glandes conglobées destinées à sécréter une lymphe particulière. Il a même décrit de prétendus conduits excréteurs, que quelques auteurs font arriver dans le sinus longitudinal supérieur. On a considéré ceux de ces groupes qui pénètrent dans les sinus comme destinés à remplir l'office de valvules. Mieux vaut confesser notre ignorance au sujet de ces corps, qui ne sont pas non plus de petits ganglions lymphatiques, ainsi qu'on l'a prétendu. Leur fréquence est telle, qu'ils ne sauraient être rangés parmi les productions morbides. Leur absence chez l'enfant, leur nombre beaucoup plus considérable chez le vieillard que chez l'adulte, sont un des traits principaux de leur histoire.

Vaisseaux :

1°. Artériels;

Vaisseaux. Sous le rapport du nombre et du volume de ses vaisseaux, la dure-mère crânienne semble faire exception aux membranes fibreuses, qui sont toutes remarquables par leur peu de vascularité. Nous trouvons, en effet, les artères méningée moyenne, branche de la maxillaire interne; méningée antérieure fournie par les ethmoïdales, méningées postérieures fournies par les pharyngiennes ou pharyngo-méningées. Toutefois, si l'on considère, d'une part, la situation de ces vaisseaux entre la dure-mère et les os; d'une autre part, leur distribution, qui a lieu presque en entier aux os du crâne, on se rendra compte de cette apparente irrégularité.

2°. Veineux.

Les *veines* sont, 1° les veines satellites des artères méningées, au nombre de deux pour chaque branche artérielle; 2° les veinules qui vont se rendre dans les sinus; c'est

dans l'épaisseur de la dure-mère, entre les deux feuillets de cette membrane, que se voient les sinus veineux.

Les *vaisseaux lymphatiques*, qui constituent un réseau à la surface interne de la dure-mère, paraissent étrangers à la membrane fibreuse proprement dite.

30. Vaisseaux lymphatiques.

Nerfs de la dure-mère. Si on consulte les auteurs à ce sujet, on sera dans la plus étrange perplexité, les uns admettant, les autres rejetant de la manière la plus absolue les nerfs de la dure-mère; et ceux qui les admettent ne s'accordant en aucune manière sur la source de ces nerfs.

Nerfs de la dure-mère.

Les anatomistes modernes, avec Haller, Wrisberg et Lobstein, disent qu'il y a absence complète de nerfs dans la dure-mère; d'un autre côté, Vieussens, Winslow, Lieutaud, Lecat, Valsalva, et autres, disent en avoir observé. Ce dernier les fait naître de la 7^e paire; les premiers de la 5^e; mais ils ne s'entendent pas sur le lieu d'origine de ces nerfs: les uns les faisant provenir du ganglion semi-lunaire ou de Gasser, les autres des branches ophthalmique, maxillaire supérieure ou maxillaire inférieure. Chaussier, qui les admet, les fait provenir du système ganglionnaire; mais il est évident que c'est par induction, et nullement *de visu*, qu'il a été conduit à les admettre.

Opinions diverses des auteurs à ce sujet.

Le hasard m'a conduit à démontrer, de la manière la plus évidente, les nerfs de la dure-mère. Sur une tête qui avait macéré dans l'acide nitrique étendu d'eau, puis dans l'eau seule, la dure-mère étant devenue transparente, comme gélatiniforme, je fus tout surpris de voir dans son épaisseur des lignes blanches tout-à-fait semblables aux filets nerveux. Je mis à découvert ces lignes blanches; je constatai leur caractère nerveux, et je les disséquai dans toute leur longueur. Je reconnus de chaque côté de la ligne médiane deux filamens nerveux étendus de la 5^e paire jusqu'au voisinage du sinus longitudinal supérieur. Un troisième filament nerveux occupait l'épaisseur de la tente du cervelet. Je n'ai pu constater l'origine de ce dernier filet.

Description des nerfs de la dure-mère.

100393

Usages de la
dure-mère.

Usages de la dure-mère crânienne. La dure-mère sert de périoste interne aux os du crâne, avec lesquels elle a de nombreuses connexions vasculaires; en outre, elle sert d'enveloppe protectrice au cerveau. Par ses prolongemens, qui isolent les uns des autres les diverses parties de la masse encéphalique, elle prévient en partie les effets des commotions et des contusions. En outre, elle contient dans son épaisseur des canaux veineux, dans lesquels circule tout le sang qui revient de la masse encéphalique.

Dure-mère rachidienne.

La *dure-mère rachidienne* est un long cylindre fibreux, prolongement de la dure-mère crânienne, étendu depuis le trou occipital jusqu'à la fin du canal sacré.

Capacité de
la dure-mère
rachidienne.

Capacité. Pour bien apprécier la capacité de cette gaine fibreuse, il faut préalablement la distendre par une injection faite dans sa cavité: alors on voit un cylindre infundibuliforme, très-considérable à la région cervicale, qui se rétrécit à la région dorsale, s'élargit à la région lombaire, et se termine à la région sacrée, en se subdivisant en plusieurs gaines destinées aux nerfs sacrés. La capacité de la dure-mère est telle, que dans un état de distension, elle remplit à peu de chose près le cylindre osseux formé par la colonne vertébrale. Pourquoi la dure-mère a-t-elle une capacité supérieure au volume de la moelle? La solution de ce problème qui avait exercé la sagacité de presque tous les anatomistes a été donnée par Cotunni: c'est pour contenir un liquide séreux (1).

(1) « Quidquid autem spatii est inter vaginam duræ matris » et medullam spinalem, id omne plenum etiam semper est; non » medullâ quidem ipsâ in viventibus turgidiori, non nube vaporosâ, » quod in re adhuc obscurâ suspicantur summi viri; sed aquâ ei » quidem simili, quam circa cor continet pericardium, quæ caveas » cerebri ventriculorum adimplet, quæ auris labyrinthum, quæ

Surface externe. Bien différente en cela de la dure-mère crânienne, la dure-mère spinale adhère à peine par sa surface externe aux parois du canal rachidien : entourée d'un réseau veineux en arrière, elle n'adhère nullement à l'arc postérieur des vertèbres et aux ligamens jaunes : une graisse, fluide, rougeâtre, entremêlée de vaisseaux veineux, et qui s'infiltré de sérosité chez le fœtus et dans l'enfance, remplit les vides. Cette graisse, qui se trouve surtout en abondance à la région sacrée, ne peut être mieux comparée qu'au tissu médullaire des os longs, avec lequel la graisse spinale présente une si grande analogie de fonctions. Il est une classe d'animaux vertébrés chez laquelle une graisse tout-à-fait semblable est accumulée en quantité énorme dans le crâne, et toujours pour remplir des espaces laissés par les organes : cette classe est celle des poissons.

Surface externe de la dure-mère rachidienne.

Tissu adipeux spinal.

En avant, la dure-mère tient au ligament vertébral commun postérieur par des prolongemens fibreux qui se détachent de ce ligament [de distance en distance.

De chaque côté, la dure-mère spinale fournit des prolongemens fibreux qui servent de gâines aux différentes paires de nerfs, sortent avec eux par les trous de conjugaison, et se perdent avec eux dans le tissu cellulaire.

Gâines fournies aux nerfs par la dure-mère.

Surface interne. Elle est lisse et humide, et doit cette disposition au feuillet séreux qui la revêt (1). Il est d'ailleurs extrêmement rare de la voir complètement libre d'adhérences avec l'arachnoïde, et il faut bien se garder de confondre ces adhérences normales, qui ont toujours lieu par points isolés, avec des adhérences accidentelles.

Surface interne de la dure-mère rachidienne.

» reliquas tandem complet corporis caveas, libero aeri, nequaquam
» adeundas. » (De ischiade nervosa, p. 11.)

(1) On voit de chaque côté le double orifice du conduit fibreux qui donne passage aux racines antérieures et postérieures des nerfs spinaux.

Extrémité inférieure. La dure-mère se prolonge jusqu'à la fin de la région lombaire, et par conséquent bien au-delà de la moelle épinière : là, elle forme autour de la queue de cheval une vaste ampoule, qui paraît n'avoir d'autre utilité que de servir de réservoir au liquide céphalo-rachidien.

Extrémité supérieure. Intimement unie au pourtour du trou occipital, elle se continue avec la dure-mère crânienne. L'adhérence intime de la dure-mère au pourtour du trou occipital, son adhérence au sacrum par les gâines sacrées, aux parties latérales de la colonne vertébrale par les gâines cervicales, dorsales et lombaires, maintiennent cette membrane dans un état de tension éminemment favorable à ses fonctions protectrices.

Vaisseaux. Les vaisseaux de la dure-mère rachidienne sont beaucoup moins multipliés que ceux de la dure-mère crânienne, car ils appartiennent en propre à cette membrane, et nullement à l'étui osseux.

Les artères viennent des branches spinales que fournissent les artères cervicales, dorsales, lombaires et sacrées. Les veines se rendent dans les veines intra-rachidiennes.

Les vaisseaux lymphatiques appartiennent à l'arachnoïde. Les nerfs de cette membrane n'ont pas encore été démontrés. D'un autre côté, des expériences sur les animaux vivans, et en particulier sur les chiens, m'ont prouvé que la dure-mère crânienne, et probablement aussi la dure-mère rachidienne, insensible à la section, est extrêmement sensible à la déchirure.

ARACHNOÏDE.

Le centre nerveux céphalo-rachidien est entouré par une membrane séreuse, *arachnoïde*, qui comme toutes les membranes du même genre, forme un sac sans ouverture, adhérent par sa face externe, libre et lisse par sa face interne. Nous allons étudier successivement la *portion crânienne* et la *portion spinale* de l'arachnoïde.

1°. Sur la
ligne médiane.

de l'un sur l'autre : elle recouvre la face inférieure des nerfs optiques et de leur chiasma, le tuber cinereum, et rencontre la tige pituitaire, à laquelle elle forme une gaine, pour se réfléchir sur le corps pituitaire : du tuber cinereum, elle se porte à la manière d'un pont sur la protubérance annulaire, et laisse entr'elle et le cerveau un espace ou plutôt une excavation considérable parcourue par des filamens fibreux rares et denses.

Espace sous-
arachnoïdien
antérieur.

J'appellerai *espace sous-arachnoïdien antérieur* cet espace qu'on peut considérer comme le réservoir principal de la sérosité crânienne.

1°. Sur la ligne médiane, en arrière, l'arachnoïde tapisse le sillon de séparation des lobes postérieurs du cerveau, se réfléchit du corps calleux sur le processus vermiculaire supérieur du cervelet, rencontre dans cette réflexion les veines de Galien, forme ordinairement tout autour un repli circulaire, que Bichat avait comparé à l'hiatus de Winslow, et que l'on considèrerait, d'après cet auteur, comme l'orifice d'un *canal arachnoïdien*, qui irait s'ouvrir dans le troisième ventricule, sous la toile choroïdienne.

Espace sous-
arachnoïdien
postérieur.

L'arachnoïde revêt toute la face supérieure du cervelet ; parvenue à sa grande circonférence, elle passe, à la manière d'un pont, d'un hémisphère cérébelleux sur l'autre, et du cervelet sur la face postérieure de la moelle épinière. Dans ce trajet d'un hémisphère cérébelleux à l'autre, et du cervelet à la moelle, l'arachnoïde laisse entre elle et les parties qu'elle revêt un espace considérable, réservoir de sérosité, qu'on peut appeler *espace sous-arachnoïdien postérieur*.

2°. De cha-
que côté de la
ligne médiane.

2°. De *chaque côté*, l'arachnoïde recouvre la face inférieure du lobe antérieur du cerveau et du ruban olfactif qu'elle maintient appliqué contre le lobe antérieur ; passe du lobe antérieur sur le lobe postérieur, sans s'enfoncer dans la scissure de Sylvius, et du lobe postérieur sur la protubérance et sur le cervelet. Il en résulte [de petits espaces sous-arachnoïdiens, qui communiquent avec le grand espace

sous-arachnoïdien antérieur du cerveau : en sorte que sur le cadavre, il existe à la base du cerveau, entre l'arachnoïde et la pie-mère, un espace, dont le centre est l'excavation médiane de la base du cerveau, et qui se prolonge, 1° en avant, entre les lobes antérieurs du cerveau; 2° sur les côtés, le long de la scissure de Sylvius, 3° en arrière, autour des pédoncules du cervelet. Ce dernier prolongement fait communiquer l'espace sous-arachnoïdien antérieur avec l'espace sous-arachnoïdien postérieur. Tous ces espaces sont remplis de sérosité dans l'état naturel, et d'une matière couenneuse dans certains cas d'inflammation du tissu cellulaire sous-arachnoïdien.

Prolongemens et communication des deux espaces sous-arachnoïdiens.

L'arachnoïde se comporte d'une manière uniforme par rapport aux nerfs qu'elle rencontre à la base du cerveau : 1° elle passe sous ces nerfs, qu'elle fixe par conséquent d'une manière solide à la face inférieure du cerveau; 2° dans le lieu où ces nerfs se détachent du cerveau, elle leur fournit une gaine qui les abandonne au moment où ils s'engagent dans les trous de la base du crâne pour se réfléchir sur la dure-mère.

Disposition de l'arachnoïde par rapport aux nerfs.

B. *Sur la convexité du cerveau*, l'arachnoïde s'enfonce dans la scissure médiane de ce viscère, se réfléchit d'un hémisphère à l'autre, immédiatement au-dessous du bord libre de la faux du cerveau; et comme la faux s'approche bien plus du corps calleux en arrière qu'en avant, il en résulte qu'à leur partie antérieure, les hémisphères sont en contact immédiat, ou plutôt ne sont séparés que par la pie-mère dans une certaine étendue.

B. Trajet de l'arachnoïde sur la convexité du cerveau.

L'arachnoïde adhère intimement à la dure-mère sur les côtés du sinus longitudinal supérieur, et cette adhérence est due à l'existence de gaines qu'elle fournit aux veines qui vont se jeter dans ce sinus. Cette adhérence est encore fortifiée par les granulations ou glandes de Pacchioni, que nous avons dit s'engager dans l'épaisseur de la dure-mère.

L'arachnoïde passe à la manière d'un pont d'une circonvolution à l'autre. Au reste, à la convexité comme à la base, l'arachnoïde enveloppe le cerveau, en passant, à la manière d'un pont, d'une circonvolution à l'autre, et ne s'enfonce jamais dans l'intérieur des anfractuosités.

Ténuité du tissu cellulaire sous-arachnoïdien.

Le tissu cellulaire qui unit l'arachnoïde à la pie-mère est séreux, extrêmement fin, et permet aisément la séparation de ces deux membranes, excepté dans le cas d'inflammation. L'insufflation de l'air sous l'arachnoïde révèle toute la ténuité de ce tissu cellulaire, qui s'infiltre très-souvent de sérosité.

Absence de graisse dans le tissu cellulaire

Jamais le tissu cellulaire sous-arachnoïdien n'est le siège de l'exhalation de la graisse. La graisse que Ruysch, Haller, et autres anatomistes, disent y avoir observée, n'était autre chose qu'une couenne gélatiniforme jaunâtre, qu'il est très-commun de rencontrer dans les cas d'inflammation (1).

Tissu fibreux sous-arachnoïdien.

Dans quelques parties de son trajet, l'arachnoïde est doublée par du tissu fibreux qui lui donne une très-grande résistance. Ce tissu fibreux, qu'on peut considérer comme un prolongement du névrilème de la moelle épinière, occupe surtout les grands sillons du cerveau. Ainsi, on le trouve au pourtour du grand espace sous-arachnoïdien, où il constitue comme un cercle fibreux très-résistant, qui circonscrit le trapèze artériel de la base du cerveau : c'est lui qui maintient encore les diverses parties de la base du cerveau dans leurs rapports, lors même que celui-ci, retiré de la boîte osseuse du crâne, repose sur sa convexité.

B. Feuillet pariétal de l'arachnoïde.

La face interne de la dure-mère est revêtue par une membrane séreuse très-fine et extrêmement adhérente, qui, pour cette double raison, avait échappé à l'investigation des

(1) J'ai trouvé, sur une vieille femme, un kyste adipeux, du volume d'un petit grain de raisin, naissant de la face supérieure du corps pituitaire par un pédicule très-mince.

anatomistes. L'analogie de ce qui a lieu pour toutes les autres membranes séreuses a pu seule mettre sur la voie de sa découverte, qui a été faite par Bichat. Ce feuillet arachnoïdien pariétal est bien distinct du feuillet interne de la dure-mère, que nous avons admis avec plusieurs anatomistes. A l'inspection pure et simple, on dirait qu'elle n'existe pas : sa transparence permettant de voir comme à nu les faisceaux fibreux de la dure-mère. Mais si on entame très-superficiellement cette membrane du côté de la face interne, on peut, à l'aide d'une pince fine, en détacher quelques lambeaux d'une excessive ténuité. Enfin, il n'est pas très-rare de voir des ecchymoses (1) entre la dure-mère et le feuillet arachnoïdien qui la revêt. Les ossifications de la dure-mère, et en particulier de la faux du cerveau, étant développées sous l'arachnoïde, permettent quelquefois d'isoler cette membrane de la manière la plus manifeste.

Démonstration du feuillet pariétal de l'arachnoïde.

Reste maintenant à déterminer le mode suivant lequel se continuent entre elles l'arachnoïde pariétale et l'arachnoïde cérébrale. Nous avons vu que l'arachnoïde formait des gâines à chacun des nerfs qui se détachent de la base du cerveau, et à chacune des veines qui vont se rendre aux divers sinus; ces gâines ont à peine pénétré dans les conduits fibreux que leur fournit la dure-mère, qu'elles cessent immédiatement par la réflexion de l'arachnoïde sur la dure-mère : il en résulte que l'arachnoïde forme une espèce de cul-de-sac au niveau de l'origine de chaque gaine fibreuse de la dure-mère. Pour bien voir la disposition infundibuliforme de ces gâines arachnoïdiennes, il convient de les étudier au moment

Mode de continuité de l'arachnoïde pariétale et de l'arachnoïde cérébrale.

Gâines infundibuliformes que l'arachnoïde fournit aux nerfs.

(1) Quant aux collections de sang qu'on dit avoir lieu entre le feuillet arachnoïdien et la dure-mère, ce prétendu feuillet arachnoïdien n'est autre chose qu'une membrane de nouvelle formation offrant toutes les apparences d'une membrane séreuse, ainsi que l'a très-bien démontré M. Baillarget, sur plusieurs pièces qu'il a présentées à la Société anatomique.

où on renverse le cerveau d'avant en arrière, pour couper les nerfs qui le fixent à la base du crâne. L'espèce de tiraillement qu'éprouve la gaine, par le fait de ce renversement, la rend très-manifeste. Il n'est pas rare de voir l'infiltration pseudo-membraneuse de la base du cerveau s'étendre le long de ces gâines.

Le canal
arachnoïdien
de Bichat
n'existe pas.

L'arachnoïde ne pénètre pas dans l'intérieur des ventricules au-dessous du bord postérieur du corps calleux. Le canal arachnoïdien, dit canal de Bichat, n'existe pas, et il était le produit artificiel de l'expérience même qu'on faisait pour le démontrer. Voici les propres paroles de Bichat relativement à ce prétendu canal :

Procédé de
Bichat pour
démontrer ce
prétendu canal

« Le cerveau étant découvert et en place, on soulève
» doucement chaque hémisphère en arrière, en l'écartant un
» peu en dehors : les veines de Galien paraissent alors sortant
» du canal qui les embrasse, et dont l'orifice ovalaire est très-
» apparent. Quelquefois cependant les bords de cet orifice
» embrassent tellement les veines, qu'on ne peut les distin-
» guer que par une petite fente située d'un côté ou d'autre,
» et on croirait au premier coup-d'œil qu'il y a continuité.
» Glissez alors un stylet le long de ces vaisseaux d'arrière en
» avant ; quand il aura pénétré un peu, *faites-le tourner tout*
» *autour : il dégagera les adhérences, et l'ouverture deviendra*
» *très-sensible.*

» Pour s'assurer que cette ouverture mène dans le ven-
» tricule moyen du cerveau, il faut y introduire un stylet
» crénelé, l'engager sous les veines de Galien, le pousser
» doucement : il pénètre sans peine dans le ventricule. On
» enlève ensuite le corps calleux et la voûte à trois piliers,
» de manière à laisser en place la toile chorôïdienne ; on
» incise sur le stylet, et on voit que la membrane, lisse et
» polie dans tout son trajet, n'a point été déchirée pour le
» laisser pénétrer. *Quelquefois on éprouve de la résistance ;*
» *on ne peut même le faire parvenir : cela tient à ce que les*

» veines qui viennent se dégager dans celles de Galien s'en-
 » tre-croisent en tous sens dans le canal, le rendent pour ainsi
 » dire aréolaire, et arrêtent l'instrument. Il faut alors le reti-
 » rer, et, pour démontrer la communication, verser du mer-
 » cure dans le trou extérieur, qui, par la position inclinée
 » de la tête, parvient tout de suite dans le ventricule moyen.
 » En soufflant aussi de l'air, il parvient dans ce ventricule,
 » et de là dans les latéraux, par les ouvertures situées der-
 » rière l'origine de la voûte à trois piliers. Si l'on enlève
 » celle-ci, et qu'on mette par là à nu la toile chorœdienne,
 » elle se soulève chaque fois qu'on pousse de l'air. »

» L'orifice interne du conduit de communication se trouve
 » à la partie inférieure de la toile chorœdienne ; pour le voir,
 » il faut renverser celle-ci en arrière, ou avec la voûte à trois
 » piliers qu'elle tapisse, ou après l'en avoir isolée. La glande
 » pinéale qui tient à cette toile se renverse aussi : alors, au-
 » dessous, et au devant de cette glande, on voit une rangée de
 » granulations centrales, représentant un triangle, dont la
 » pointe est en avant. C'est à la base de ce triangle qu'est
 » l'orifice interne du conduit de l'arachnoïde. »

Or, si on répète la préparation indiquée par Bichat, il est aisé de voir qu'il existe en arrière, au-dessous du corps calleux, une ouverture circulaire ou ovalaire, laquelle conduit dans une espèce de cul-de-sac plus ou moins profond, formé par l'arachnoïde qui se réfléchit autour des veines de Galien ; que le fond de ce cul-de-sac peut être facilement déchiré par un stylet moussé, et qu'alors on arrive sous la toile chorœdienne, ainsi que l'a indiqué Bichat ; mais à travers un canal artificiel. D'ailleurs, si vous introduisez un liquide coloré dans les ventricules, vous ne pouvez jamais le faire passer par le prétendu canal de Bichat ; d'une autre part, si vous poussez un liquide dans l'orifice de ce canal, jamais vous ne le voyez pénétrer dans le troisième ventricule : le mercure n'y pénètre que par déchirure ; il en est de même de l'air. L'analogie, qui a si souvent inspiré à Bichat

Le canal
arachnoïdien
était purement
artificiel.

de belles et grandes découvertes, l'a donc égaré sur ce point.

Puisque le canal arachnoïdien de Bichat n'existe pas, il s'agirait de déterminer quelle est la voie de communication des ventricules avec l'arachnoïde extérieure? c'est une question que nous discuterons plus tard.

Arachnoïde spinale.

Feuillet viscéral de l'arachnoïde spinale.

La moelle épinière, indépendamment de sa membrane propre, est recouverte par un feuillet transparent, d'une ténuité excessive, qu'on ne peut bien voir qu'en la soulevant à l'aide d'une pince, ou en la soumettant aux préparations indiquées plus haut: c'est le *feuillet viscéral de l'arachnoïde spinale*.

La capacité de la gaine arachnoïdienne est supérieure au volume de la moelle.

Feuillet viscéral. Ce feuillet se présente sous l'aspect d'une gaine séreuse d'une capacité bien supérieure au volume de la moelle. Cette gaine se prolonge autour du faisceau de nerfs connu sous le nom de *queue de cheval*, et fournit à chaque paire de nerfs une gaine infundibuliforme qui se termine en cul-de-sac, au niveau du trou de conjugaison correspondant, pour se réfléchir sur le canal fibreux que la dure-mère fournit à chacune d'elles.

Il existe donc, entre la moelle épinière et le feuillet arachnoïdien qui lui sert de gaine, un espace considérable dont on ne peut se faire une bonne idée que par l'insufflation de l'air ou par l'injection d'un liquide. Nous verrons tout à l'heure que cet espace est rempli par de la sérosité.

Nous avons vu qu'au niveau de l'excavation médiane du cerveau, l'arachnoïde n'adhérait à la pie-mère cérébrale qu'à l'aide de filamens longs, de nature fibreuse. C'est aussi au moyen de filamens fibreux que l'arachnoïde spinale adhère à l'enveloppe propre de la moelle: nulle part on ne rencontre ce tissu cellulaire sous-arachnoïdien si délié que nous avons remarqué sous l'arachnoïde cérébrale.

Une autre particularité du feuillet viscéral de l'arachnoïde spinale, c'est que ce feuillet adhère au feuillet pariétal dans une foule de points.

Adhérences
filamenteuses
du feuillet pa-
riétal et du
feuillet viscéral

Feuillet pariétal. Le feuillet pariétal de la dure-mère spinale se comporte exactement comme celui de la dure-mère crânienne. Il se continue avec le feuillet viscéral à l'aide des gâines que ce dernier fournit aux nerfs spinaux.

Du liquide sous-arachnoïdien.

Il existe autour de la moelle une quantité de sérosité assez considérable pour remplir l'intervalle qui sépare cet organe et la dure-mère, et ce liquide occupe le tissu cellulaire sous-arachnoïdien. Ce même liquide existe dans les ventricules du cerveau, dans le tissu cellulaire sous-arachnoïdien, et remplit les espaces libres de la cavité crânienne.

Liquide sous-
arachnoïdien.

Le fait de l'existence du liquide sous-arachnoïdien, indiqué par Haller (1), et démontré de la manière la plus explicite et la plus complète par Cotunni (2), fut oublié par les anatomistes, et regardé par les uns comme un phénomène cadavérique, par les autres comme un phénomène pathologique. La présence de ce liquide a été de nouveau constatée par M. Magendie, qui, en outre, a parfaitement établi que le siège de ce liquide est le tissu cellulaire sous-arachnoïdien.

Pour constater l'existence du liquide sous-arachnoïdien (*liquide céphalo-rachidien*, Magendie), il suffit d'ouvrir la région lombaire du canal rachidien sur un certain nombre de sujets. Si on incise la dure-mère avec beaucoup de précaution, on verra la sérosité soulever le feuillet viscéral de l'arachnoïde, qui fait hernie à travers l'incision. Ce feuillet divisé, le liquide s'en échappe. Cotunni, qui a fait cette expérience sur vingt sujets, a recueilli de quatre à cinq onces de sérosité sur chacun d'eux.

Preuves de
l'existence du
liquide sous-
arachnoïdien.

(1) *Elementa physiologiæ*, t. 4, p. 87.

(2) *De ischiade nervosa commentarium*.

Que si on objecte que le liquide se trouve sur le cadavre, mais qu'il n'existe pas sur le vivant, nous répondrons par le fait suivant :

Il y a un espace entre la moelle épinière et la dure-mère; le cerveau lui-même ne remplit pas exactement la cavité crânienne. Or, le vide n'existe nulle part dans le corps des animaux; les espaces intermédiaires aux solides sont remplis par des liquides ou par des corps gazeux. Si on se rejette sur la vapeur séreuse, dont l'élasticité pourrait faire équilibre à l'air extérieur, nous répondrons que cette vapeur ne pourrait suffire à la production d'une aussi grande quantité de liquide que celui qu'on trouve dans le canal rachidien.

Du reste, toutes ces objections, ainsi que la supposition du moindre volume du cerveau et de la moelle après la mort que pendant la vie, tombent devant l'expérience suivante :

Si, sur un chien, vous divisez les muscles cervicaux postérieurs à leur insertion occipitale, vous arriverez sur le ligament occipito-atloïdien postérieur. Le sang bien abstergé, entamez ce ligament couche par couche et en dédolant. A peine l'avez-vous divisé dans toute son épaisseur, qu'une petite hernie aqueuse apparaît; c'est le feuillet arachnoïdien viscéral que soulève le flot du liquide. Si on divise alors crucialement, à l'aide d'une sonde, le ligament occipito-atloïdien (1), on voit un liquide aussi limpide que de l'eau distillée, placé sous le feuillet viscéral de l'arachnoïde, et agité par un double mouvement, l'un isochrone aux battemens du poulx, l'autre isochrone aux mouvemens de la respiration. Si on fait une ponction à la membrane arachnoïde, aussitôt s'échappe par jets saccadés le liquide, dont on peut apprécier la quantité.

Le liquide sous-arachnoïdien est agité par un double mouvement.

(1) Il importe de donner peu d'étendue à l'incision transversale, pour éviter la lésion des veines vertébrales qui sont très-volumineuses; car cette lésion donne lieu à une hémorrhagie qui ne permet pas de continuer l'expérience.

Les difficultés qu'on trouve à éviter d'ouvrir le feuillet viscéral arachnoïdien expliquent pourquoi on avait cru jusque dans ces derniers temps que le liquide spinal était contenu dans la cavité de l'arachnoïde, bien que la plupart des observateurs eussent noté que dans le crâne la sérosité occupait le tissu cellulaire sous-arachnoïdien.

Le liquide occupe le tissu cellulaire sous-arachnoïdien.

Il suit de là, qu'indépendamment de la sérosité exhalée à la face libre ou dans la cavité de l'arachnoïde, il existe une certaine quantité de sérosité qui remplit les mailles du tissu cellulaire sous-arachnoïdien; et sous ce rapport, l'arachnoïde diffère essentiellement des autres membranes séreuses, qui versent dans leur cavité, et nullement dans le tissu cellulaire subjacent, les divers liquides qu'elles sécrètent.

Pourquoi cette différence? Elle dérive uniquement du défaut d'adhérence de l'arachnoïde à la moelle; nous pouvons établir comme une loi, que les membranes séreuses exhalent presque indifféremment par leur surface interne et par leur surface externe, lorsque cette surface externe n'est pas adhérente. La membrane arachnoïde est à la fois perspirable par sa face interne et par sa face externe: on rencontre assez fréquemment dans sa cavité une certaine quantité de sérosité; et si les phlegmasies aiguës ont le plus souvent pour résultat le dépôt d'une certaine quantité de pus ou de pseudo-membranes dans le tissu cellulaire sous-arachnoïdien, il n'est pas rare de voir l'exhalation morbide se faire dans la cavité même de l'arachnoïde spinale.

Causes probables de cette particularité.

Non-seulement le liquide sous-arachnoïdien existe dans le canal vertébral, mais on le trouve encore dans la cavité du crâne, où il remplit tous les espaces qui peuvent se former entre le cerveau et la dure-mère.

Le liquide sous-arachnoïdien existe dans la cavité du crâne.

Or, ces espaces présentent beaucoup de variétés dans leurs dimensions, suivant les âges et suivant les maladies: ainsi, dans l'atrophie sénile ou morbide du cerveau et de la moelle, l'intervalle entre la dure-mère et l'axe cérébro-

spinal augmentant, la quantité de liquide augmente d'une manière proportionnelle.

Sa quantité est en raison des progrès de l'âge.

La quantité du liquide sous-arachnoïdien est en raison directe des progrès de l'âge : chez les vieillards en démence, dont les circonvolutions sont atrophiées, la quantité de sérosité sous-arachnoïdienne contenue dans la cavité du crâne est très-considérable (1).

Son abondance à la base du crâne.

Le liquide sous-arachnoïdien du crâne n'est pas uniformément répandu autour du cerveau, mais il occupe principalement la base de cet organe. Pour le démontrer, il suffit de soulever avec précaution le cerveau d'avant en arrière : on voit alors le liquide distendre tous les prolongemens infundibuliformes que l'arachnoïde fournit aux nerfs, et s'échapper au moment où l'on divise l'arachnoïde.

Le liquide sous-arachnoïdien de la base du cerveau et le liquide des ventricules sont toujours, sous le rapport de la quantité, en raison directe l'un de l'autre, et en raison inverse du liquide sous-arachnoïdien de la convexité du cerveau. A l'ouverture d'enfans morts à la suite d'hydrocéphale ventriculaire aiguë, on trouve quelquefois la surface convexe du cerveau sèche et comme collante.

La question de la communication du liquide céphalique et du liquide rachidien est importante.

Communication des liquides sous-arachnoïdiens crâniens et spinal.

On ne saurait révoquer en doute la communication de la sérosité sous-arachnoïdienne du cerveau avec la sérosité sous-arachnoïdienne de la moelle; mais la sérosité des ventricules communique-t-elle avec la sérosité sous-arachnoïdienne ?

(1) Aucune de ces remarques n'avait échappé à Cotunni :

« Nec tantum hæc aqua complens ab occipite ad usque imum os sacrum, tubum duræ matris.... sed et in ipso redundat calvariæ cavo omniaque complet intervalla quæ inter cerebrum et duræ matris ambitum inveniuntur..... Quantum autem magnitudinis cerebrum in his perdit, tantum a contactu subtrahitur duræ matris, et quidquid loci decrescendo reliquit, aquosus vapor collectus totum adimplet. » (Op. cit., p. 11, 12.)

Haller admet cette communication directe (1) entre la sérosité ventriculaire et la sérosité spinale, communication qu'il croyait établie avec la cavité même de l'arachnoïde; Cotunni s'exprime à cet égard plus explicitement encore.

Opinion des auteurs au sujet de cette communication.

Haller et Cotunni (2) pensaient que cette communication existait au bas du quatrième ventricule, sans préciser ni le lieu ni le mode. C'est dans ce même lieu que M. Magendie a signalé cette communication au niveau du bec du *calamus scriptorius*. Bichat avait placé le lieu de la communication entre l'arachnoïde ventriculaire et l'arachnoïde extérieure, dans son prétendu canal arachnoïdien.

L'étude de cette communication du quatrième ventricule avec le tissu cellulaire sous-arachnoïdien sera mieux placée à l'occasion du quatrième ventricule.

Usages de l'arachnoïde et du liquide sous-arachnoïdien.

Usages de l'arachnoïde. Comme toutes les membranes séreuses, l'arachnoïde a pour usage essentiel de lubrifier la surface du cerveau et de la moelle, et d'en favoriser les mouvemens. Or, aucune membrane ne remplit cet usage à un plus haut degré, puisqu'elle est à la fois lubrifiée par sa surface externe et par sa surface interne. Ce serait, en effet, une erreur, de croire que la sérosité soit exclusivement

Usages de l'arachnoïde,

(1) Qua prodit de ventriculo aqua, facile in medullæ spinalis circumjectum spatium etiam parat : eam aquam enim difficulter omnino in tertium ventriculum et ad infundibulum redderet, quoad perpendiculum oportet ascendere (Haller, t. 4, sect. 3, p. 77)... Non dubito quin collecta ex ventriculis cerebri aqua eo descendere possit (sect. 3, p. 87).

(2) His spinæ aquis eas etiam subinde commisceri, quas, sive a majoribus cerebri ventriculis per lacunar et sylvii aquæductum, sive a propriis exhalantibus arteriis, cerebelli ventriculus accipiat; cujus positio perpendiculata et via ad spinæ cavum satis patens defluxum humoris in spinam manifesti persuadent. (Cotunni, p. 18, 19.)

fournie par la surface de l'arachnoïde qui regarde la pie-mère : elle est en même temps versée sur la surface interne, comme dans toutes les membranes séreuses. Aussi rencontre-t-on quelquefois de la sérosité, du pus, des fausses membranes, dans la cavité même de l'arachnoïde.

Usages du liquide sous-arachnoïdien. Ce liquide forme au tour de la moelle épinière comme une espèce de bain qui la protège très-efficacement dans les divers mouvements qu'exécute la colonne vertébrale. On dirait que la moelle épinière se trouvant, à raison de sa délicatesse, dans des conditions analogues à celles du fœtus dans la cavité utérine, avait besoin du même moyen de protection ; et le liquide sous-arachnoïdien représente parfaitement, sous ce point de vue, les eaux de l'amnios.

Quant aux autres usages qui lui ont été attribués, ils sont tous plus ou moins hypothétiques.

Ouvrez le canal rachidien d'un chien, entre l'atlas et l'occipital, aussitôt s'écoule un flot de liquide ; l'air s'y précipite, et s'échappe dans l'expiration sous forme de bulles, pour y pénétrer de nouveau dans l'inspiration. Si vous abandonnez ensuite l'animal, vous le verrez titubant à la manière d'un homme ivre. Il va se blottir dans un coin, où il reste comme assoupi pendant plusieurs heures. Le lendemain, vous retrouverez l'animal sur pied, dans un état tout-à-fait normal. J'ai répété la même opération plusieurs fois sur le même animal, qui finit par s'y habituer, au moins sous le point de vue des effets physiologiques de la soustraction du liquide, soustraction qui n'a peut-être d'autre effet que celui de priver la moelle d'une compression légère à laquelle elle était accoutumée.

Expériences
à ce sujet.

PIE-MÈRE.

On donne le nom de *pie-mère* à la troisième des membranes du cerveau, dans l'ordre de superposition. C'est une membrane, ou plutôt un réseau vasculaire extrêmement délié, qui enveloppe immédiatement le centre nerveux, et qu'on peut considérer comme la membrane nourricière des parties qu'elle revêt. C'est, en effet, dans cette membrane que se divisent, pour ainsi dire à l'infini, les vaisseaux artériels avant de pénétrer la substance cérébrale; c'est dans ce même réseau que viennent se réunir en rameaux, en branches et en troncs, les vaisseaux veineux qui reviennent de la substance cérébrale. Un tissu cellulaire séreux, très-délié, occupe ces mailles vasculaires. Un tissu fibreux s'y joint dans certaines régions, et transforme cette membrane vasculaire en une lamelle fibreuse très-résistante, qui a tous les caractères du névrilème.

La pie-mère est une membrane vasculaire.

La pie-mère rachidienne présente des caractères tellement distincts de la pie-mère cérébrale, qu'il convient d'ajourner sa description jusqu'au moment où nous parlerons de la moelle épinière, dont elle constitue la membrane propre.

Pie-mère cérébrale.

La *pie-mère cérébrale* ne se borne pas à entourer le cerveau à la manière de l'arachnoïde, mais encore, 1° elle pénètre dans les anfractuosités de sa surface extérieure; 2° elle s'enfonce dans l'intérieur des ventricules. On appelle *pie-mère extérieure* la portion de pie-mère qui enveloppe le cerveau, et *pie-mère intérieure* la portion de pie-mère contenue dans les ventricules.

Disposition générale de la pie-mère cérébrale.

L'étude de la pie-mère intérieure suppose la connaissance de la conformation intérieure du cerveau, et sera mieux placée à l'occasion de cette conformation intérieure.

Pie-mère cérébrale extérieure.

Préparation. A la base du cerveau, la pie-mère est naturellement séparée de l'arachnoïde par un espace considérable qu'occupe le liquide sous-arachnoïdien ; mais il est facile de séparer partout ces deux membranes à l'aide de l'insufflation ou de l'injection d'une certaine quantité d'eau. La distinction de l'arachnoïde et de la pie-mère est facile à saisir dans les cas d'œdème ou d'infiltration de pus dans le tissu cellulaire sous-arachnoïdien.

Disposition
générale de la
pie-mère.

La *pie-mère extérieure*, subjacente à l'arachnoïde, à laquelle elle est unie par un tissu cellulaire séreux très-délié, non-seulement revêt le bord libre de chaque circonvolution, mais encore s'enfonce dans les anfractuosités, tapisse d'abord l'une des parois, se réfléchit ensuite sur l'autre paroi pour aller recouvrir le bord libre de la circonvolution correspondante. Il suit de là, 1^o que la pie-mère se correspond à elle-même dans une bonne partie de son étendue ; 2^o qu'elle présente une surface bien plus considérable que l'arachnoïde, en sorte que si le cerveau pouvait se déployer de la manière que le supposait Gall, sa surface dépliée serait entièrement recouverte par la pie-mère. Ce que je viens de dire à l'égard du cerveau, s'applique parfaitement au cervelet, et il n'est pas un des nombreux feuillets de cet organe qui ne soit revêtu par un repli de la pie-mère.

Par sa surface intérieure, la pie-mère répond au cerveau auquel elle est unie par d'innombrables vaisseaux qui pénètrent la substance de cet organe. Cette adhérence n'est pas telle qu'on ne puisse en général détacher la pie-mère, sans intéresser la substance du cerveau.

Mode d'adhérences de la
pie-mère avec
le cerveau.

Je ne crois pas cependant avec quelques pathologistes que l'impossibilité de cette ablation, sans entamer la substance du cerveau soit un signe de maladie de cette substance (1).

(1) Dans quelques cas, les membranes sont tellement sèches, que l'ablation de la pie-mère ne saurait avoir lieu sans déchirure

Pour bien voir les vaisseaux qui de la pie-mère pénètrent dans l'épaisseur du cerveau, il faut examiner leur disposition chez un sujet mort par asphyxie. On peut d'ailleurs produire cette injection artificiellement, en laissant, pendant quelques heures, la tête du cadavre pendante. Alors, non-seulement la pie-mère sera noire d'injection, mais encore elle sera pénétrée de sérosité; et si on la détache avec lenteur, on verra sortir de la substance cérébrale, un nombre prodigieux de filamens vasculaires, semblables à des cheveux, remarquables par leur excessive ténuité, par leur longueur, et par le défaut d'anastomoses. Des gouttelettes de sang indiqueront à la surface du cerveau les points correspondans qui, à la loupe, présentent autant de trous qu'il y a de vaisseaux.

Vaisseaux
de la pie-mère.

Usages de la pie-mère. Ils sont entièrement relatifs à la circulation du sang dans le cerveau. Cette membrane offre aux vaisseaux une vaste surface dans laquelle, d'une part, les vaisseaux artériels se capillarisent; d'une autre part, les vaisseaux veineux, de capillaires qu'ils étaient au sortir du cerveau, se réunissent en troncs de plus en plus volumineux. D'après mes recherches, les cinq sixièmes des vaisseaux de la pie-mère appartiendraient au système veineux.

Usages de la
pie-mère.

La pie-mère est le névrilème du cerveau, en ce sens qu'elle est sa membrane nourricière.

Nous verrons que la pie-mère intérieure est destinée au système artériel et veineux des parois ventriculaires, de même que la pie-mère extérieure est destinée à recueillir les vaisseaux extérieurs.

de la substance cérébrale elle-même, bien que cette substance soit parfaitement saine.

DE

LA MOELLE EPINIÈRE.

*Idee générale
de la moelle.*

La moelle épinière (*μυελος, ραχυτης*), est cette tige nerveuse blanche, cylindroïde, symétrique, qui occupe le canal rachidien; elle est continue à la masse encéphalique, dont elle a été tour à tour considérée comme l'origine ou comme la terminaison. Le nom de moelle lui vient d'une analogie grossière de situation et de consistance avec la moelle des os longs. Chaussier lui a substitué le nom de *prolongement rachidien*, mais la dénomination généralement reçue de moelle épinière, ne pouvant donner lieu à aucune erreur, mérite d'être conservée (1).

Des limites et de la situation de la moelle.

Les auteurs ne sont pas d'accord sur les limites supérieures de la moelle épinière. La limite naturelle est évidemment le

(1) La première description de la moelle, qui soit digne d'être mentionnée, a été faite par Huber (*J. Huber de medulla spinali*, Goettingæ, 1741); elle a servi de base aux travaux de Haller, *Elem. physiol.*, t. 4, sect. 1^{re}; de Mayer, qui en a publié une belle planche en 1779; et peut-être d'Alexandre Monro, *Observations on the structure* 1783; Sœmmering, Reil et Gall, qui se sont occupés avec succès des autres parties du système nerveux, ont passé légèrement sur la moelle épinière. Chaussier, *De l'Encéphale en général et en particulier*; Keuffel, dans sa dissertation inaugurale (*de medull. spinal.*, 1810, dédiée à Reil, son maître); Rolando, *Ricerche anatomice sulla struttura del medollo spinale*, Torino, 1824, ont rempli les vides de la science à cet égard. On trouve une bonne description de la moelle dans l'ouvrage de M. Ollivier sur les maladies de la moelle épinière.

sillon qui sépare le bulbe rachidien de la protubérance annulaire, sillon qui, à raison du volume considérable de cette protubérance chez l'homme, est bien plus prononcé chez lui que chez les autres animaux vertébrés pourvus de protubérance.

Limites de la moelle.

La moelle épinière est *située* à la partie postérieure médiane du tronc, en arrière des organes de la digestion, de la circulation et de la respiration (1).

Sa situation

La colonne vertébrale, la dure-mère, l'arachnoïde, et la pie-mère, lui forment une quadruple enveloppe; la première, une enveloppe osseuse; la deuxième, une gaine fibreuse; la troisième, une gaine séreuse; la quatrième, une gaine propre, fibreuse et vasculaire tout à la fois: cette dernière membrane, exactement moulée sur la moelle épinière, en soutient et comprime doucement toutes les parties.

Sa quadruple enveloppe protectrice.

La moelle épinière ne flotte pas librement dans le canal vertébral: elle est maintenue de chaque côté par un ligament qu'on appelle *ligament dentelé*.

Du ligament dentelé.

Ainsi nommé à cause du prolongement denticulé qu'il présente en dehors, le *ligament dentelé* est une languette fibreuse, extrêmement ténue; longeant la partie latérale de la moelle épinière, au névrième de laquelle elle adhère dans toute son étendue par son bord interne qui est très-mince; envoyant de son bord externe libre et plus épais, des espèces de dents qui viennent s'implanter à la dure-mère dans l'intervalle des conduits que cette membrane fournit aux nerfs: la première dentelure de ce ligament, qui peut

Ligament dentelé.

(1) Cette situation de la moelle en arrière du canal alimentaire est une des grandes différences qui existent entre le système nerveux des animaux vertébrés et le système nerveux des animaux invertébrés: chez ces derniers le système nerveux est inférieur au canal alimentaire.

Des dente-
lures du liga-
ment dentelé.

être considérée comme son origine, est très-prolongée; elle se voit sur les côtés du trou occipital, entre l'artère vertébrale et le nerf grand hypoglosse: la dernière, qui est la vingtième ou la vingt-unième, est la terminaison du ligament, et répond à peu près au niveau de l'extrémité inférieure de la moelle. La forme, la ténuité et la longueur de ces dents varient beaucoup.

Le ligament dentelé est évidemment de nature fibreuse, et ne saurait être regardé avec Bonn comme une production de l'arachnoïde (1).

Le ligament dentelé paraît avoir le double usage de concourir à la fixité de la moelle épinière et de séparer les racines antérieures des nerfs spinaux de leurs racines postérieures.

Volume de la moelle épinière.

Volume de
la moelle.

Les dimensions en hauteur de la moelle épinière sont, chez l'adulte, de 15 à 18 pouces. Sa circonférence est de douze lignes dans sa portion la plus étroite, et de dix-huit lignes dans sa portion la plus volumineuse. Mais la détermination métrique du volume de la moelle est bien moins importante que l'appréciation du volume relatif de cet organe considéré par rapport au cerveau, et par rapport à la capacité du canal rachidien, ou que l'étude des différences de volume qu'elle présente dans les divers points de son étendue.

La moelle étudiée dans le série des animaux vertébrés, sous le rapport de son volume, comparé au corps de l'animal, donne ce résultat que ce volume est toujours en raison directe de l'activité vitale de l'animal. Ainsi, les reptiles et les poissons ont une petite moelle, les oiseaux et les mammifères les plus élevés dans l'échelle ont une moelle volumineuse.

(1) Quant à la question de savoir s'il est un prolongement de la dure-mère, une émanation du névrilème, ou bien enfin un ligament propre, ce sont là des questions oiseuses.

A. *Volume et poids de la moelle comparés au volume et au poids du cerveau.* Ce fut en étudiant la moelle épinière et le cerveau des serpens et des poissons, que Praxagoras, cité par Galien, émit l'idée que le cerveau était une production de la moelle. Tous les anatomistes anciens qui ont étudié le cerveau et la moelle chez l'homme, chez les oiseaux et chez les mammifères, ont, au contraire, regardé la moelle comme un prolongement, un appendice du cerveau (*tanquam cerebri effusionem*, Ruf.), on a même long-temps considéré la moelle comme le nerf principal de l'économie, *summus in corpore humano nervus*. De nos jours, on est revenu à l'opinion de Praxagoras, et la moelle épinière est généralement considérée (Reil, Gall, Tiedemann) comme la partie fondamentale du système nerveux, dont le cerveau ne serait qu'une production, une appendice, une efflorescence. Je n'entrerai point ici dans ces questions purement spéculatives de production, d'émanation, d'origine et de prééminence; car la moelle ne produit pas plus le cerveau qu'elle n'est produite par lui.

Scemmering a établi que l'homme est de tous les animaux celui dont la moelle épinière est la moins considérable relativement à l'encéphale, et cette proportion ne saurait être l'objet d'aucun doute; mais il ne s'en suit pas que les animaux aient la moelle plus considérable que l'homme relativement au volume de leur corps: bien loin de là, il résulte, au contraire, de mes observations que si nous en exceptons les oiseaux, l'homme est celui de tous les animaux qui a la moelle épinière la plus volumineuse. Comparez, en effet, le volume et le poids de la moelle du cheval, du bœuf, faites la même comparaison pour l'homme, et vous verrez que chez ce dernier la moelle est plus volumineuse proportionnellement au reste du corps.

D'après Chaussier, la moelle épinière serait, dans l'adulte, de la dix-neuvième à la vingt-cinquième partie du cerveau, et chez l'enfant nouveau-né, la quarantième partie. D'après

Volume et poids comparatifs de la moelle et du cerveau.

Le volume de la moelle de l'homme est plus considérable que celui des autres animaux.

Meckel, ce dernier rapport serait celui qui existe chez l'adulte. Il est vrai que Meckel étudie la moelle dépouillée de sa membrane propre, et par conséquent des nerfs attachés à ses parties latérales.

Volume de
la moelle com-
paré à la capa-
cité du canal
rachidien.

B. *Volume de la moelle comparé à la capacité du canal rachidien.* La moelle ne remplit pas, à beaucoup près, toute la capacité du canal rachidien. Un espace considérable rempli de liquide, la sépare des parois de ce canal. Pourquoi cette disproportion? pourquoi cet espace intermédiaire? Nous avons dit ailleurs (*voyez OSTÉOLOGIE*), que les dimensions du canal sont en rapport, non-seulement avec le volume de la moelle, mais encore avec l'étendue des mouvemens de la colonne vertébrale. Quant à l'opinion de Vieussens, qui admettait que cet espace avait pour but de permettre les mouvemens de soulèvement de la moelle, elle est suffisamment réfutée par cette observation que le cerveau, bien qu'il soit agité de mouvemens isochrones à la respiration et à la circulation, remplit la capacité du crâne (1).

Longueur
de la moelle.

Considérée sous le point de vue de sa *longueur*, la moelle épinière n'est point en rapport avec celle du canal rachidien; elle finit au voisinage de la première vertèbre lombaire, et

(1) Il résulte de plusieurs expériences que j'ai faites à ce sujet, que le liquide spinal observé à la région cervicale, entre l'occipital et l'axis, est agité de mouvemens isochrones à ceux du poulx et à ceux de la respiration; mais que le liquide une fois évacué, la moelle épinière ne présente aucune espèce de locomotion. J'ai examiné avec la plus grande attention les tumeurs lombaires que portaient plusieurs enfans affectés de spina bifida; je n'ai pas pu y découvrir de mouvemens isochrones aux battemens du poulx; mais les mouvemens de la respiration exerçaient sur ces tumeurs une influence manifeste: ainsi, quand on vidait la poche par la compression, les cris que provoquait la douleur causée par cette réduction étaient presque immédiatement suivis de la tension extrême de la poche. La moelle épinière étant dépourvue des grosses artères qu'on

pourtant le canal rachidien se prolonge jusque dans le sacrum.

Les limites inférieures de la moelle n'ont pas été assignées avec la précision que réclame une question aussi grave ; suivant Winslow, la moelle épinière finit au niveau de la première vertèbre lombaire ; Morgagni l'a vue descendre jusqu'à la 2^e ; Keuffel l'a vue atteindre la 3^e vertèbre lombaire chez un sujet, et s'arrêter à la 11^e dorsale chez un autre.

Limites inférieures de la moelle.

La divergence des auteurs à ce sujet, tient, 1^o aux variétés individuelles que présente la moelle sous le rapport de ses limites inférieures ; 2^o à la différence d'acception qu'on a pu donner aux mots *extrémité inférieure de la moelle* ; les uns limitant la moelle à la partie renflée ; les autres à la partie effilée de cette moelle. Il résulte d'expériences que j'ai faites à ce sujet, et qui consistent à enfoncer horizontalement un scalpel d'avant en arrière dans le disque intervertébral qui sépare la 1^{re} de la 2^e vertèbre lombaire, qu'il existe des variétés chez les différens sujets sous le rapport de cette terminaison, et que l'attitude des cadavres, l'état de flexion ou d'extension de la tête et du rachis peuvent influencer sur les limites inférieures, mais qu'en général le renflement, ou base du cône qui termine la moelle, répond à la première vertèbre lombaire, et le sommet du cône à la deuxième.

Divergence des auteurs à cet égard.

Expériences à ce sujet.

Pendant les premiers temps de la vie fœtale, la moelle descend jusqu'au sacrum, mais chez les fœtus à terme, je n'ai pas trouvé une différence aussi prononcée que le disent les anatomistes modernes (1).

C. Différence de volume de la moelle dans les divers points

observe à la base du cerveau, ne peut concourir en aucune manière aux mouvemens isochrones aux battemens du cœur, observés dans le liquide spinal ; ces mouvemens du liquide lui sont communiqués par les artères cérébrales.

(1) La moelle épinière est susceptible d'allongement et de rétraction : elle s'allonge dans la flexion ; elle revient sur elle-même

Différence *de sa longueur.* Le volume de la moelle épinière n'est pas le même dans les divers points de sa longueur : renflée à son origine, au niveau de la gouttière basilaire, où elle constitue le *bulbe rachidien supérieur* ou *occipital*, elle se rétrécit immédiatement après avoir franchi le trou occipital. Le lieu de ce rétrécissement qui a reçu le nom de *collet du bulbe rachidien*, est pour beaucoup d'anatomistes le commencement de la moelle épinière.

Renflement
ou bulbe occi-
pital.

Renflement
cervical.

Un nouveau renflement oblong, beaucoup plus étendu que le précédent, *bulbe rachidien moyen*, *cervical* ou *brachial*, commence au niveau de la troisième vertèbre cervicale, et finit au niveau de la troisième dorsale.

Renflement
lombaire.

Considérablement rétrécie depuis la 1^{re} jusqu'à la 1^{re} vertèbre dorsale, la moelle épinière se renfle une troisième fois, mais beaucoup moins qu'à la région cervicale et à la région occipitale; ce troisième renflement constitue le *bulbe rachidien inférieur*, *bulbe lombaire* ou *crural* : ce bulbe s'effile immédiatement à la manière d'un fuseau, et se termine par un cordon excessivement grêle d'abord, qui est demi-transparent, d'aspect fibreux, filiforme, caché au milieu des nerfs de la queue de cheval, et qu'accompagne constamment une veine. On distingue ce cordon des nerfs qui l'entourent par sa situation sur la ligne médiane, par sa ténuité, par son aspect fibreux et par sa terminaison. On le suit jusqu'à la base du sacrum, où on le voit se confondre avec la dure-mère.

dans l'extension de la colonne vertébrale; cette différence m'a paru être d'un pouce à quinze lignes.

Sur le corps d'un enfant à terme, affecté de spina bifida sacré, mort peu de temps après sa naissance, la moelle descendait jusqu'au bas du sacrum; il n'y avait pas de queue de cheval. Malacarne avait déjà noté un fait analogue : cette disposition dépend, non d'un retard dans l'évolution de la moelle, mais des adhérences contractées par cette moelle, à une époque peu avancée de la vie fœtale. (Voyez *Anat. pathol.*, 17^e livraison, *Spina bifida*.)

Dans quelque cas, le bulbe rachidien inférieur se bifurque dans sa portion rétrécie, mais les deux branches de la bifurcation aboutissent à un cordon fibreux unique. Huber, Haller et Scemmering disent que la moelle se termine inférieurement par deux petits renflemens en globules, dont l'un supérieur ovoïde, l'autre inférieur conoïde. Ils ont pris évidemment l'exception pour la règle.

La bifurcation du bulbe rachidien inférieur est une variété anatomique.

Il y a bien loin de cette disposition de la moelle renflée en trois points de sa longueur, à celle admise par Gall, qui, comparant avec Haller la moelle épinière de l'homme et des animaux vertébrés à la double série de ganglions des annélides et des insectes, admet autant de renflemens dans la moelle qu'il y a de paires de nerfs. L'observation rigoureuse des faits est en opposition complète avec cette manière de voir, car même chez le fœtus, qui présente si souvent d'une manière transitoire l'état permanent des animaux inférieurs, on ne voit en aucune façon cette série de renflemens. Une fausse induction et une apparence grossière de la moelle environnée de ses nerfs, ont égaré le célèbre physiologiste, qui aurait dû chercher les analogues des ganglions des insectes, non dans la moelle épinière elle-même, mais dans la série des ganglions spinaux (1).

La moelle ne présente pas autant de renflemens qu'il y a de paires de nerfs.

L'existence des trois renflemens de la moelle épinière est une application de ces deux grandes lois de névrologie, savoir, 1^o que le volume de la moelle épinière est en rapport avec le volume et le nombre des nerfs qui en émanent ou qui s'y rendent, et avec l'activité fonctionnelle des organes

(1) On ne trouve même pas de renflemens dans la moelle épinière du veau, que Gall prenait pour type de cette disposition. Les commissaires de l'Institut n'en trouvèrent pas davantage chez le chien, le cochon, le cerf, le chevreuil, le bœuf, le cheval, où Gall prétendait les avoir découverts. Les belles recherches de Tiedemann, sur le développement de la moelle épinière, ont à jamais renversé cette manière de voir, qui ne reposait que sur des analogies non vérifiées.

Loi qui pré- aux quels ces nerfs se distribuent; 2^o que l'exercice de la
 side aux ren- sensibilité est en rapport avec des nerfs plus volumineux
 flemens de la que l'exercice de la myotilité.
 moelle.

Pourquoi
 ces trois ren-
 flemens sont
 inégaux.

Or, c'est au niveau des trois bulbes qu'ont lieu les communications nerveuses les plus multipliées et les plus importantes. Au bulbe inférieur ou lombaire répondent les nerfs des extrémités inférieures; au bulbe moyen, les nerfs des extrémités supérieures; au bulbe supérieur, les nerfs de la respiration, de la langue, une partie, et peut-être la totalité des nerfs de la face.

Si le bulbe cervical qui répond aux extrémités supérieures présente des dimensions plus considérables que le bulbe lombaire, c'est parce que, d'une part, les premières jouissent d'une activité musculaire plus considérable que les secondes, et que, d'une autre part, elles sont les organes du toucher.

Preuves ti-
 rées de l'ana-
 tomie compa-
 rée.

L'anatomie comparée justifie pleinement cette manière de voir, qui s'applique également aux dimensions en longueur de la moelle : on trouve, en effet, que dans les diverses espèces animales, la longueur de la moelle épinière n'est nullement en rapport avec celle du canal vertébral, avec la présence ou l'absence d'une queue, mais bien en rapport avec l'énergie du mouvement et de la sensibilité tactile. Desmoulins, jeune anatomiste trop tôt enlevé à la science, a établi ce fait sur des preuves irréfragables (1).

(1) La moelle épinière des oiseaux fournit une preuve frappante de la loi qui préside au développement de la moelle ; il n'est point dans l'économie de mouvement qui nécessite plus de force et d'agilité que le phénomène du vol. On n'est donc point étonné de voir la moelle se renfler au niveau des nerfs qui se rendent aux muscles de l'aile ; il semblerait que la portion de moelle qui répond aux membres inférieurs doive être beaucoup moins développée, et pourtant le renflement inférieur est tout aussi considérable que le renflement de l'aile, et cela parce que les membres inférieurs sont

Forme, direction et rapports.

La moelle épinière a la *forme* d'un cylindre aplati d'avant en arrière.

Sa *direction* suit les inflexions de la colonne vertébrale, aux déviations de laquelle la moelle participe, et c'est une chose bien digne d'intérêt que de voir la moelle échapper à toute compression, même dans les flexions anguleuses du rachis. Direction de la moelle.

La moelle épinière est parfaitement symétrique.

Sa symétrie.

La symétrie est moins parfaite entre la moitié antérieure et la moitié postérieure de la moelle; elle est moins parfaite encore entre la moitié supérieure et la moitié inférieure.

On divise la moelle en *corps* et en *extrémités*. Le corps de la moelle doit être étudié, 1° lorsqu'il est enveloppé de sa gaine propre; 2° après l'ablation de cette gaine.

A. Du corps de la moelle enveloppé de sa gaine propre.

Toute la surface de la moelle présente des plis transverses réunis par des plis obliques, en un mot des zig-zag que Huber comparait aux anneaux d'un ver à soie, que Monro regardait comme autant de petites articulations; ces plis, qui appartiennent au névrilème, sont tout-à-fait analogues à ceux que nous avons signalés sur les tendons pendant le relâchement des muscles, à ceux que nous verrons sur les nerfs relâchés; ils s'effacent par l'extension de la moelle, et se reproduisent par son raccourcissement. Du corps de la moelle.

Ses plis transverses.

les organes du toucher chez les oiseaux, d'après une idée plus ingénieuse que vraisemblable.

La moelle épinière de la tortue confirme au plus haut degré la loi que nous avons admise d'après Desmoulins. L'espèce de boîte calcaire dont est enveloppée la partie moyenne de cet animal, est privés de tout mouvement et de tout sentiment. Or, le tronçon de moelle qui répond au membre supérieur est uni au tronçon de moelle épinière qui répond au membre inférieur par un filet très-délié.

Leur présence prévient les effets de la distension de la moelle dans les divers mouvemens qu'exécute la colonne vertébrale. Par eux la moelle épinière jouit d'une certaine élasticité.

La moelle épinière offre à considérer une face antérieure, une face postérieure et deux faces latérales.

Face antérieure de la moelle.

La *face antérieure* présente sur la ligne médiane une *bandelette fibreuse* qui mesure toute la longueur de la moelle, et qui masque le sillon médian antérieur.

Face postérieure.

La *face postérieure* n'offre pas, au premier abord, de trace de sillon médian. Aussi ce sillon a-t-il été rejeté par plusieurs anatomistes, et nommément par Huber; mais, avec un peu d'attention, on reconnaît une ligne très-déliée qui décèle ce sillon médian postérieur, sur lequel je vais revenir.

De chaque côté de la ligne médiane, sur l'une et l'autre face de la moelle, se voit la série linéaire des racines des nerfs spinaux, racines divisées en *antérieures* et en *postérieures*. Les différences de nombre et de volume que présentent ces deux ordres de racines, différences que nous indiquerons ailleurs, permettent de distinguer, à la première vue, la face antérieure de la face postérieure de la moelle.

Sillons collatéraux de la moelle.

Si on arrache ces racines, on voit que le lieu de leur implantation est marqué par des points déprimés, dont la succession constitue sur chaque face deux sillons décrits avec beaucoup de soin, par Chaussier, sous le nom de *sillons collatéraux* de la moelle. On ne saurait rejeter le sillon collatéral postérieur, mais je crois devoir ne point admettre le sillon collatéral antérieur.

Faces latérales.

Les *faces latérales* de la moelle sont arrondies, plus étroites que les faces antérieure et postérieure; on y cherche en vain le sillon admis par quelques auteurs. C'est sur ces faces que s'attache le ligament dentelé.

La moelle épinière présente à considérer une gaine propre, appelée *pie-mère rachidienne*, que nous appellerons *névrilème*, à raison de son analogie avec le névrilème des nerfs, et un tissu propre.

Névrilème de la moelle (pie-mère rachidienne).

Préparation. La séparation de la gaine rachidienne et de la moelle est difficile chez le plus grand nombre des sujets, à cause de la mollesse de la moelle et de la facilité avec laquelle cet organe s'altère sur le cadavre. Pour que cette préparation réussisse parfaitement, il convient de choisir le corps d'un supplicié ou d'un individu mort par suite de maladie aiguë ou d'accident. La moelle des enfans nouveaux-nés se prête en général à cette préparation beaucoup mieux que celle de l'adulte, ce qui tient à la densité proportionnellement plus grande de la moelle et à l'adhérence moins intime de la membrane propre, à cette époque de la vie.

Chez les enfans, on peut, après avoir divisé la membrane propre au niveau du bulbe rachidien, la renverser de haut en bas, de la même manière qu'on dépouille une anguille, ou qu'on ôte un bas en le renversant. Lorsque la moelle est plus cohérente, on divise longitudinalement la membrane propre, avec beaucoup de précaution, sur l'un des côtés du sillon médian, et on détache avec le manche d'un scalpel cette membrane qui tient à la moelle par une suite de prolongemens cellulaires et vasculaires.

Tandis que l'enveloppe propre du cerveau (*pie-mère cérébrale*) n'est autre chose qu'un lacis vasculaire, l'enveloppe propre de la moelle (*pie-mère rachidienne*) est une membrane fibreuse, et par conséquent résistante, qui soutient et protège la moelle épinière à la manière du névrilème des nerfs.

Le névrilème de la moelle est une membrane fibreuse.

La surface externe de cette membrane est entourée d'un lacis vasculaire remarquable par ses flexuosités, et dont une partie est contenue dans son épaisseur. La moelle apparaît à travers la demi-transparence de cette membrane, qui, par elle-même, est d'un blanc nacré, quelquefois terne, jaunâtre, noirâtre ou même pointillée de noir, surtout à la région cervicale (1).

Sa surface externe.

Du reste, la *surface externe* du névrilème rachidien est

(1) Ces diverses nuances, beaucoup plus fréquentes chez certains animaux, chez le mouton par exemple, que chez l'homme, sont produites par le dépôt d'une matière colorante, et ne sont nullement liées à un état morbide, soit actuel, soit antérieur.

rugueuse, hérissée de petits filamens celluloux et fibreux qui flottent sous l'eau et sont les débris de petits cordages fibreux qui vont de ce névrilème à l'arachnoïde.

Surface interne du névrilème de la moelle.

La *surface interne* du névrilème adhère à la moelle par une foule de prolongemens celluloux et vasculaires qui forment dans son épaisseur des aréoles ou mailles, bien décrites et figurées par Keuffel.

Prolongement médian du névrilème

Au niveau du sillon médian antérieur, le névrilème envoie un prolongement qui s'enfonce dans ce sillon pour en tapisser l'une des parois, se réfléchit au fond de ce même sillon pour tapisser la paroi opposée, en sorte qu'il forme une duplicature dans l'épaisseur de laquelle pénètrent les vaisseaux sanguins. Un prolongement simple, d'une extrême ténuité, pénètre le sillon postérieur et établit la ligne de démarcation entre les deux moitiés postérieures de la moelle.

Cordon fibreux qui termine la moelle

Le névrilème se prolonge au-dessous de l'extrémité inférieure de la moelle par un cordon fibreux bien décrit par Huber, et qui va s'insérer à la base du coccyx.

Ce cordon, que les anciens anatomistes regardaient comme un nerf, qu'ils appelaient *impair*, est très-résistant, eu égard à sa ténuité : habituellement tendu, il semble destiné à maintenir l'extrémité inférieure de la moelle dans un état de fixité. Congénère sous ce point de vue du ligament dentelé, la partie supérieure de ce cordon est creuse et remplie par une substance grise, extrêmement molle.

De la surface externe du névrilème part le ligament dentelé, qu'on a considéré comme un prolongement de la membrane propre de la moelle. De cette même surface externe partent les gâines névrilématiques propres à chaque fibre nerveuse.

Monro a avancé qu'une couche molle de substance grise recouvrait la substance blanche de la moelle et la séparait du névrilème, mais cette couche n'existe pas (1).

(1) Sur plusieurs sujets, j'ai vu de la manière la plus manifeste

Du reste, en opposition avec ce qui a lieu pour les autres membranes de la moelle, qui ont une capacité beaucoup plus grande que ne le comporte le volume de l'organe enveloppé, le névrilème se moule exactement sur elle, et y exerce même une compression qui se manifeste par la hernie de la moelle, à travers une ponction faite à son enveloppe; c'est à cette compression que la moelle, enveloppée de sa gaine, doit son apparente consistance, qui contraste avec la mollesse de cet organe dépourvu de névrilème.

Le névrilème se moule exactement sur la moelle.

Cette compression, de même que l'inextensibilité absolue du névrilème, expliquent, 1^o la rareté des épanchemens de la moelle; 2^o les effets funestes du moindre épanchement qui a lieu dans l'épaisseur de cet organe.

Structure. La membrane propre de la moelle est essentiellement fibreuse; elle ne mérite nullement le nom de membrane vasculaire (*tunica vasculosa*, Sæmmering) qui lui a été donné. Les fibres qui la constituent s'entrecroisent sous toutes sortes de directions, mais le plus grand nombre affectent une direction longitudinale. Les vaisseaux qui rampent à sa superficie, et qui la traversent ensuite, sont évidemment étrangers à sa structure.

Structure du névrilème.

Usages. Les usages du névrilème sont essentiellement relatifs à la protection. C'est la charpente de la moelle; il sert en même temps de support aux vaisseaux nourriciers de cet organe, et c'est sous ce point de vue qu'il a été comparé à la pie-mère du cerveau. Le passage entre le névrilème de la moelle épinière et la pie-mère cérébrale se fait par nuances insensibles. La partie fibreuse d'iminue sur le bulbe rachidien, et sur la protubérance annulaire, et se termine sur les pédoncules; la partie vasculaire se développe au contraire à mesure que de la moelle on s'élève vers le cerveau.

Usages.

au niveau du bulbe rachidien, une couche mince, jaunâtre, qui s'enfonçait entre les pyramides, et remplissait le sillon peu profond qui sépare les olives des pyramides.

On a dit que le névrilème était l'organe sécréteur de la moelle : j'aimerais autant dire que le testicule est le résultat de la sécrétion de la tunique albuginée, le cœur un produit de sécrétion du péricarde.

A. Du corps de la moelle dépouillé de son névrilème.

Les nerfs
spinaux sui-
vent le névri-
lème.

Dépouillée de son névrilème, la moelle épinière est en même temps dépouillée des nerfs spinaux, lesquels ont suivi le névrilème. Devons-nous en conclure que les nerfs ne pénètrent pas dans le corps même de la moelle, et ne font qu'arriver au contact, cette question nous occupera à l'occasion de l'origine des nerfs spinaux. Nous ferons toutefois observer ici que les racines postérieures naissent suivant une ligne parfaitement régulière, tandis que les racines antérieures naissent irrégulièrement des divers points de la colonne médullaire correspondante (1).

Sillon mé-
dian antérieur

Du sillon median antérieur et de la commissure. Le sillon médian antérieur pénètre environ jusqu'au tiers de l'épaisseur de la moelle. Au fond de ce sillon, que remplissent un prolongement du névrilème et un grand nombre de vaisseaux, se voit une lame blanche, extrêmement ténue, criblée de trous, et qu'on appelle *commissure antérieure* (*commissure longitudinale*, Chaussier). Les trous dont elle est criblée sont destinés au passage des pinceaux vasculaires qui pénètrent dans l'épaisseur de la moelle; la disposition alterne de ces trous, qu'agrandit singulièrement l'effort qu'on fait pour arracher les vaisseaux, donne à la commissure l'apparence d'un entrecroisement de fibres;

Commissure
antérieure.

(1) Cette disposition s'observe parfaitement sur la moelle du fœtus et de l'enfant nouveau-né : jusqu'à cette époque, la colonne médullaire, d'où naissent les racines antérieures, est encore grise. Les racines, qui sont blanches, émergent de cette colonne grise et se présentent sur une moelle dépouillée de son névrilème, sous l'aspect de petits tronçons blancs, qu'on peut suivre dans l'épaisseur de l'organe.

et en effet plusieurs anatomistes, non seulement ont admis cet entrecroisement, mais encore ont spécifié qu'il était produit par les nerfs spinaux eux-mêmes (1).

Disposition
de la commis-
sure blanche.

Suivant Gall et Spurzheim, les faisceaux de cette commissure transversalement dirigés, s'engrèneraient à la manière des dents molaires; mais, je le répète, l'examen le plus attentif ne démontre dans la commissure rien autre chose qu'une lamelle blanche, perforée pour le passage des vaisseaux.

Sillon médian postérieur. Non-seulement le sillon médian postérieur existe, mais encore il est plus profond que l'an-
térieur. Son étroitesse, la ténuité du prolongement névritique qui le remplit, ont pu seules le dérober à l'investigation des anatomistes; on cherche en vain au fond de ce sillon une languette analogue à celle du sillon médian antérieur; on n'y voit que la commissure grise.

Sillon mé-
dian posté-
rieur.

Il suit de la présence des deux sillons médians, qu'il existe véritablement deux moelles épinières parfaitement distinctes, réunies par une languette ou commissure extrêmement mince.

Il y a deux
moelles, l'une
droite, l'autre
gauche.

Sillons des racines postérieures ou sillons latéraux postérieurs. Il existe, immédiatement en dehors des racines postérieures des nerfs spinaux, une ligne ou sillon grisâtre qui règne dans toute la longueur de la moelle. Si on projette un filet d'eau sur cette ligne, la continuité de la moelle est bientôt détruite, et le filet pénètre jusqu'au centre de l'organe. Mais il n'existe pas là un véritable sillon qu'on puisse comparer aux sillons médians antérieur et postérieur. La séparation est une véritable solution de continuité aux dépens de la substance grise, qui envoie un prolongement jusqu'à la surface de la moelle; nous adopterons néanmoins ces sillons avec Sæmmering et Rolando, qui divisent chaque moitié de moelle en deux cordons, un postérieur, formé par la portion

Sillons laté-
raux posté-
rieurs.

(1) Aucun fait physiologique et pathologique ne démontre l'effet croisé des lésions de la moelle épinière.

Chaque moitié de moelle est divisée en deux cordons principaux.

On peut admettre un troisième cordon médian postérieur.

Il n'existe pas de sillon latéral antérieur.

Ce qu'il faut penser des faisceaux latéraux

de moelle comprise entre le sillon médian postérieur et les racines postérieures; un *antéro-latéral*, qui comprend toute la portion de moelle placée entre le sillon médian antérieur et le sillon des racines postérieures. On doit encore admettre, avec Haller, Chaussier, Gall et Rolando, un troisième cordon qu'on peut appeler *cordon médian postérieur*, lequel fait suite à ces faisceaux renflés en mamelon qui bordent le bec du calamus scriptorius, et qui sont limités en dehors par un sillon superficiel. Ces petits cordons excessivement étroits que plusieurs anatomistes n'admettent qu'à la région cervicale, se prolongent dans toute la longueur de la moelle.

Existe-t-il un *sillon latéral antérieur*? Si on examine attentivement la ligne qui est en dehors de l'insertion des racines antérieures, on voit une apparence de sillon qui régnerait tout le long de la moelle. Mais si on fait tomber le filet d'eau sur cette ligne, on reconnaît qu'il n'existe pas de sillon proprement dit, que le filet d'eau n'a pas plus de prise sur ce point que sur les points environnans, et on est conduit à rejeter, avec Rolando, et ces *sillons* et les *faisceaux latéraux antérieurs* indiqués par Chaussier, lesquels seraient limités en avant par le sillon des racines antérieures, et en arrière par le sillon des racines postérieures: ces faisceaux latéraux antérieurs sont néanmoins devenus célèbres depuis que Charles Bell et Bellingeri leur ont fait jouer un si grand rôle sous le nom de *faisceaux latéraux*.

De ce qui précède il résulte que chaque moitié de moelle est composée de deux cordons, un postérieur, un antéro-latéral, et comme appendice du cordon postérieur, d'un petit cordon qui borde le sillon médian postérieur.

CONFORMATION INTÉRIEURE OU STRUCTURE DE LA MOELLE ÉPINIÈRE.

Les résultats qui vont être exposés sur la structure de la moelle ont été obtenus à l'aide de plusieurs moyens d'investigation: 1° les coupes; 2° le jet d'eau; 3° le durcissement par

l'alcool; 4° l'évolution de cet organe; 5° enfin, quelques détails d'anatomie comparée qui m'ont paru nécessaires pour compléter les notions acquises par les autres moyens d'investigation.

Coupes de la moelle.

Il résulte de l'étude de la conformation extérieure de la moelle, que cet organe est formé de deux cylindres blancs juxta-posés, aplatis et contigus par leurs faces correspondantes, unis entre eux par une commissure médiane, et que chacun de ces cylindres peut être divisé en deux cordons, l'un postérieur plus petit, dont le cordon médian n'est qu'un appendice; l'autre antéro-latéral, qui forme les deux tiers de la circonférence du cylindre.

Etude de la moelle par des coupes.

Coupes horizontales. Si on soumet la moelle à des coupes horizontales faites à diverses hauteurs, on voit que chaque moitié de moelle représente un cylindre de substance blanche rempli par de la substance grise; que la commissure médiane est formée par une lamelle blanche (*commissure blanche*), doublée d'une lamelle grise (*commissure grise*); que sur chaque coupe la substance grise représente assez bien la lettre x , dont les deux moitiés, ou demi-lunes, seraient réunies par un trait horizontal, et dont les branches, ou extrémités, se dirigeraient, les unes du côté des racines antérieures, les autres du côté des racines postérieures. Les branches postérieures arrivent beaucoup plus près de la surface. On voit en outre sur ces diverses coupes que la circonférence de la moelle n'est pas parfaitement régulière, mais forme des sinuosités dont nous parlerons plus bas.

Coupes horizontales.

Figure en x de la substance grise sur les coupes.

Au reste, le volume de la masse grise centrale dans chaque moitié de moelle, la longueur et l'épaisseur des prolongemens ou pointes qu'elle envoie au niveau des racines antérieures et postérieures, l'épaisseur de la commissure grise, présentent beaucoup de variétés, suivant le lieu de la coupe (1): de là naît la divergence des auteurs, relativement

Différences de figure de la substance grise sur les coupes.

(1) Je conseille de faire cinq coupes de moelle, qui me paraissent

à la forme de cette coupe. Ainsi Huber comparait la coupe de la substance grise de la moelle à un os hyoïde, Monro à une croix, Keuffer à quatre rayons qui convergent vers une partie centrale.

Rolando, qui a repris ce travail, a figuré les diverses coupes de la moelle dans tous les points de sa longueur.

Dans la moelle, la substance blanche est extérieure à la substance grise.

Les coupes de la moelle établissent ce fait général, que la substance blanche forme un cylindre rempli par la substance grise. La couche mince de substance grise périphérique admise par Monro, a été, à juste titre, rejetée par tous les anatomistes. Cette situation respective des deux substances, qui est l'opposé de ce qu'on observe dans le cerveau, a dû fixer l'attention des physiologistes qui ont donné de ce fait des interprétations plus ou moins ingénieuses, mais entièrement hypothétiques.

Il n'y a qu'une espèce de substance grise.

Il y aurait, suivant Rolando, deux espèces de substance grise dans la moelle : l'une qui formerait la moitié antérieure, l'autre qui occuperait la moitié postérieure du cylindre, comme deux moitiés s'engrèneraient l'une avec l'autre par des espèces de dentelures, à la manière des os du crâne.

Je n'ai pu constater l'existence de ces deux espèces de substance grise, mais j'ai parfaitement vu l'aspect denticulé de la circonférence de la substance grise, disposition telle qu'il y a, en quelque sorte, pénétration réciproque de la substance grise et de la substance blanche.

Nuances de coloration de la substance grise.

La substance grise présente beaucoup de variétés sous le rapport de la nuance de coloration. Chez quelques sujets, elle est blanchâtre, et ne peut être distinguée de la substance blanche que par sa mollesse, par sa vascularité et par le

donner une idée fort exacte de la conformation intérieure de ce prolongement: la première coupe se fera immédiatement au-dessous de l'entrecroisement des pyramides ; la deuxième au milieu du renflement brachial ; la troisième au milieu du renflement dorsal ; la quatrième au milieu du renflement crural ; la cinquième près du sommet du cône que forme le renflement crural.

défaut de disposition linéaire. Plus l'individu est jeune, plus la couleur grise tranche sur la couleur blanche.

Les deux substances m'ont paru également différer entre elles sous le rapport de leur proportion chez les divers individus. Keuffel a établi avec beaucoup de vérité que chez l'homme la substance grise est plus abondante que chez les animaux; fait qui rendrait raison de la prééminence de l'homme, sous le rapport de la sensibilité, d'après la théorie de Bellingeri, qui place la sensibilité dans la substance grise.

Proportion
entre les deux
substances.

Les coupes horizontales ne permettent pas seulement d'établir les rapports de position et les proportions entre la substance blanche et la substance grise, elles permettent encore de distinguer les sillons superficiels des sillons qui pénètrent toute l'épaisseur de la moelle, et justifient pleinement la distinction des faisceaux précédemment établis.

Profondeur
des sillons.

Coupes verticales. La plus importante de toutes est une coupe verticale antéro-postérieure pratiquée sur la ligne médiane, et par laquelle on sépare les deux moitiés de moelle l'une de l'autre. On peut alors dérouler chaque moitié de moelle à la manière d'un ruban, à la surface interne duquel la substance grise forme une couche mince.

Coupes ver-
ticales de la
moelle.

Une coupe verticale faite transversalement, et qui passe par la partie centrale de la moelle, permet de voir le mode d'origine des racines antérieures et des racines postérieures.

Etude de la moelle par le jet d'eau.

Les diverses coupes que je viens d'indiquer mettent en lumière la conformation intérieure de la moelle, bien plus que sa structure proprement dite.

Jusque dans ces derniers temps, les auteurs avaient considéré la moelle comme une sorte de pulpe demi-fluide qui s'écoulait lorsque son névrilème avait été divisé. Plusieurs avaient dit, comme en passant, et sans établir aucune distinction entre la substance blanche et la substance grise, que

La substan-
ce blanche de
la moelle est
composée de
fibres longitu-
dinales.

la moelle avait une structure fibreuse, et que ses fibres étaient longitudinalement dirigées. Gall regardait la moelle comme formée par des ganglions superposés ; mais aujourd'hui il est généralement admis que la substance blanche de la moelle est fibreuse, que ses fibres sont linéairement disposées, et c'est ce que démontre parfaitement la dissection de cet organe, à l'aide d'un filet d'eau dont on varie à volonté la force et le diamètre.

Projeté sur la coupe verticale et médiane antéro-postérieure, le filet d'eau pénètre dans l'épaisseur de la moelle à travers la commissure grise, brise la substance grise centrale, et étale la moelle en un ruban médullaire qu'il est bien difficile de dépouiller complètement de substance grise. Ainsi attaquée de dedans en dehors, chaque moitié de moelle se divise presque immédiatement en deux cordons, et si on porte le jet d'eau sur la face interne de ces cordons eux-mêmes, on les décompose en un grand nombre de lamelles verticales cunéiformes dirigées de la circonférence vers le centre, dont le bord externe épais regarde la surface, et dont le bord interne mince regarde le centre de la moelle. Or, toutes les lamelles n'ayant pas la même largeur, leurs bords internes n'arrivent pas à la même distance du centre : de là l'aspect denticulé de la circonférence de la substance grise ; de là l'erreur de Rolando, qui dit que la substance blanche de la moelle est formée par une lame médullaire repliée un très-grand nombre de fois sur elle-même (1).

Séparation
de la moelle en
deux cordons.

Séparation
de chaque cor-
don en lamel-
les cunéifor-
mes.

(1) Rolando a porté l'exactitude jusqu'à compter le nombre de ces replis, qui seraient de cinquante dans la moelle épinière du bœuf, au niveau de l'origine de la sixième paire des nerfs sacrés ; de trente au niveau de la troisième paire sacrée, et cela pour les cordons antérieurs de la moelle seulement ; car d'après les deux figures qui représentent cette disposition, les cordons postérieurs ne seraient pas plissés. Rolando faisait ses observations sur des moelles qui avaient macéré soit dans l'eau pure, soit dans l'eau salée.

Il résulte de mes observations que chaque lamelle est complètement indépendante des lamelles voisines, et l'anatomie pathologique confirme pleinement cette observation, en montrant qu'une seule lamelle peut être lésée, atrophiée au milieu des autres lamelles parfaitement intactes.

Indépendance des lamelles.

Si on prolonge l'action du jet d'eau, les lamelles médullaires sont décomposées, en filamens très-ténus, juxta-posés, lesquels mesurent toute la longueur de la moelle ; ils sont tous indépendans les uns des autres, liés seulement entre eux par du tissu cellulaire et des vaisseaux.

Les lamelles se décomposent en filamens.

La structure de la moelle est donc filamenteuse ou fasciculée : il y a identité presque complète entre les filamens de la moelle et les filamens longs et parallèles qui constituent la substance propre des nerfs. Chaque fibre de la moelle en parcourt toute la longueur, comme chaque fibre nerveuse parcourt toute la longueur du nerf auquel elle appartient.

La structure de la moelle est fasciculée.

La conséquence très-importante de ces recherches, c'est l'indépendance, non-seulement de chaque lamelle, mais j'oserais dire de chaque fibre.

Indépendance de chaque filament de la moelle.

Etude de la moelle durcie par l'alcool.

Privée de son humidité par l'alcool, la moelle épineière devient très-dense, extensible et élastique. Sa texture filamenteuse apparaît alors dans tout son jour, et à l'aide du manche du scalpel ou d'une traction légère on la divise en filamens juxta-posés, légèrement flexueux, à cause du retrait qu'elle a subi. Je n'ai point vu dans les fibres de la moelle cet entrelacement qui est figuré sur les belles planches de Herbert Mayo, entrelacement qui n'est, à mon avis, qu'une simple apparence produite par la traction en sens opposé des parties soumises à l'examen.

Structure filamenteuse démontrée par le durcissement dans l'alcool.

Des cavités ou ventricules de la moelle.

Plusieurs anatomistes ont admis que chaque moitié de moelle était creusée d'un canal central (1).

(1) Il n'est pas nécessaire de dire que le canal central unique,

Ce qu'il faut
penser des ca-
naux centraux
de la moelle.

Morgagni (1) a parlé un peu légèrement de ce canal, qu'il n'eut pas le temps de suivre au-delà d'une étendue de cinq travers de doigt.

Gall rapporte qu'en examinant le corps d'un enfant affecté de spina-bifida, il coupa transversalement la moelle, et vit qu'elle était creusée de deux canaux qu'il suivit jusque dans l'épaisseur du bulbe rachidien, et de la protubérance annulaire, sous les tubercules quadrijumeaux, et jusqu'aux couches optiques, où ils se terminaient par une poche qui avait le volume d'une amande (2).

Il est certain que jusqu'au quatrième mois de la vie intra-utérine, chaque moitié de moelle est pourvue d'un canal

admis au milieu de la moelle par quelques auteurs, est incompatible avec l'organisation de la moelle.

(1) *Adversaria Anat.* VI, pag. 17, Morgagni raconte qu'ayant séparé par une section horizontale la moelle allongée de la moelle proprement dite, il vit dans l'épaisseur de la moelle, et dans l'espace de cinq travers de doigt (*et fortasse etiam longius si quis tunc otium habuisset ulteriorem medullam e vertebra exinendi*), une cavité qui pouvait admettre l'extrémité du doigt; tout lui parut dans l'état naturel, à l'exception de cette cavité. Il ajoute qu'il n'a jamais rencontré une cavité aussi considérable, ce qui suppose qu'il l'avait vue d'autres fois : *Neque enim alias tantam aut quæ huic accederet vidi.*

(2) Le spina-bifida et l'hydrocéphale n'ont aucun rapport direct avec la persistance des canaux de la moelle, et je puis, sous ce rapport, dissiper les doutes élevés par Keuffel (*De medulla spinali*, p. 62), sur l'observation de Morgagni : « Forsan nos quoque eam (scilicet medullæ spinalis caveam) invenissemus, si medullam spinalem ex homine hydrocephalo aut spinâ bifidâ laborante, inquirere potuissemus. Utinam hujusmodi opportunitas, si occurreret, à nemine negligatur, ut tandem de hac re certiores fiamus. » Cinq enfans affectés de spina bifida, deux enfans affectés d'hydrocéphale chronique, examinés dans ce but, présentaient une moelle épinière dans l'état normal. Tiedemann regarde les canaux décrits par Gall comme le produit de l'insufflation.

tout-à-fait semblable à celui des poissons ; mais après cette époque, le liquide gélatiniforme qui remplissait le canal est remplacé par la substance grise. Cependant, j'ai vu dans un cas ce canal persister après la naissance.

Les canaux de la moelle existent jusqu'au quatrième mois.

DU BULBE RACHIDIEN.

Situation. Le bulbe rachidien, ou bulbe crânien est ce renflement conoïde qui couronne à la manière d'un chapiteau la moelle épinière dont il constitue l'extrémité supérieure : il occupe la gouttière basilaire de l'occipital, et unit la moelle épinière au cerveau et au cervelet ; ce renflement porte aussi le nom de *moelle allongée* (Haller), plus généralement celui de *queue de la moelle allongée*, terme qui a pris son origine dans cette comparaison qui assimilait la protubérance, les quatre pédoncules et le bulbe rachidien supérieur à un animal dont la protubérance serait le corps, les pédoncules antérieurs les bras, les pédoncules postérieurs les cuisses, et le bulbe rachidien, la queue.

Bulbe rachidien

A. Conformation extérieure du bulbe rachidien.

Le bulbe rachidien est reçu dans une gouttière profonde que présente en avant la circonférence du cervelet ; en sorte qu'il n'est à découvert que par sa partie antérieure.

Situation du bulbe rachidien

Les limites du bulbe rachidien en haut et en avant sont parfaitement établies dans l'homme et dans les mammifères par la saillie de la protubérance. Mais en arrière et en haut, ces limites sont purement artificielles, car le bulbe se prolonge par-dessus la protubérance, ainsi que nous le verrons plus loin. Les limites inférieures sont tout-à-fait arbitraires ; le bulbe, en effet, ne se rétrécit pas brusquement, ainsi que semblerait le faire pressentir le nom de *collet du bulbe*, qui a été donné à son extrémité inférieure, mais bien d'une manière graduelle, pour se continuer avec la moelle.

Limites supérieures.

Inférieures.

Un plan tangent à la face inférieure des condyles de l'oc-

cipital, établit cette limite inférieure (1). Je pense qu'il est plus rationnel de déterminer cette limite d'après le point précis où la moelle subit de notables modifications : or ce point siège immédiatement au-dessous de l'entrecroisement des pyramides.

Dimensions
du bulbe.

La *hauteur* du bulbe est de quatorze à quinze lignes, sa *largeur* de neuf lignes, son *épaisseur* de six. Ces deux dernières dimensions surpassent, comme on voit, de beaucoup celles de la moelle épinière.

Sa direction

Sa direction est oblique comme le plan incliné de la gouttière occipitale; en sorte que le bulbe forme avec la moelle un angle très-obtus, rentrant en avant, saillant en arrière.

Sa figure.

Sa figure, qui est celle d'un cône aplati d'avant en arrière, dont la base est en haut et le sommet en bas, permet de lui considérer quatre faces, une antérieure, une postérieure, deux latérales, une base et un sommet.

Face antérieure du bulbe.

Face antérieure
du bulbe.

Elle est inclinée en bas, et nommée pour cela face inférieure par quelques anatomistes : convexe, logée dans la gouttière basilaire de l'occipital, cette face ne peut être bien étudiée que lorsqu'elle a été débarrassée de son névrilème, préparation facile, vu la densité du bulbe rachidien, qui est bien supérieure à celle de la moelle.

Sillon médian.

On y remarque : 1^o un *sillon médian*, dans lequel pénètrent de nombreux vaisseaux : ce sillon, bien plus superficiel que celui de la moelle, avec lequel il se continue, est interrompu à dix lignes au-dessous de la protubérance, par un entrecroisement et se termine supérieurement par une fos-

(1) J'ai fait sur plusieurs sujets une expérience qui établit que les rapports du bulbe avec le trou occipital varient suivant que la tête est verticale, portée dans la flexion ou bien portée dans l'extension; un instrument horizontalement enfoncé porté entre l'atlas et l'occipital, divise le bulbe à diverses hauteurs dans ces différentes attitudes.

sette assez profonde (trou borgne de Vicq d'Azyr) qui occupe le point d'intersection de ce sillon avec la protubérance. Il n'est pas rare de voir au lieu du sillon médian, des fibres transversalement dirigées, qui donnent à la face antérieure du bulbe le même aspect qu'à la protubérance; quelquefois ces fibres transversales n'occupent qu'une partie de la hauteur du bulbe rachidien.

Fibres transverses qui le masquent.

2°. De chaque côté de la ligne médiane se voient deux éminences qui sont en quelque sorte sculptées sur le bulbe, formant deux plans successifs et comme étagés de dedans en dehors; les plus internes de ces éminences s'appellent *pyramides antérieures*; les plus externes s'appellent, en raison de leur forme en olives, *corps olivaires*.

Eminences antérieures du bulbe.

Pyramides antérieures.

Situées de chaque côté de la ligne médiane, en dedans des corps olivaires, les *pyramides antérieures* (Vieussens) sont deux faisceaux blancs pyramidaux (*bandes médullaires*, Malacarne), qui mesurent toute la longueur du bulbe rachidien; ils font relief sur le corps de la moelle, et semblent s'en détacher au niveau du collet du bulbe, en écartant les cordons antérieurs de cette moelle dont ils sont bien distincts: étroits et rapprochés à ce point d'émergence, où ils ont une ligne et demie de largeur, ils se portent un peu obliquement en haut et en dehors, deviennent plus saillans, acquièrent trois lignes de largeur, et, parvenus à la protubérance, s'arrondissent en cylindre, et sont comme étranglés pour pénétrer dans l'épaisseur de la protubérance où nous les suivrons plus tard.

Pyramides antérieures du bulbe.

Leur émergence.

Leur direction, leur forme et leur volume.

Quand on écarte les deux pyramides, on dirait qu'au fond du sillon qui les sépare des fibres transversales passent de l'une à l'autre; on dirait même qu'il y a entrecroisement; mais ce n'est qu'une simple apparence, et, à cette occasion, je ne saurais trop prémunir contre les illusions auxquelles peuvent donner lieu, d'une part, des trous vasculaires, d'une

Du sillon qui les sépare.

L'entrecroisement des pyramides n'a lieu qu'au point d'émergence.

autre part, le tiraillement des fibres écartées par une traction transversale. On verra bientôt qu'il n'y a là ni fibres transversales, ni cet entrecroisement à angle aigu admis dans toute la longueur des pyramides par Petit, Winslow, Santorini et autres; il n'y a vraiment que juxtaposition et agglutination des deux moitiés du bulbe rachidien. L'entrecroisement n'existe qu'au point d'émergence des pyramides.

Corps olivaires.

Des corps olivaires.

En dehors des pyramides antérieures, et sur un plan un peu plus postérieur, se voient, sur la face antérieure du bulbe, deux éminences ovoïdes (*corpora ovata*), blanches, quelquefois bosselées, propres au bulbe rachidien de l'homme, plus saillantes chez le fœtus et chez l'enfant nouveau-né que chez l'adulte: elles ont été décrites pour la première fois par Eustachi, et mieux encore par Vieussens, qui, à raison de leur forme, leur a donné le nom de *corps olivaires*: beaucoup plus courtes que les pyramides antérieures, car elles n'ont que six lignes de longueur, elles sont obliquement dirigées en bas et en dedans; leur extrémité supérieure n'atteint pas la protubérance, dont elle est séparée par une rainure profonde. Leur extrémité inférieure, moins proéminente que la supérieure, est bridée par un trousseau de fibres disposées en arcades à concavité supérieure (*fibres arciformes*): le bord interne des pyramides, la série des filets nerveux qui constituent le nerf grand hypoglosse, établissent leurs limites en dedans. Une rainure profonde, verticalement dirigée, les sépare en dehors des pédoncules inférieurs du cervelet ou corps restiformes (1).

Leur hauteur.

Fibres arciformes.

Limites des olives.

Une remarque importante, c'est que la portion de corps

(1) Je ne dis pas, avec quelques auteurs, que la série des nerfs glosso-pharyngien et pneumo-gastrique limite en arrière les corps olivaires, car cette série naît des pédoncules inférieurs du cervelet ou corps restiformes, et non du sillon de séparation des pyramides et des corps olivaires.

olivaire qui déborde en dehors la pyramide, ne constitue pas la totalité de l'olive, mais seulement la moitié externe de ce corps, dont la moitié interne se prolonge en s'exca-
 vant dans l'épaisseur du bulbe, derrière la pyramide antérieure (1). Une moitié du corps olivaire est cachée dans l'épaisseur du bulbe.

Face postérieure du bulbe rachidien.

Cette face, en partie cachée par le cervelet, qui présente une gouttière pour la recevoir, ne peut être mise à découvert dans toute son étendue qu'en renversant fortement le bulbe en avant, ou même en divisant par une coupe verticale le lobe médian du cervelet. On voit alors qu'à la partie supérieure de cette face la moelle semble s'ouvrir, se renverser en dehors, pour laisser à nu la substance grise. De cet écartement des faisceaux postérieurs de la moelle, il résulte un espace anguleux, ou en manière de V, lisse, légèrement excavé, qui forme la paroi antérieure du quatrième ventricule, et qu'Hérophile a désigné à raison de son aspect, sous le nom de *calamus scriptorius*. Un sillon médian vertical représente la tige; les barbes de la plume sont représentées par des stries blanches médullaires, très-variables pour le nombre, non symétriques, dont les unes se perdent sur les parois du ventricule et dont les autres contournent les faces latérales du bulbe, pour aller constituer quelques-unes des racines du nerf auditif. Le bec de la plume est formé par l'angle inférieur très-aigu qui se termine par un cul-de-sac (*fossette du quatrième ventricule*), qu'on a gratifié du titre Face postérieure du bulbe rachidien.

Le *calamus scriptorius* appartient à la face postérieure du bulbe rachidien.

(1) Sur une femme morte à la Maternité, la pyramide et l'olive gauches n'avaient que la moitié de leur diamètre transverse accoutumé. On pouvait croire à une atrophie; mais la malade n'avait présenté aucun symptôme qui dénotât une lésion aussi grave et aussi insolite. Avec un peu d'attention, il me fut facile de voir que la pyramide était divisée en deux moitiés, une antérieure occupait sa place accoutumée, et une postérieure recouvrait la moitié postérieure de l'olive.

Fossette du
quatrième ven-
tricule.

de *ventricule d'Arantius*. D'après quelques auteurs, cet angle inférieur serait l'orifice supérieur d'un canal qui règne dans toute la longueur de la moelle; mais ce canal n'existe pas, et il est produit par les moyens même qu'on emploie pour le démontrer, tels que l'insufflation, le stylet, le poids d'une colonne de mercure. Constamment on rencontre un petit V de substance cornée inscrit dans le V qui résulte de la bifurcation du bulbe. Entre les deux branches du V se trouve le prolongement de substance grise qui fait suite à la substance grise de la moelle.

Renflemens
mamelonnés
des cordons
médiens pos-
térieurs.

Les colonnes médullaires qui bornent de chaque côté le calamus, et qui résultent de la bifurcation de la moelle, sont formées, 1^o par les cordons médians postérieurs déjà décrits, qui s'élargissent un peu pour se renfler en mamelon, au moment de la bifurcation, et se terminer comme en mourant sur la partie postérieure du corps restiforme; nous appellerons la partie supérieure de ces cordons, *renflemens mamelonnés des cordons médians postérieurs*, et non point *pyramides postérieures*.

Corps res-
tiformes du
bulbe.

En dehors des renflemens mamelonnés, se voient les *corps restiformes*, que nous verrons se porter au cervelet, dont ils constituent en quelque sorte la racine; on les appelle encore *peduncules inférieurs du cervelet*, *processus cerebelli ad medullam oblongatam*. Ridley les a nommés *corps restiformes* (semblables à une corde); d'autres les désignent encore sous le nom de *pyramides postérieures*.

Faces latérales du bulbe.

Tubercules
cendrés de Ro-
lando.

Elles présentent, en avant, les olives que nous avons déjà vues sur la face antérieure. Derrière les olives, sont les corps restiformes; enfin, sur les côtés du bulbe, trois lignes au-dessous du niveau de l'extrémité inférieure des olives, se voit une saillie oblongue, qui tient le milieu, pour la couleur, entre la substance blanche et la substance grise;

cette saillie fait suite à la substance grise du sillon d'origine des racines postérieures des nerfs spinaux, et Rolando qui a le premier fixé l'attention sur elle l'a désignée sous le nom de *tubercule cendré*.

C'est surtout sur les plans latéraux que se voient les *fibres arciformes* signalées par Santorini, mieux décrites par Rolando; ce sont des filamens médullaires, infiniment variables pour le nombre et pour l'arrangement, qui semblent naître du sillon médian antérieur du bulbe, entourent comme une ceinture les pyramides et les olives, et, parvenus aux corps restiformes, se portent obliquement en haut et en dehors pour se terminer sur la partie latérale de ces corps. Quelquefois ces fibres arciformes paraissent manquer entièrement. D'autres fois elles sont réunies en deux faisceaux, l'un supérieur, qui entoure la pyramide antérieure au moment où elle va se plonger dans la protubérance; l'autre, inférieur, qui couvre et cerne l'extrémité inférieure de l'olive. Enfin, il n'est pas rare de voir les pyramides et les olives entièrement et régulièrement couvertes par une couche mince de fibres circulaires; nous verrons plus tard que ces fibres s'enfoncent dans le sillon médian antérieur du bulbe, et atteignent le sillon médian postérieur (1).

Fibres arciformes du bulbe.

Variétés de leur disposition.

B. Conformation intérieure du bulbe rachidien.

La conformation intérieure du bulbe rachidien doit être étudiée, 1° par des coupes; 2° par la dissection ordinaire; 3° par la dissection à l'aide du jet d'eau; 4° par la dissection après durcissement dans l'alcool ou décoction dans l'huile.

Coupes horizontales.

1°. *Coupes horizontales.* A l'exemple de Rolando, nous étudierons quatre coupes pour le bulbe rachidien.

(1) Devons-nous considérer comme dépendance des fibres arciformes un petit cordon grêle qui entoure la partie supérieure des pyramides antérieures et qui se comporte d'ailleurs comme ces fibres?

Etude des
quatre coupes
horizontales
du bulbe.

Une première, immédiatement au-dessous de l'entrecroisement des pyramides; une deuxième, sur le milieu de l'entrecroisement; une troisième, au niveau de la partie moyenne des corps olivaires; une quatrième, immédiatement au-dessous de la protubérance.

Première
coupe.

La *première coupe* est identiquement la même que celle de la moelle.

Deuxième
coupe prati-
quée sur le
milieu de l'en-
trecroisement
des pyramides

La *deuxième coupe* présente une disposition bien différente : les faisceaux entrecroisés des pyramides sont très-considérables, et occupent les deux tiers antérieurs de l'épaisseur de la moelle : leur coupe est un triangle dont la base est en avant, et dont le sommet tronqué est en arrière. La substance grise n'est plus circonscrite, comme dans la première coupe, mais semble pénétrer irrégulièrement la substance blanche qui forme le reste de la moelle. La substance blanche elle-même n'offre pas la blancheur pure de la substance médullaire ; la substance grise n'est plus celle du reste de la moelle, sa couleur est *gris jaunâtre*, et sa densité plus grande.

Troisième
coupe sur la
partie moyen-
ne des corps
olivaires.

La *troisième coupe* pratiquée sur la partie moyenne des corps olivaires, présente, 1° la coupe triangulaire des faisceaux pyramidaux; 2° la coupe festonnée des olives, et donne une idée exacte de la figure et du volume de ces corps, qui s'étendent jusque sur les côtés de la ligne médiane; de leur direction, qui est oblique de dehors en dedans, et d'avant en arrière; des couches successives qui les constituent, et qui sont une lame jaunâtre incomplète, une deuxième lamelle blanche, qui tapisse la surface interne de la lame jaunâtre. On voit que les olives sont interrompues, ou, si l'on veut, ouvertes en dedans du côté de la ligne médiane, pour recevoir des fibres blanches qui les remplissent. La disposition festonnée de leur coupe résulte de ce que la lame jaunâtre rentre plusieurs fois en dedans d'elle-même, d'où le nom de *corps festonné*, qui a été donné aux olives par quelques anatomistes. Tout le reste du bulbe est constitué par une substance de couleur café au lait, qui, à la coupe, paraît plus dense que

le reste de la moelle, et qui n'est précisément ni de la substance blanche ni de la substance grise, mais une espèce de combinaison de ces deux substances.

La quatrième coupe, celle faite immédiatement au-dessous de la protubérance, présente une surface triangulaire sur laquelle on remarque 1° aux angles postérieurs, un gros faisceau blanc, presque aussi volumineux que la pyramide, faisceau que nous verrons constituer le nerf de la cinquième paire : ces faisceaux existent aussi sur les coupes pratiquées au niveau des olives, mais sont beaucoup plus petits; 2° les deux pyramides antérieures, dont la coupe est circulaire dans ce point. Tout le centre de la coupe est constitué par un tissu gris-blanc ou café au lait, recouvert par une écorce blanche assez mince. Le tissu gris-blanc appartient en propre au bulbe. L'écorce blanche est la continuation des cordons de la moelle (1).

Coupe du
bulbe immé-
diatement au-
dessous de la
protubérance.

Les coupes obliques donnent des résultats analogues aux coupes horizontales.

Coupe verticale. Une coupe du bulbe fort intéressante, est une coupe verticale antéro-postérieure qui tombe sur la ligne médiane. Je préfère à la coupe avec le scalpel, l'écartement forcé des deux moitiés du bulbe. On voit, au moyen de ce procédé, qu'il existe sur la ligne médiane du bulbe des fibres antéro-postérieures, qui m'ont paru plus ou moins multipliées suivant les sujets : ces fibres se dirigent d'arrière en avant, et mesurent toute l'épaisseur antéro-postérieure du bulbe; parvenues au sillon médian antérieur, elles se portent horizontalement en dehors pour recouvrir les pyramides et les olives, et constituer les fibres arciformes. Les fibres antéro-postérieures du bulbe sont limitées en bas par l'entrecroisement des pyramides.

Coupe ver-
ticale du bulbe

Fibres an-
téro - posté-
rieures média-
nes du bulbe.

(1) Le bulbe d'un enfant de sept à huit ans est bien plus favorable à l'étude des coupes que le bulbe de l'adulte et du vieillard, à cause de la confusion des deux substances. Un filet d'eau, projeté sur les coupes, facilite singulièrement l'intelligence de ces coupes, en avivant leur couleur.

Du bulbe étudié à l'aide du scalpel, du jet d'eau et du durcissement par l'alcool.

Séparation
du bulbe en
deux moitiés
latérales.

Pyramides antérieures. A l'aide du scalpel, on peut séparer les pyramides et se faire une idée assez exacte de leur entrecroisement; on peut, en outre, diviser le bulbe en deux moitiés latérales, et dissocier les principales parties de ce renflement. L'étude du bulbe durci à l'aide de l'alcool, de la coction dans l'huile ou dans l'eau salée, conduit à des résultats plus importants, en rendant cette partie susceptible d'être disséquée fibre par fibre et en permettant de suivre les fibres au-dessus et au-dessous de l'entrecroisement. A ces divers moyens d'investigation, j'ai ajouté l'action du jet d'eau, dont on varie à son gré la force et le diamètre, et dont les gouttelettes, s'insinuant entre les fibres, en opèrent la dissociation (1).

Disposition
prismatique et
triangulaire
des pyramides
antérieures.

Projeté sur les pyramides antérieures, le jet d'eau démontre la disposition fasciculée de leurs fibres qui sont toutes parallèles; on voit en outre que ces pyramides ne sont pas deux bandes médullaires, mais deux faisceaux prismatiques et triangulaires qui remplissent l'espèce de gouttière anguleuse que forment derrière eux les corps olivaires.

Entrecroise-
ment des py-
ramides anté-
rieures.

L'entrecroisement des pyramides antérieures mérite de fixer notre attention, comme un des points les plus importants de l'anatomie du cerveau.

Diverses
opinions émi-
ses à ce sujet.

Si on examine le sillon médian antérieur du bulbe, on verra à dix lignes environ de la protubérance (Gall dit à un pouce et quelques lignes), les pyramides antérieures se diviser en trois ou quatre faisceaux, qui s'entrecroisent régulièrement et successivement en forme de tissu nappé, ayant depuis deux jusqu'à quatre lignes de hauteur. Cet entrecroisement

(1) Le jet d'eau s'employant sur un bulbe frais, on conçoit que les résultats auxquels il conduit sont bien plus concluans encore que ceux que donne l'étude du bulbe préalablement soumis à diverses préparations qui ont pu en altérer la substance.

est-il une simple apparence ? cette apparence est-elle, comme on l'a dit, le résultat de la traction en sens opposé, exercée sur des fibres parallèles, ou bien, les pyramides naîtraient-elles par des faisceaux alternes de chaque côté de la ligne médiane, et cette disposition alterne en imposerait-elle pour un entrecroisement ? ou enfin les faisceaux pyramidaux droit et gauche, se croisent-ils en X ?

Si l'on consulte les auteurs, on verra que cet entrecroisement des pyramides indiqué par Arétée, reproduit par Fabrice de Hilden, démontré par Mistichelli (1) et par Pourfour Dupetit (2), a été admis par Santorini, Winslow, Lieutaud, Duverney, Scarpa, Sæmmering; que l'opinion contraire est soutenue par Morgagni, Haller, Vicq d'Azyr, Sabatier, Boyer, Cuvier, Chaussier et Rolando (3). Quant à Gall et Spurzheim, ils ne paraissent pas avoir d'opinion arrêtée sur ce point, et après avoir paru l'admettre dans quelques passages de leur ouvrage, ils disent ailleurs que les petits cordons des pyramides ne forment pas un véritable entrecroisement, qu'ils ne font que s'entrecouper et passent les uns sur les autres dans une direction oblique.

Opinions favorables et opinions contraires à l'entrecroisement.

(1) Trattato dell'apoplezia, 1709.

(2) Lettres d'un médecin des hôpitaux, 1710.

(3) De tous les antagonistes de l'entrecroisement, Rolando me paraît être celui qui l'a combattu avec le plus de force. Il a examiné le fait avec la plus grande attention; il a soumis le bulbe à des coupes horizontales: il n'a jamais vu autre chose qu'une naissance alterne des faisceaux qui constituent les pyramides antérieures; jamais il n'a vu les faisceaux de droite passer à gauche, et réciproquement. Que si on lui objecte l'impossibilité d'expliquer sans entrecroisement l'effet croisé des affections cérébrales, il répond que cet effet s'explique par l'union intime entre les deux couches optiques, les tubercules quadrijumeaux, les deux moitiés de la protubérance annulaire et les deux moitiés du bulbe rachidien. L'erreur de Rolando vient évidemment de l'importance exclusive qu'il a donnée aux coupes, comme moyen de détermination de la texture du bulbe.

Entrecroissement des pyramides démontré par le jet d'eau.

Pour résoudre la question de l'entrecroisement, j'ai projeté le jet d'eau et sur la face antérieure du bulbe et sur sa face postérieure. Or, l'étude du bulbe d'arrière en avant m'a permis de constater : 1° que les faisceaux pyramidaux droit et gauche s'entrecroisent de la manière la plus manifeste ; 2° que cet entrecroisement a lieu, non-seulement d'un côté à l'autre, mais encore d'avant en arrière ; 3° que le faisceau pyramidal droit se porte à gauche et en arrière, traverse la substance grise de la moelle, pour aller se continuer avec les faisceaux latéraux gauches de la moelle et réciproquement ; 4° que les pyramides antérieures ne sont en aucune façon continue aux cordons antérieurs de la moelle.

Les olives se prolongent jusqu'à la ligne médiane.

Olives. Les pyramides antérieures ayant été enlevées, on voit que les olives ou corps olivaires ne sont pas seulement formés par la saillie qui débordé en dehors les pyramides antérieures, mais qu'ils se prolongent derrière les pyramides jusqu'à la ligne médiane, et présentent une concavité légère en avant pour les recevoir. Cette disposition est très-manifeste sans préparation aucune chez les enfans qui naissent anencéphales ou bien avec un cerveau très-peu développé : les pyramides atrophiées sont alors remplacées par deux traînées de substance grise, et on voit les olives, plus développées que de coutume, atteindre la ligne médiane.

Le jet-d'eau projeté sur la ligne médiane entre les olives, rencontre un tissu blanc, très-dense, sur lequel l'eau n'a qu'une faible prise (1).

Déplissement des olives

Aussitôt que ce tissu a été entamé, le jet d'eau s'insinue dans l'épaisseur de l'olive que les coupes nous ont montrée ouverte par son côté interne ; l'olive s'étale, sa moitié antérieure se renverse de dedans en dehors et se présente

(1) J'ai été souvent conduit à regarder la moelle blanche, intermédiaire aux olives et s'enfonçant dans leur épaisseur, comme une commissure transversale, qu'on pourrait appeler commissure des olives.

sous l'aspect d'une lame jaunâtre, dense, plissée sur elle-même, à la manière d'une feuille contenue dans son bourgeon; quelques lamelles blanches ayant été enlevées à l'aide du jet d'eau, on arrive à la moitié postérieure de l'olive, qui présente la même configuration que la moitié antérieure. Rolando compare la disposition de la lame jaunâtre et plissée des olives à une bourse aplatie, dont le col, ouvert et un peu rétréci, est dirigé vers la ligne médiane et en arrière.

Déplissement
de l'olive.

Gall et Spurzheim considèrent les olives comme des ganglions; mais ces anatomistes me paraissent avoir singulièrement abusé de ce mot de ganglions, qu'ils ont appliqué à des parties aussi disparates que les olives, les corps striés et la protubérance annulaire.

On a considéré les olives
comme des
ganglions.

Enfin le jet d'eau dirigé sur la ligne médiane, aidé dans son action par un léger effort d'écartement opéré avec les doigts, divise le bulbe rachidien en deux moitiés parfaitement semblables, excepté au niveau de l'entrecroisement. Une belle préparation consiste à présenter la séparation en deux moitiés latérales de la moelle et du bulbe rachidien en maintenant l'entrecroisement des pyramides antérieures.

Belle prépa-
ration du bul-
be.

Nous venons de voir, d'une part, que les pyramides antérieures ne sont pas constituées par les faisceaux antérieurs de la moelle; d'une autre part, nous avons vu qu'au niveau du bulbe rachidien, les faisceaux postérieurs de la moelle sont écartés en arrière. Que deviennent les faisceaux blancs de la moelle au niveau du bulbe?

Parvenus au collet du bulbe, ils se partagent en deux faisceaux, l'un antérieur, c'est la *pyramide antérieure*, qu'on pourrait appeler faisceau cérébral, destiné au cerveau; l'autre postérieur, *corps restiforme*, qu'on appelle aussi *pédoncule cérébelleux*, parce qu'il est entièrement destiné au cervelet; le premier est constitué par des faisceaux qui émergent de la profondeur de la moelle; le second par les faisceaux antérieurs et le reste des faisceaux de cette même moelle. Entre ces deux ordres de faisceaux se voient les olives.

Les fais-
ceaux de la
moelle se par-
tagent entre
les pyramides
antérieures et
les corps res-
tiformes.

Faisceau de
renforcement
ou faisceau
innominé du
bulbe.

Lorsqu'à l'aide du jet d'eau on a enlevé successivement les pyramides antérieures et les corps restiformes, on voit que chacune des moitiés du bulbe est essentiellement constituée par un noyau très-dense, qui semble résulter d'un mélange de substance grise et de substance blanche. Ce noyau ou *faisceau de renforcement du bulbe*, que nous appellerons *faisceau innominé*, naît au niveau de l'entrecroisement des pyramides par une extrémité étroite, va grossissant de bas en haut pour passer au-dessus de la protubérance, et se continue, comme nous le verrons plus tard, avec la couche optique correspondant. Il y a un faisceau de renforcement pour chaque moitié de bulbe. Sa *face interne* ou médiane plane répond à celle du côté opposé, dont elle est séparée par les fibres antéro-postérieures que nous avons décrites sur la ligne médiane du bulbe. Sa *face postérieure* constitue la paroi antérieure du quatrième ventricule. Le pédoncule du cervelet ou corps restiforme l'embrasse en dehors et lui forme une espèce de gouttière.

Bandelettes
verticales de
la face interne
du faisceau in-
nominé.

Si on étudie à fond la face interne ou médiane de chaque faisceau de renforcement du bulbe, on verra qu'il existe sur cette face deux bandelettes verticales : l'une antérieure, l'autre postérieure, et que c'est entre les bandelettes du côté droit et celles du côté gauche que sont comprises les fibres antéro-postérieures médianes du bulbe déjà décrit (page 591).

Le faisceau de renforcement, ou faisceau innominé du bulbe, se divise supérieurement en deux parties, l'une qui forme le centre du corps restiforme, l'autre qui se continue au-dessus de la protubérance avec la couche optique.

Je n'ai point parlé des *faisceaux olivaires* admis par quelques anatomistes, car les faisceaux blancs dits olivaires ne

Il n'existe
point de fais-
ceaux olivaires
proprement
dits.

viennent nullement de l'olive, mais sont la continuation des faisceaux latéraux de la moelle, qui embrassent l'olive en dehors, sans éprouver le moindre renforcement par l'addition

de faisceaux venus directement de l'olive, et vont concourir à la formation des pyramides antérieures.

Développement de la moelle.

Du moment où la moelle commence à être autre chose qu'une pulpe presque transparente, elle se présente sous la forme d'une lame qui se recourbe en cylindre d'avant en arrière, et qui intercepte un canal, lequel se continue avec la cavité du quatrième ventricule, qu'on peut considérer comme son épanouissement. Ce canal s'étrangle à sa partie moyenne, par la réflexion de la pie-mère; il en résulte deux canaux dont les parois, d'abord minces, vont en s'épaississant, et diminuent d'autant leur calibre, qui finit par disparaître à six ou sept mois. Une écorce blanche, mince, couvre toute la moelle: les cordons médians postérieurs sont très-développés et blancs, alors que les cordons antéro-latéraux sont encore demi-transparens; la substance grise est molle, diffluyente, et s'enlève à la manière d'une pulpe. L'insufflation la plus légère creuse un canal au centre de chaque moitié de moelle.

Elle se présente sous l'aspect d'une lame qui se recourbe en cylindre.

Sous le rapport de la longueur, la moelle remplit la totalité du canal vertébral jusqu'au troisième mois; mais à partir de cette époque, elle semble s'élever, et à la naissance, son extrémité inférieure répond à la deuxième vertèbre lombaire.

Longueur de la moelle.

Sous le rapport du volume, la moelle épinière est dans les premiers temps plus considérable relativement au cerveau qu'elle ne le sera par la suite. Mais plus tard, le développement, proportionnellement beaucoup plus considérable du cerveau, donne l'avantage à ce dernier organe.

Volume.

Tiedemann infère de l'étude du développement de la moelle, que la substance blanche préexiste à la substance grise, en conséquence, que cette dernière ne saurait être la substance nourricière, la matrice de la substance blanche, ainsi que l'avait avancé Gall. Ce qu'il y a de certain, c'est que les parois blanches du canal médullaire ont un développement antérieur à celui de la substance grise.

Développement du bulbe rachidien.

Dans les trois premiers mois de la vie intra-utérine, les limites supérieures du bulbe rachidien ne sont pas marquées, vu l'absence de la protubérance annulaire. Le cerveau du fœtus est donc, sous ce rapport, dans les mêmes conditions que ceux des oiseaux, des reptiles et des poissons. Au quatrième mois apparaissent les fibres transversales de la protubérance et la ligne de démarcation est établie.

Du bulbe
dans les trois
premiers mois.

Division de
chaque variété
du bulbe en
trois faisceaux

Les deux moitiés du bulbe sont parfaitement distinctes et chaque moitié se divise en trois cordons : l'un, qui est destiné au cerveau proprement dit, c'est le faisceau pyramidal ; un autre qui est destiné aux tubercules quadrijumeaux, et qu'on peut appeler, avec Tiedemann, faisceau olivaire, en se rappelant toutefois que cette dénomination a une acception tout autre que celle que Gall lui donne, et un troisième faisceau cérébelleux qu'on appelle corps restiforme.

Les faisceaux pyramidaux aplatis dans le principe, comme ceux des mammifères, acquièrent dans les derniers mois le volume et le relief qui les caractérisent. L'étude du bulbe chez un fœtus de sept à neuf mois montre que les faisceaux pyramidaux ont une couleur gris-rose, tandis que les faisceaux antérieurs de la moelle ont toute la blancheur qu'ils doivent présenter par la suite. Ces pyramides ne font donc pas suite aux faisceaux antérieurs de la moelle.

Faisceaux
pyramidaux.

L'entrecroisement des pyramides est on ne peut plus marqué dès la quatrième semaine de la vie fœtale.

Faisceaux
dits olivaires.

Les faisceaux dits olivaires, situés en dehors des précédents, traversent comme eux la protubérance et vont gagner les parties latérales des tubercules quadrijumeaux au-dessous desquels ils se recourbent en voûte pour former la paroi supérieure de l'aqueduc de Sylvius. Les corps olivaires, qui manquent chez les oiseaux, les reptiles et les poissons, n'apparaissent qu'à la fin du sixième mois de la vie fœtale ou au commencement du septième.

Les faisceaux cérébelleux, ou corps restiformes, sont parfaitement détachés des précédens. On distingue aussi dans le fœtus les petits faisceaux mamelonnés qui bordent de chaque côté le sillon longitudinal postérieur.

De la moelle épinière étudiée dans les quatre classes d'animaux vertébrés.

Mammifères. La moelle épinière ressemble exactement à celle de l'homme chez les mammifères : sa longueur, son volume, ses renflemens, sont exactement proportionnels à la myotilité et à la sensibilité des organes, avec lesquels elle communique par l'entremise des nerfs.

Oiseaux. La moelle épinière est proportionnellement beaucoup plus longue et beaucoup plus volumineuse chez les oiseaux que chez les autres animaux ; ce qui est en rapport avec la dépense énorme de force musculaire que nécessite le vol. Elle présente deux grands renflemens : l'un qui répond à l'aile ; l'autre, plus considérable, qui est creusé d'un ventricule, et répond aux extrémités inférieures ; ce ventricule était connu de Sténon, qui l'a décrit sous le nom de *sinus rhomboidal*.

D'après Nicolai (*Dissertatio de medulla spinali avium*, Halle, 1811) et Tiedemann, la moelle épinière des oiseaux est creusée d'un canal central, que tapisse une couche mince de substance grise, non-seulement à l'état embryonnaire, mais encore à l'état adulte.

Reptiles. Dans tous les reptiles, la moelle est composée d'un canal que tapisse, d'après Tiedemann, une couche mince de substance grise : 1^o chez les batraciens (crapaud, grenouille), la moelle n'occupe que la partie antérieure du canal vertébral. M. Desmoulins dit (t. 1, p. 157) que la substance grise dans cette espèce, est circonscrite à la substance blanche. Cette opinion me paraît erronée.

2^o. Chez les ophidiens (serpens), la moelle remplit le canal vertébral dans toute sa longueur ; il y a absence complète de substance grise, qui est remplacée par de la sérosité : en sorte que chaque moitié de la moelle épinière est creusée d'un canal.

3^o. Chez les sauriens (crocodiles, lézards), la moelle, à peu près uniforme et grêle, occupe toute la longueur du canal vertébral ;

4°. La moelle épinière des chéloniens (la tortue), est la plus remarquable de toutes dans sa forme, qui est bien propre à jeter du jour sur la loi qui préside aux dimensions de la moelle épinière. Trois renflemens fusiformes sont séparés par deux étranglemens : le renflement moyen répond aux extrémités supérieures ; le renflement inférieur aux extrémités inférieures ; le premier étranglement répond au cou, le deuxième au thorax.

Poissons. Chez tous les poissons, la moelle épinière occupe toute la longueur du canal vertébral. Le calibre de la moelle est uniforme dans les cinq sixièmes antérieurs ; il diminue, et se termine en cône dans le sixième postérieur. Chez tous, la substance grise manque : en sorte que la moelle est canaliculée. D'après Arsaki (*Dissert. de piscium cerebro*) et Tiedemann, le canal médullaire est tapissé par une couche mince de substance grise.

La baudroie (*lophius piscatorius*) et le tétrodon mâle présentent une disposition remarquable : dans la baudroie, la moelle épinière perd de son calibre au niveau de la troisième vertèbre cervicale ; elle devient tout à coup extrêmement grêle, et se termine en pointe à la huitième vertèbre cervicale. Eh bien ! vingt-six paires nerveuses naissent de la partie volumineuse, et cinq ou six paires seulement de la portion filiforme. Dans le tétrodon, il n'y a pas de moelle, à proprement parler, ou plutôt elle est réduite au bulbe rachidien. Trente-deux paires de nerfs naissent du pourtour de ce bulbe.

De ces notions d'anatomie comparée, il suit, 1° que la longueur et le calibre de la moelle sont rigoureusement proportionnels à la force contractile et à la sensibilité des parties auxquelles elle correspond ; 2° que la substance grise n'est pas, à beaucoup près, aussi importante que la substance blanche, puisqu'elle manque dans un grand nombre d'espèces.

Bulbe rachidien dans la série des animaux vertébrés.

Chez les mammifères, le bulbe rachidien est construit sur le même modèle que chez l'homme, mais les pyramides antérieures sont beaucoup plus petites, les olives semblent complètement effacées. On ne voit les tubercules cendrés de Rolando que chez l'homme. Chez l'homme seul se voient ces tractus médullaires de la

paroi antérieure du quatrième ventricule, qu'on regarde comme constituant au moins en partie les racines du nerf auditif.

Le bulbe rachidien ne présente rien de particulier chez les *oiseaux* et chez les *reptiles*. Dans les diverses espèces, son volume est toujours proportionné à celui des nerfs de la cinquième et surtout de la huitième paire, qui y prennent leur origine.

Chez les *poissons*, on voit correspondre à ce bulbe une paire de lobes particuliers, qu'on a prise à tort pendant long-temps pour les lobes latéraux du cervelet, et qui ont jeté beaucoup d'obscurité sur l'anatomie de l'encéphale de ces animaux. Desmoulins les appelle lobes du quatrième ventricule, nous les appellerons lobes de la huitième paire. Dans la raie, dans l'esturgeon, ce lobe est tellement développé, qu'il forme la moitié de la masse encéphalique. Dans la carpe, indépendamment des lobes latéraux que parcourent quelques fibres blanches, il y a un lobe médian. Aussi, généralement, toutes les fois que la moelle épinière doit fournir des nerfs, il y a un renflement ou un lobe. Ainsi dans la torpille, chez laquelle les nerfs de la huitième paire, énormes, vont fournir à l'organe électrique, le lobe de la huitième paire a un volume extraordinaire. Dans les trigles, il y a derrière le cervelet une série de lobules qui répondent à des prolongemens digitiformes particuliers destinés à la progression de ces animaux.

Les olives existent à leur summum de développement chez l'homme; elles existent aussi, mais petites, chez les mammifères; elles disparaissent chez les oiseaux, les reptiles et les poissons. Je considère les olives comme des espèces de lobes à l'état rudimentaire.

ISTHME DE L'ENCÉPHALE.

Ce qu'il faut entendre par isthme de l'encéphale.

J'appellerai *isthme de l'encéphale*, avec Ridley, cette portion rétrécie et comme étranglée de la masse encéphalique, intermédiaire au cerveau, au cervelet et à la moelle, qui répond à la petite circonférence de la tente du cervelet, et qui comprend la protubérance, les pédoncules cérébraux, les tubercules quadrijumeaux, les pédoncules cérébelleux moyens et la valvule de Vieussens.

L'isthme de l'encéphale est le lien commun des trois grands départemens du centre nerveux céphalo-rachidien, savoir, la moelle épinière, le cerveau et le cervelet; il recèle leurs moyens de communication, ou, si l'on veut, leurs élémens réduits à la plus simple expression.

Sa forme cuboïde permet de lui considérer six faces :

Sa face inférieure.

1°. Une *face inférieure*, qui présente la protubérance annulaire, les pédoncules cérébelleux moyens et les pédoncules cérébraux;

Sa face supérieure.

2°. Une *face supérieure*, qui est recouverte par le vermis supérieur du cervelet, par la toile choroïdienne et par le bord postérieur du corps calleux. Pour la mettre à découvert, il faut, le cerveau reposant sur sa convexité, renverser le cervelet d'arrière en avant, détacher la pie-mère, en prenant garde d'enlever le conarium ou glande pinéale. On découvre alors, d'avant en arrière, les tubercules quadrijumeaux, sur lesquels repose le conarium, les pédoncules supérieurs du cervelet et la valvule de Vieussens.

Ses faces latérales.

3°. Les *faces latérales* sont divisées par un sillon antéro-postérieur en deux étages bien distincts : un inférieur, formé par la protubérance et les pédoncules cérébelleux moyens; un supérieur, plus étroit, plus rapproché que le précédent de la ligne médiane, et qui présente un *faisceau triangulaire*, dont la base est en bas, et dont le som-

met, qui est en haut, répond au tubercule quadrijumeau postérieur.

5°. La *face antérieure* de l'isthme se continue avec les couches optiques.

Faces de
l'isthme de
l'encéphale.

6°. La *face postérieure*, beaucoup plus étroite que l'antérieure, se continue avec la base du bulbe rachidien.

Nous allons étudier successivement les diverses parties constituant de l'isthme, dans l'ordre suivant : *protubérance* et *pédoncules cérébelleux moyens*, *pédoncules cérébraux*, *pédoncules cérébelleux supérieurs*, *valvule de Vieussens*, *tubercules quadrijumeaux*. Quant aux *pédoncules inférieurs du cervelet*, ils ont été décrits à l'occasion du bulbe rachidien sous le titre de *corps restiformes*.

Parties con-
stituant de
l'isthme.

Protubérance et pédoncules cérébelleux moyens.

La *protubérance annulaire* (1) est cette éminence blanche, cuboïde, intermédiaire au cerveau et au cervelet, qui occupe la base de l'encéphale, dont elle est en quelque sorte le centre (*mésocéphale*, Chauss. ; *nodus encephali*, Scemm.). De ce centre partent, 1° en arrière, le bulbe rachidien ; 2° en avant, deux gros faisceaux blancs, qui vont s'enfoncer dans le cerveau, ce sont les *pédoncules antérieurs* ou *cérébraux* ; 3° de chaque côté, deux gros faisceaux qui vont s'enfoncer dans le cervelet, ce sont les *pédoncules postérieurs* ou *cérébelleux*.

La protubé-
rance annulai-
re est comme
un centre.

La protubérance, les pédoncules cérébraux, les pédoncules cérébelleux et le bulbe rachidien, constituent la *moelle allongée* de quelques auteurs ; plusieurs anatomistes anciens avaient, en effet, comparé la protubérance au corps d'un animal, dont les pédoncules antérieurs constitueraient les bras, les pédoncules postérieurs les cuisses, le bulbe rachidien la queue : d'où la dénomination, encore usitée de nos

Moelle allon-
gée des auteurs

(1) Le nom de protubérance annulaire lui vient de ce que cette partie de l'encéphale semble embrasser en manière d'anneau les prolongemens du bulbe rachidien.

jours, de *bras*, de *cuisses* et de *queue* de la moelle allongée. Varole avait comparé la protubérance à un pont, sous lequel, plusieurs bras de rivière, représentés par les pédoncules et le bulbe rachidien, viendraient se confondre : d'où le nom de *pont de Varole* (*pons Varoli*, *pons cerebelli*).

Libre en bas, la protubérance est confondue en haut avec la partie supérieure de l'isthme : limitée en avant par les pédoncules cérébraux, en arrière par le bulbe, elle se continue latéralement avec les pédoncules cérébelleux, et forme avec eux un même système de fibres : ses limites latérales sont donc tout-à-fait artificielles.

Volume.

Le *volume* de la protubérance, très-considérable chez l'homme, est toujours en rapport avec le développement des lobes latéraux du cervelet : l'anatomie comparée, l'anatomie du fœtus et les vices de conformation prouvent de la manière la plus positive cette corrélation.

Sa *face inférieure*, revêtue par la pie-mère, dont il est facile de la séparer, repose sur la partie antérieure de la gouttière basilaire. Elle est obliquement dirigée en avant et en bas comme le plan incliné de cette gouttière.

Sillon médian.

Elle présente sur la ligne médiane un sillon antéro-postérieur plus large en avant qu'en arrière qui répond au tronc basilaire, par la présence duquel il semble produit. Cependant je dois dire qu'il n'est pas rare de rencontrer des sujets chez lesquels le tronc basilaire est dévié à droite ou à gauche, ou bien chez lesquels il est plus ou moins flexueux, et qui offrent cependant un sillon médian tout aussi prononcé que de coutume.

Je me crois fondé à penser que cette gouttière est produite par la saillie des pyramides antérieures, lesquelles soulèvent la protubérance de chaque côté de la ligne médiane.

(1) Les animaux qui n'ont pas de lobes latéraux du cervelet n'ont pas de protubérance; ceux qui ont des lobes latéraux très-petits ont une protubérance petite; la protubérance manquait chez une jeune fille, âgée de dix ans, qui manquait de cervelet.

La face inférieure de la protubérance présente des faisceaux transversalement dirigés, qui semblent se croiser à angle très-aigu, et qu'on peut, avec Rolando, diviser en trois ordres : 1° *faisceaux supérieurs* qui se contournent de bas en haut, pour constituer la partie supérieure des pédoncules cérébelleux ; 2° *faisceaux inférieurs*, qui se portent transversalement en dehors ; 3° *faisceaux moyens*, qui se dirigent obliquement en bas et en dehors, passent au devant des faisceaux inférieurs, et vont former le bord antérieur des pédoncules cérébelleux. C'est entre les faisceaux supérieurs et les faisceaux moyens qu'a lieu l'origine des nerfs de la cinquième paire. Il n'est pas rare de voir manquer les faisceaux moyens.

Faisceaux transverses de la protubérance divisés en trois ordres.

Il suit de là que les *pédoncules cérébelleux* ne sont autre chose que les fibres transversales de la protubérance, condensées et contournées sur elle-même. La protubérance et les pédoncules cérébelleux ne constituent qu'un seul et même système de fibres. On pourrait donc désigner avec Gall cette protubérance et ces pédoncules cérébelleux sous le nom collectif de *commisure du cervelet, corps calleux du cervelet*.

Les pédoncules cérébelleux ne sont que les fibres transverses de la protubérance.

Pédoncules cérébraux.

Tour-à-tour regardés comme des prolongemens du cerveau vers la moelle (*processus cerebri ad medullam oblongatam, ad pontem Varoli*), ou comme les bras, les jambes, les cuisses du cerveau (*crura, femora, brachia cerebri*), d'autres fois enfin, comme des prolongemens de la moelle vers le cerveau (*processus medullæ oblongatæ ad cerebrum*), les pédoncules cérébraux sont deux grosses colonnes blanches, fasciculées, qui naissent des angles antérieurs de la protubérance, et vont s'enfoncer dans l'épaisseur du cerveau, après six lignes environ de trajet.

Pédoncules cérébraux.

Cylindriques et rapprochés l'un de l'autre au sortir de la protubérance, ils vont s'élargissant et s'aplatissant à mesure qu'ils se portent en avant, en haut et en dehors. La commissure optique les circonscrit et les limite en avant.

Volume des
pédoncles cé-
rébraux.

Leur *volume* est en rapport avec celui des hémisphères cérébraux auxquels ils correspondent. Egaux en volume dans une bonne conformation du cerveau, ils s'atrophient avec l'hémisphère de leur côté, ainsi que j'ai eu plusieurs fois occasion de le vérifier.

Libres en bas, en dehors et en dedans, ils sont confondus en haut avec la partie supérieure de l'isthme de l'encéphale.

Tractus
blancs qui les
coupent per-
pendiculairement.

Leurs faisceaux blancs sont légèrement divergens, et souvent ils sont coupés perpendiculairement par des tractus blancs, dont les uns émanent des tubercules quadrijumeaux postérieurs et de la valvule de Vieussens, dont les autres viennent de la face interne des pédoncles cérébraux. C'est à cette disposition que Gall et Spurzheim ont donné le nom d'*entrelacement transversal des gros faisceaux fibreux*.

Espace in-
terpédonculai-
re.

Il résulte de la direction oblique et divergente des pédoncles cérébraux un *espace interpédonculaire*, triangulaire, qui est rempli en avant par les tubercules mamillaires et le tuber cinereum, et qui présente en arrière deux faisceaux blancs, triangulaires, séparés des pédoncles par une ligne noirâtre. Nous verrons que ces faisceaux interpédonculaires ne sont autre chose que la face inférieure des faisceaux de renforcement du bulbe ou faisceaux innominés.

Pédoncles supérieurs du cervelet et valvule de Vieussens.

Pédoncles
supérieurs du
cervelet ou
processus ce-
rebelli ad tes-
tes.

A. Les *pédoncles supérieurs du cervelet* sont plus généralement connus sous le nom de *processus cerebelli ad testes*, qui leur a été donné par Pourfour Du petit. Je me hâte de dire que ce nom consacre une erreur anatomique, car les pédoncles supérieurs du cervelet ne vont pas du tout aux tubercules *testes*, mais s'enfoncent sous ces tubercules et sont recouverts par le faisceau triangulaire latéral l'isthme : on devrait plutôt les appeler *processus cerebelli ad cerebrum*. (Drelincourt.)

Les pédoncles supérieurs du cervelet se présentent sous l'aspect de deux lamelles nées dans l'épaisseur du

cervelet, de chaque côté de la ligne médiane, qui se portent parallèlement en haut et en avant, et paraissent se continuer avec les tubercules testes.

Pédoncules
supérieurs du
cervelet.

Leur *face supérieure* convexe est recouverte par le cer-
velet, dont elle est séparée par un double feuillet de la pie-
mère. Leur *face inférieure* libre concourt à former la paroi
supérieure de l'aqueduc de Sylvius. Leur *bord externe* est
séparé de la protubérance par un sillon que nous avons déjà
indiqué sous le nom de *sillon latéral de l'isthme*. Leur *bord*
interne est uni à celui du côté opposé par la valvule de Vieus-
sens, dont il se distingue par sa couleur.

Leur *extrémité inférieure* s'enfonce dans l'épaisseur du
noyau blanc du cervelet.

B. *Valvule de Vieussens* (*valvula magna cerebri*). On donne
ce nom à une lame mince, demi-transparente, remplissant
l'intervalle qui sépare les deux pédoncules supérieurs du
cervelet, *velum medullare*, *velum interjectum*, Haller.

Valvule de
Vieussens.

La *face postérieure*, concave, répond en haut, au vermis
supérieur; elle adhère, dans sa moitié inférieure, à la demi-
lamelle crenelée transversalement (*linguetta laminosa*, Mala-
carne), qui termine le vermis.

Face posté-
rieure.

La *ligne médiane* est marquée sur cette face postérieure
par un trait linéaire, que Rolando considère comme la trace
de l'union des deux lames, qui, suivant lui, constitueraient
la valvule.

La *face antérieure* est convexe, et forme la paroi posté-
rieure de l'aqueduc de Sylvius.

Face anté-
rieure.

Les *bords* de la valvule ne sont pas seulement juxta-posés
aux bords correspondans des pédoncules supérieurs du
cervelet, mais ils paraissent continus à ces bords.

Bords.

L'*extrémité supérieure*, étroite, présente une bandelette
transversale, qu'on peut considérer comme la commissure
des pédoncules supérieurs du cervelet et des nerfs de la
quatrième paire.

Commissure
transversale.

Extrémité
inférieure de
la valvule de
Vioussens.

L'extrémité inférieure, large et très-mince, se continue avec le noyau du lobe médian du cervelet.

Des tubercules quadrijumeaux.

Préparation. Le cerveau étant posé sur sa face convexe, renversez le cervelet d'arrière en avant, et enlevez la pie-mère.

Les tuber-
cules quadri-
jumeaux for-
ment deux pai-
res.

On appelle *tubercules quadrijumeaux* ou *bijumeaux* (*corpora bigemina*, Scemmering; *lobes optiques* des animaux), quatre tubercules régulièrement placés sur la face supérieure de l'isthme, de chaque côté de la ligne médiane : ils forment deux paires, l'une antérieure, plus volumineuse, qui a reçu le nom de *nates*, *eminentie natiformes*; l'autre postérieure, plus petite, *testes*, *eminentie testiformes*.

Leur situa-
tion.

Intermédiaires au cerveau et au cervelet, les tubercules quadrijumeaux sont situés au-dessus des pédoncules cérébraux, par conséquent sur un plan antérieur à celui de la protubérance, et ne méritent pas le nom de *tubercules du mésocéphale* qui leur avait été donné par Chaussier. Sous eux est creusée la partie antérieure de l'*aqueduc de Sylvius*, qui établit une communication entre le troisième et le quatrième ventricules.

Ils sont ru-
dimentaires
chez l'homme.

Leur *volume* est très-peu considérable chez l'homme, qui ne les présente qu'à l'état rudimentaire, car leur développement dans la série animale est en raison inverse de celui du cerveau et du cervelet. L'espace qu'ils occupent est circonscrit par un carré long de dix lignes sur huit.

Les tubercules antérieurs sont constamment plus volumineux que les tubercules postérieurs (1); leur couleur est grise; ils sont oblongs, ellipsoïdes, divergens : leur plus grand diamètre est obliquement dirigé en avant et en dehors. Les tubercules postérieurs sont plus petits, plus détachés,

(1) Le volume relatif des tubercules quadrijumeaux présente quelques variétés suivant les sujets. Les tubercules antérieurs sont beaucoup plus considérables que les postérieurs chez les ruminans, les solipèdes et les rongeurs; moins considérables que les postérieurs chez les carnassiers, chez le chien, par exemple.

presque hémisphériques, leur couleur est blanche, mais moins blanche que celle de la substance médullaire fasciculée.

Un sillon parabolique, ouvert en avant, sépare les tubercules antérieurs des tubercules postérieurs. Un sillon médian antéro-postérieur sépare les tubercules droits des tubercules gauches. C'est de ce sillon que part, en arrière, un petit cordon grisâtre assez dense, qui tombe perpendiculairement sur la valvule de Vieussens, ou plutôt sur la commissure transversale qui la surmonte, et se bifurque ou se trifurque. On pourrait l'appeler la *colonne de la valvule de Vieussens*.

Différences
entre les tu-
bercules qua-
drijumeaux
antérieurs et
les postérieurs

Colonne de
la valvule de
Vieussens.

Au tubercule postérieur aboutit le *faisceau triangulaire latéral de l'isthme*. Ce faisceau, indiqué par Reil, Tiedemann et Rolando, qui le font provenir des corps olivaires, présente un *bord antérieur* qui se dirige obliquement en avant et en dehors, en longeant le tubercule quadrijumal antérieur, pour se terminer à un petit tubercule qu'on appelle *corps genouillé interne*. Son *bord postérieur*, oblique en arrière et en dehors, fait un léger relief au-dessus du pédoncule cérébelleux supérieur qu'il recouvre. Sa *base* répond au sillon latéral de l'isthme, qui le sépare de la protubérance et du pédoncule cérébral. Son *sommet* répond au tubercule quadrijumal postérieur.

Faisceau
triangulaire
latéral de
l'isthme.

Le tubercule quadrijumal antérieur se continue avec la couche optique, dont il est séparé par une dépression légère. De l'extrémité antérieure de ce tubercule, partent des fibres médullaires, que nous verrons former une couche mince au-dessus du corps genouillé externe, pour aller concourir à la formation du nerf optique. Cette couche médullaire est en général proportionnelle au volume du tubercule quadrijumal antérieur (1).

Continuité
du tubercule
quadrijumal
antérieur et de
la couche opti-
que.

(1) Elle est très-volumineuse chez le mouton; c'est sur le cerveau de cet animal que Gall paraît avoir surtout puisé ce qu'il dit au sujet des nerfs optiques, qu'il regarde comme prenant leur origine aux tubercules quadrijumeaux. Cette opinion est très-contestable dans l'espèce humaine.

Conformation intérieure des parties constituantes de l'isthme de l'encéphale.

Préparation. Coupes antéro-postérieures et transversales de l'isthme. Étude par lacération, par l'action du jet d'eau; étude sur des cerveaux durcis par l'alcool, par la coction dans l'huile, ou par l'eau salée.

L'isthme de l'encéphale présente trois étages.

Examiné dans sa conformation intérieure, l'isthme de l'encéphale présente trois étages bien distincts, et superposés : 1° un *étage inférieur* formé par la protubérance, par les pédoncules cérébelleux et par la partie fasciculée des pédoncules cérébraux ; 2° un *étage moyen* formé par le prolongement des faisceaux innominés du bulbe rachidien ; 3° un *étage supérieur*, que constituent les faisceaux triangulaires latéraux de l'isthme, les pédoncules supérieurs du cervelet, la valvule de Vieussens et les tubercules quadrijumeaux.

1°. *Conformation intérieure de la protubérance et des pédoncules cérébelleux.*

Aspect strié de la protubérance.

Nous avons vu qu'à sa face inférieure, la protubérance présente des fibres blanches transversales, qui se tordent les unes sur les autres pour aller constituer les pédoncules moyens du cervelet. Si on entame très-superficiellement la protubérance, on voit sous une écorce blanche, très-mince en arrière, un peu plus épaisse en avant, une substance gris-jaunâtre, que traversent les fibres transversales de la protubérance, disposition qui donne à cette partie de l'encéphale un aspect strié.

La protubérance est traversée par les pyramides antérieures du bulbe.

Si on porte le manche du scalpel sous le bord antérieur de cette protubérance, et qu'on enlève toute la partie qui débord le niveau des pédoncules cérébraux, on voit qu'elle est traversée par des faisceaux blancs antéro-postérieurs, et si, d'une autre part, portant le manche du scalpel sous le bord postérieur de cette même protubérance, on enlève tout ce qui débord le niveau des éminences pyramidales du bulbe rachidien, on voit que les

faisceaux blancs antéro-postérieurs qui traversent la protubérance sont la continuation des pyramides, et sont continués eux-mêmes par les pédoncules cérébraux. En divisant ainsi la protubérance par couches horizontales fort minces, on voit que les fibres antéro-postérieures et les fibres transversales forment plusieurs couches successives, au-dessus desquelles on arrive à l'étage moyen.

Les pédoncules cérébraux font suite aux fibres antéro-postérieures de la protubérance; les pédoncules cérébelleux moyens font suite aux fibres transversales de cette même protubérance; la substance grise de la protubérance se prolonge dans l'épaisseur de ces derniers, et leur donne un aspect strié. Sur la limite qui sépare la protubérance des pédoncules cérébelleux moyens, se voit un faisceau antéro-postérieur très-considérable, qui est le faisceau d'origine de la cinquième paire, et qui n'appartient par conséquent en aucune manière aux faisceaux pyramidaux (1).

La continuité des pyramides avec les pédoncules cérébraux, à travers la protubérance, peut être considérée comme un type pour la structure du centre nerveux. Dans la protubérance, les fibres se mêlent, se coupent à angle droit sans se confondre (2).

(1) Les fibres transversales de la protubérance qui sont les plus antérieures, et celles qui sont les plus postérieures, présentent une disposition toute particulière : les antérieures s'infléchissent entre les pédoncules cérébraux, dont elles occupent tout l'intervalle : en sorte que ces pédoncules sont embrassés, chacun en particulier, par un anneau distinct formé par les fibres de la protubérance; d'une autre part, les fibres les plus postérieures de cette même protubérance s'enfoncent entre les pyramides antérieures, qui sont également embrassées, chacune en particulier, par un anneau distinct.

(2) La continuité des pyramides avec les pédoncules du cerveau, à travers l'étage inférieur de la protubérance, a été parfaitement décrite et représentée par Varole, *De nervis opticis nonnullisque aliis*, 1573; par Vieussens, *Neurographia universalis*, tab. 16;

Les pédoncules cérébraux font suite aux fibres antéro-postérieures de la protubérance.

Les pédoncules cérébelleux moyens font suite aux fibres transversales de la protubérance.

Faisceau d'origine de la 5^e paire.

La protubérance n'offre point de raphé médian.

La protubérance ne présente sur la ligne médiane ni raphé ni cloison : les fibres de la moitié droite se continuent avec les fibres de la moitié gauche. La portion fasciculée et blanche des pédoncules cérébraux, qui est la continuation des pyramides, fait partie de l'étage inférieur de l'isthme ; elle est constituée par des faisceaux blancs, parallèles, sans aucun mélange de substance grise.

2°. *Conformation intérieure de l'étage moyen de l'isthme.*

L'étage moyen est formé par le prolongement des faisceaux innominés du bulbe.

Lorsqu'on a enlevé successivement, et couche par couche, l'étage inférieur de l'isthme, ou la protubérance, on arrive à l'étage moyen. Le durcissement préalable par l'alcool rend cette préparation extrêmement facile. On voit que cet étage moyen est formé par le prolongement des faisceaux innominés du bulbe, qui s'élargissent en passant au-dessus de la protubérance, qui s'élargissent encore davantage au niveau des pédoncules cérébraux, au-dessus desquels nous les suivrons dans un instant. Le prolongement des faisceaux innominés coupe donc perpendiculairement la protubérance. C'était sans doute pour rendre cette disposition que Varoli disait que la moelle passe au-dessus de la protubérance comme l'eau d'un canal sous un pont. Ce faisceau innominé, indiqué par Rolando (1) sous le titre de faisceau moyen, a été parfaitement représenté par M. Herbert Mayo.

Matière noire qui sépare les pédoncules cérébraux des faisceaux innominés.

La portion des faisceaux innominés qui répond aux pédoncules cérébraux est distincte de ces pédoncules par une couche de matière noire ou noirâtre. Au niveau des pédoncules cérébraux, ces deux faisceaux sont intimement unis, par Morgagni, *Adversaria anatomica* V et par Vicq-d'Azyr. Vieussens avait démontré cette continuité en lacérant la protubérance. Vicq-d'Azyr la démontra par l'ablation successive de couches minces de la protubérance, à l'aide de l'instrument tranchant. Sous ce rapport, les planches de Gall surpassent celles de ses prédécesseurs par la perfection de l'exécution, mais non sous le point de vue scientifique.

(1) Recherches sur la moelle allongée, 1822.

et se séparent bientôt pour aller se plonger dans les couches optiques. Y a-t-il simple juxtaposition, y a-t-il entrecroisement dans cette portion de leur trajet dans laquelle ils semblent confondus? Je suis tenté de croire à leur entrecroisement, mais jusqu'à ce jour je n'ai pu le démontrer d'une manière bien positive, attendu que leur structure n'est pas distinctement fasciculée.

Il y a peut-être entrecroisement des faisceaux innominés.

3°. Conformation intérieure de l'étage supérieur de l'isthme.

Les *pédoncules supérieurs du cervelet* sont fasciculés; par leur extrémité inférieure, ils vont concourir à la formation du noyau central du cervelet; par leur extrémité supérieure, ils s'épaississent en un grand nombre de fibres, dont les unes se terminent sur la paroi antérieure du quatrième ventricule, de chaque côté de la ligne médiane, et dont les autres forment une anse au-dessous des tubercules quadrijumeaux.

Structure fasciculée des pédoncules cérébelleux supérieurs.

Structure des tubercules quadrijumeaux. Reil, qui s'est un des premiers occupé de la structure des tubercules quadrijumeaux, les considère comme quatre masses arrondies de substance grise, apposées sur l'irradiation d'un faisceau blanc qui s'étale au-dessous d'eux. Ce faisceau blanc, qu'il appelait la *ganse* ou le *ruban*, vient, suivant lui, du bulbe rachidien, en partie des pyramides, en partie des olives. Ce ruban ne me paraît être autre chose que l'anse formée par les pédoncules supérieurs du cervelet, au-dessous des tubercules quadrijumeaux.

Structure des tubercules quadrijumeaux.

Ganse ou ruban de Reil.

Quant à la structure des tubercules quadrijumeaux eux-mêmes, elle m'a paru plutôt lamelleuse que fasciculée. Herbert Mayo les représente avec une texture fasciculée.

Le *faisceau triangulaire latéral de l'isthme*, d'une part, s'enfonce entre l'étage supérieur et l'étage moyen, et, d'une autre part, peut être suivi en bas jusqu'aux corps olivaires. Les fibres antérieures, étendues du tubercule quadrijumal postérieur au corps genouillé interne, s'enfoncent sous le corps genouillé interne, et pénètrent dans l'épaisseur

Structure du faisceau triangulaire latéral de l'isthme.

de la couche optique. Ce faisceau triangulaire est superposé au pédoncule supérieur du cervelet, dont il est parfaitement distinct.

Etude de la conformation intérieure de l'isthme de l'encéphale par des coupes.

Coupes verticales antéro-postérieures.

Une coupe verticale antéro-postérieure faite sur la ligne médiane donne une idée parfaitement exacte des trois étages de l'isthme : cette coupe doit embrasser le bulbe rachidien. On voit, 1^o la masse, striée de blanc et de gris, qui constitue la protubérance; 2^o le faisceau innominé du bulbe, beaucoup plus épais au niveau des pédoncules cérébraux qu'au niveau de la protubérance.

Coupes verticales transversalement.

Les coupes verticales dirigées transversalement complètent la connaissance de la structure de l'isthme; elles montrent comment les pyramides et les faisceaux innominés se comportent en passant du bulbe rachidien dans l'isthme. Ces coupes présentent constamment un gros faisceau qui appartient à la cinquième paire.

Coupes des tubercules quadrijumeaux.

Les coupes des tubercules quadrijumeaux montrent que ces éminences ne sont nullement distinctes les unes des autres, qu'elles ne sont pas non plus distinctes soit des corps genouillés externe et interne, soit du faisceau innominé du bulbe; que les tubercules quadrijumeaux et le faisceau innominé du bulbe constituent un seul et même système, surmonté de reliefs, qui ne sont autre chose que les tubercules quadrijumeaux.

Développement de l'isthme.

Développement :

1^o De la protubérance et des pédoncules.

Le développement de la protubérance et des pédoncules cérébelleux inférieurs est en rapport avec celui du cervelet; le développement des pédoncules cérébraux est en rapport avec le cerveau.

2^o Des tubercules quadrijumeaux.

Dans l'embryon de deux mois, les tubercules quadrijumeaux sont constitués par deux lamelles qui se recourbent de bas en haut et de dedans en dehors, et qui finissent par se souder à la fin du troisième mois.

A cette époque, les tubercules quadrijumeaux de l'homme sont dans la même condition que ceux des animaux. Ils sont au nombre de deux, un à droite, un à gauche. Ils sont creusés d'une cavité, comme chez les oiseaux. D'abord complètement à découvert, ils sont peu à peu recouverts par les hémisphères cérébraux, qui se prolongent d'avant en arrière.

Développe-
ment des tu-
bercules qua-
drijumeaux.

Ce n'est que vers l'âge de six mois qu'une rainure transversale divise en deux la paire jusque-là unique de tubercules : l'une antérieure, l'autre postérieure : déjà la cavité des tubercules quadrijumeaux s'est complètement effacée par l'épaississement des parois (1).

Anatomie comparée de l'isthme.

1°. *Protubérance et pédoncule cérébelleux.* L'homme et les mammifères sont seuls pourvus de protubérance et de pédoncules cérébelleux : ces parties, qui peuvent être considérées comme la commissure du cervelet, sont rigoureusement proportionnelles au développement des lobes latéraux de cet organe; aussi l'homme présente-t-il la protubérance et les pédoncules cérébelleux à leur maximum de développement, et les rongeurs à leur minimum. Il n'y a ni protubérance ni pédoncules dans les trois autres classes d'animaux vertébrés (oiseaux, reptiles, poissons), parce que ces animaux sont dépourvus de lobes latéraux du cervelet.

2°. *Tubercules quadrijumeaux.* L'homme est de tous les animaux celui qui les présente à leur minimum de développement. On peut dire que le développement de ces tubercules est en raison inverse de celui des lobes latéraux du cervelet et des hémisphères cérébraux.

Les tubercules antérieurs sont un peu plus volumineux que les tubercules postérieurs chez l'homme : chez les ruminants, les solipèdes et les rongeurs, au contraire, les tubercules antérieurs sont deux ou trois fois plus considérables que les postérieurs. Chez les carnassiers, les postérieurs l'emportent un peu sur les antérieurs.

Recouverts par le cerveau chez l'homme et dans la première

(1) Chez un fœtus de sept mois, les tubercules quadrijumeaux n'étaient pas encore divisés en nates et testes.

classe des mammifères, ils sont en grande partie à découvert chez les rongeurs et chez les chéiroptères.

Chez les oiseaux, chez les reptiles, chez les poissons, les tubercules quadrijumeaux devenus bijumeaux, sont à leur maximum de développement : quelquefois plus volumineux que les hémisphères cérébraux, eux-mêmes, ils se creusent d'une cavité, et deviennent de véritables lobes appelés *lobes optiques*, parce qu'en effet les nerfs optiques en proviennent exclusivement.

Chez les *oiseaux*; les lobes optiques ont subi un déplacement considérable, ils occupent les parties latérales de la base du cerveau. Les lobes optiques des oiseaux ne sont en aucune manière les couches des nerfs optiques ainsi qu'on l'avait cru d'abord : dans cette classe d'animaux, les couches optiques se trouvent rejetées en avant.

Chez les *reptiles*, les tubercules quadrijumeaux sont constitués, comme chez les oiseaux, par deux lobes volumineux, ovoïdes et contigus.

Chez les *poissons*, la détermination des tubercules quadrijumeaux présente d'assez grandes difficultés; si bien que les lobes qui les composent ont été pris, tantôt pour les hémisphères cérébraux, tantôt pour les couches optiques. M. Arsaky (*de piscium cerebro*) a parfaitement réfuté cette double erreur.

CERVELET.

Le *cervelet* (παρεγκεφαλις, Aristote), *cerebellum*, est cette partie de l'organe encéphalique qui occupe les fosses occipitales inférieures. Il existe chez tous les animaux pourvus de cerveau et de moelle, par conséquent chez tous les animaux vertébrés.

Il existe
chez tous les
animaux ver-
tébrés.

Les cas d'absence congéniale du cervelet sont extrêmement rares (1).

Long-temps négligée, l'étude du cervelet a été commencée avec beaucoup de talent par Petit de Namur (2) et par Malacarne (3). Vicq-d'Azyr et Chaussier ont décrit avec une rare exactitude la conformation extérieure de cet organe; Reil, Gall et Rolando se sont particulièrement occupés de sa structure.

Conformation extérieure du cervelet.

Situation. Le cervelet est encaissé entre les fosses occipitales et le repli de la dure-mère, qu'on appelle tente du cervelet. Il couronne la moelle épinière et l'isthme de l'encéphale, en arrière desquels il est placé. Il est recouvert par le cerveau dans l'espèce humaine seulement, d'où le nom de *cerebrum inferius*. Il est postérieur au cerveau dans les autres espèces, d'où le nom de *cerebrum posterius*.

Situation.

La dure-mère, l'arachnoïde et la pie-mère lui forment une triple enveloppe, dont la disposition a été indiquée d'une manière générale.

Volume et poids. Le cervelet offre un volume plus considérable dans l'homme que dans toutes les autres espèces animales. Ce volume est-il en rapport constant avec celui du

*Volume et
poids.*

(1) Voy. *Anat. pathol.*, avec fig., un cas d'absence du cervelet.

(2) Lettre d'un médecin des hôpitaux du roi, Namur, 1710.

(3) *Encefalotomia nuova universale*, Torino, 1780.

Poids relatifs
du cerveau et
du cervelet.

cerveau, et pourrait-on établir des tables rigoureuses de proportion entre le poids du cerveau et le poids du cervelet, ainsi que l'a avancé Cuvier ? Les faits me paraissent en opposition avec cette manière de voir.

Variétés de
poids :

Le cervelet, y compris la protubérance et le bulbe rachidien, pèse de quatre à cinq onces, terme moyen ; on peut évaluer le rapport approximatif du cerveau et du cervelet dans la proportion de 7 à 1 (1).

Suivant le
sexe,

D'après Gall et Cuvier, le cervelet de la femme serait proportionnellement plus volumineux que celui de l'homme : d'après Gall, il serait en rapport avec l'énergie des fonctions génératrices, et se traduirait à l'extérieur par le développement des bosses occipitales inférieures (2).

Suivant l'âge.

Le cervelet est proportionnellement beaucoup moins volumineux chez l'enfant que chez l'adulte : entre le cerveau et le cervelet de l'enfant, le rapport est :: 1 : 20.

Densité.

Densité. La consistance du cervelet a beaucoup occupé les anatomistes, qui sont bien loin d'être d'accord à ce sujet. La grande difficulté vient du défaut de moyens rigoureux

(1) Chaussier dit, « D'après un assez grand nombre de recherches comparatives, nous avons trouvé quelquefois dans l'homme adulte que le cervelet était la 6^e, la 7^e, d'autres fois, mais rarement, la 10^e ou la 11^e partie du poids du cerveau. Dans l'enfant naissant, nous l'avons trouvé la 13^e, la 14^e, la 17^e, la 21^e, la 26^e, et même une fois la 33^e partie du poids total du cerveau. » De l'Encéphale, p. 77.

(2) Je ne crois pas qu'on puisse donner à cette idée d'autre valeur que celle qu'on donne à une hypothèse ingénieuse. L'aptitude à la génération n'est nullement dépendante du cervelet ; car tous les animaux invertébrés sont sans cervelet ; et dans certaines espèces remarquables par leur ardeur pour l'acte vénérien, le cervelet est extrêmement petit. On cite cependant quelques faits qui semblent établir que la diminution de la bosse occipitale a suivi l'extirpation du testicule correspondant ; mais il faudrait d'abord constater que ces faits sont bien positifs, par exemple, que l'inégalité des bosses occipitales n'était pas antérieure à la castration.

propres à apprécier cette consistance. On conçoit en effet que la conversion en pulpe par l'effet de poids qui tombent d'une hauteur déterminée est un moyen à la fois peu concluant et d'une application difficile. Une non moindre difficulté vient du défaut d'homogénéité du cervelet; les résultats obtenus quant à la substance grise, ne s'appliquent nullement à la substance blanche. Sur cinquante cervelets examinés comparativement avec le cerveau par Malacarne, vingt-trois étaient plus mous que le cerveau et dans la substance blanche et dans la substance grise; treize offraient une substance corticale aussi dure, et une substance médullaire plus consistante et plus élastique; dix étaient plus fermes, et cinq le surpassaient beaucoup en dureté. Dans quelques cervelets, l'un des hémisphères était beaucoup plus ferme que l'autre.

Densité du
cervelet.

Difficulté de
l'appréciation
de cette densité.

Il résulte de mes observations, 1^o que le centre médullaire du cervelet est plus consistant que celui du cerveau; 2^o que la substance grise du cervelet est plus molle que celle du cerveau; 3^o que cette substance grise se ramollit sur le cadavre avec une extrême rapidité, en sorte qu'il est difficile d'avoir un cervelet dont la substance grise soit à l'état normal.

Forme. Le cervelet représente un ellipsoïde aplati de haut en bas, dont le grand diamètre, qui est transversal, est de trois pouces et demi à quatre pouces; l'antéro-postérieur de deux pouces à deux pouces et demi, et le vertical, de deux pouces dans sa portion la plus épaisse; de six lignes dans sa portion la moins épaisse, c'est-à-dire à la circonférence. On peut encore comparer le cervelet à un cœur de carte à jouer, dont l'échancrure serait en arrière, et dont le sommet tronqué serait en avant : ou bien, avec les anciens, à deux sphéroïdes aplatis, confondus par leurs points juxtaposés.

Forme du
cervelet.

Ses dimensions.

Le cervelet est parfaitement symétrique, cependant il n'est

pas rare de voir une différence assez prononcée entre la moitié droite et la moitié gauche de cet organe (1).

On considère au cervelet une face supérieure, une face inférieure et une circonférence.

Face supérieure.

Vermis supérieur.

1° *Face supérieure.* Elle présente sur la ligne médiane une éminence antéro-postérieure, saillante en avant, qui finit comme en mourant en arrière : c'est le *vermis supérieur*, *processus vermiformis superior*, éminence *vermiculaire supérieure*. Cette éminence, qui recouvre la valvule de Vieussens et les tubercules quadrijumeaux, doit être considérée avec Malacarne, comme la partie supérieure du *lobe médian du cervelet*.

De chaque côté, la face supérieure présente un plan incliné.

Cette face supérieure est séparée du lobe postérieur du cerveau par la tente du cervelet.

Face inférieure.

Grande scissure médiane du cervelet.

2° La *face inférieure* du cervelet est reçue dans la concavité des fosses occipitales, sur laquelle elle se moule exactement : elle est divisée en deux moitiés latérales arrondies, lobes du cervelet, par un sillon médian antéro-postérieur, *grande scissure médiane du cervelet* (*vallecula*, Haller).

Vermis inférieur.

Ce sillon divise complètement le cervelet en arrière, où il reçoit la faux du cervelet ; en avant, ce n'est plus qu'une large gouttière qui reçoit le bulbe rachidien ; au milieu, il présente un espace lozangique, au fond duquel apparaît la base d'une éminence pyramidale sillonnée transversalement par anneaux comme un ver à soie, et que les anciens ont désigné sous le nom de *vermis inférieur*, éminence *vermiculaire inférieure* (*pyramide lamineuse*, Malacarne). Cette éminence présente quatre prolongemens ou branches, disposées

(1) Dans quatre faits que j'ai eu occasion d'observer, il y avait en même temps atrophie de l'hémisphère droit du cerveau et atrophie de l'hémisphère gauche du cervelet : je suis fondé à conclure, d'après cela, qu'il existe des rapports intimes entre les hémisphères opposés de ces deux portions de l'encéphale.

en croix, une postérieure effilée qui occupe la partie postérieure de la grande scissure médiane, deux latérales, qui vont s'enfoncer dans les angles latéraux du quatrième ventricule; une antérieure, qui se prolonge en s'effilant d'arrière en avant, et se termine par un renflement mamelonné. Le mamelon terminal du vermis inférieur est libre dans le quatrième ventricule où il proémine. Il a été séparé à tort du vermis inférieur par Malacarne et Chaussier, sous le titre de *tubercule lamineux du quatrième ventricule*.

Prolongemens ou branches du vermis inférieur.

Tubercule lamineux du quatrième ventricule.

Le vermis inférieur n'est autre chose que la partie inférieure du *lobe médian du cervelet*, dont le vermis supérieur constitue la partie supérieure. Le vermis supérieur est continu, sans ligne de démarcation, avec les deux hémisphères du cervelet; en sorte que, supérieurement, le cervelet paraît indivis. Le vermis inférieur, qui semble au premier abord destiné à séparer ces deux hémisphères, est néanmoins un moyen de continuité entre eux, ainsi qu'on le voit parfaitement en les écartant l'un de l'autre.

Rapports du vermis supérieur et du vermis inférieur avec le lobe médian du cervelet.

3° *Circonférence*. Elliptique, ou plutôt en forme de cœur de carte à jouer, elle présente en arrière une *échancrure* dont les bords convexes interceptent un espace triangulaire qui reçoit la faux du cervelet et la crête occipitale interne. Au fond de cette échancrure se voit une surface sillonnée transversalement, qui unit le vermis supérieur au vermis inférieur, et qui appartient au lobe médian du cervelet. Les bords arrondis de l'*échancrure* se continuent avec la circonférence du cervelet. Vue en avant, la circonférence du cervelet est formée par la protubérance et par les pédoncules cérébelleux moyens qui sont en rapport avec la face postérieure du rocher, et qui par conséquent sont rectilignes, et forment un angle tronqué, saillant en avant, lequel répond à la protubérance.

Circonférence du cervelet.

Echancrure de la circonférence.

C'est par la partie antérieure de sa circonférence, que le cervelet reçoit ou émet tous ses faisceaux de communication avec le cerveau et avec la moelle; ainsi, indépendamment

des pédoncules cérébelleux moyens, nous voyons les pédoncules cérébelleux supérieurs ou *processus ad nates*, les pédoncules cérébelleux inférieurs ou *processus ad medullam*, sur lesquels nous reviendrons.

Sillons, lobules, lames et lamelles du cervelet.

Sillons cérébelleux.

Toute la surface du cervelet est sillonnée par des lignes courbes, généralement concentriques, horizontales, mais peu régulières.

Ces sillons ne sont point parallèles, car ils s'infléchissent les uns vers les autres et se coupent à angle très-aigu.

Segmens ou lobules.

On peut diviser ces sillons en quatre ordres, eu égard à leur inégale profondeur. Les sillons du premier ordre, qui sont les plus profonds : ils arrivent jusqu'au noyau central, et divisent le cervelet en *segmens* ou *lobules*.

Segmens secondaires.

Ces segmens sont divisés en *segmens secondaires* par les sillons du second ordre.

Lames.

Les segmens secondaires sont subdivisés en *lames*, et celles-ci en *lamelles*, par deux ordres de sillons plus petits.

Lamelles.

Pourfour du Petit, Malacarne et Chaussier, ont étudié les segmens, les lames et les lamelles du cervelet avec une minutieuse exactitude. Ils les ont même comptées. Les différences dans les résultats (1) auxquels ils sont parvenus attestent moins des variétés dans la disposition de l'organe, que le défaut d'une base uniforme dans la manière de procéder au dénombrement.

Inutilité du dénombrement des segmens, lames et lamelles.

Les segmens de la circonférence sont les plus considérables : ils représentent des segmens d'ellipsoïde très-renflés à leur partie moyenne, effilés à leurs extrémités. Les

(1) Winslow admet 3 lobules, Collins 6, Pourfour du Petit 15, Malacarne 11, Chaussier 16. Chaussier admet dans le cervelet 60 lames et de 600 à 700 lamelles ; avant lui, Malacarne avait admis de 700 à 800 lamelles. Un fait fort curieux, c'est que Malacarne n'a trouvé que 324 lamelles chez un individu affecté d'aliénation mentale.

segmens de la face supérieure sont concentriques, et appartiennent à la même courbe pour la totalité du cervelet. Les segmens de la face inférieure sont concentriques, pour chaque moitié ou lobe du cervelet, et indépendans des segmens du lobe opposé.

Disposition générale :

1° Des segmens ;

2° Des lames ;

Les lames du cervelet sont appliquées les unes contre les autres comme les feuillets d'un livre ; elles sont isolées les unes des autres dans toute leur longueur, et ne tiennent au reste du cervelet que par leur bord adhérent.

Il n'en est pas de même des lamelles, qu'on voit passer d'une lame à une autre lame, et même d'un segment à un autre segment. Si on écarte, en effet, les segmens du cervelet, on voit les sillons de séparation obliquement parcourus par un très-grand nombre de lamelles, qui vont d'un segment à un autre.

3° Des lamelles.

La disposition des segmens, lames et lamelles sur la ligne médiane mérite d'être mentionnée. Ces segmens, lames et lamelles ne sont point interrompus au niveau du vermis supérieur, seulement on observe en ce lieu une légère inflexion, telle que la partie moyenne des segmens antérieurs est comme attirée en avant, et décrit une courbe à concavité postérieure. On observe en outre sur cette ligne médiane quelques légères modifications : il semble qu'il y ait échange de lames et de lamelles, et que les unes s'amincissent et se terminent dans les points où les autres semblent naître.

Disposition des segmens, lames et lamelles sur la ligne médiane :

1° Au niveau du vermis supérieur ;

2° Au niveau du vermis inférieur.

Au niveau du vermis inférieur, la continuité est établie entre les deux lobes du cervelet par les embranchemens latéraux de ce vermis. Mais en avant, au niveau du bulbe rachidien, les deux hémisphères du cervelet sont parfaitement distincts l'un de l'autre. D'après cela, on peut apprécier ce qu'il y a de vrai et ce qu'il y a d'inexact dans la comparaison que Haller a établie entre le vermis supérieur et le corps calleux.

En arrière, au niveau de l'échancrure, la continuité est

établie à l'aide des petits anneaux transverses dont nous avons parlé.

Lobe médian du cervelet.

C'est la réunion du vermis inférieur, du vermis supérieur et de la portion qui occupe le fond de l'échancrure, qui constitue le *lobe médian du cervelet*, que Gall et Spurzheim nomment *partie primitive* ou *fondamentale* du cervelet, parce qu'en effet cette partie se voit chez tous les animaux, et que chez un grand nombre (oiseaux, reptiles, poissons) les lobes latéraux manquant complètement, elle constitue à elle seule la totalité du cervelet. Il est bon d'ajouter que, de tous les mammifères, l'homme est celui dont les lobes latéraux sont le plus développés, et le lobe médian le moins développé.

Caractères du cervelet de l'homme et des animaux.

Lobe médian à l'état de vestige, lobes latéraux très-développés, tels sont les caractères du cervelet de l'homme; lobe médian très-développé, lobes latéraux à l'état de vestige, tel est le caractère du cervelet des autres animaux.

Segmens qui méritent une mention spéciale.

1° Lobule de la circonférence;

2° Lobule du bulbe rachidien;

3° Lobule du nerf pneumo-gastrique.

On pourrait, à la rigueur, distinguer par des noms particuliers tous les segmens du cervelet, dont le nombre est de dix à douze: nous devons mentionner en particulier 1° le *segment* ou *lobule de la circonférence* qui est le plus considérable; 2° les *lobules du bulbe rachidien* (*lobuli medullæ oblongatæ*), lobules situés derrière le bulbe sur lequel ils se moulent par leur côté interne, qui est concave, convexes à leur côté externe et postérieur, qui s'enfoncent un peu dans le trou occipital. Ces lobules, dont la disposition a frappé tous les anatomistes, sont séparés l'un de l'autre par le vermis inférieur, et se terminent en avant et en dedans par une extrémité mamelonnée, qui remplit en partie le quatrième ventricule. C'est autour de ce segment que les autres segmens inférieurs du cervelet décrivent des courbes concentriques; 3° le *lobule du nerf pneumo-gastrique*, espèce de touffe proéminente (*floculus*) située derrière le nerf pneumo-gastrique au-dessous des nerfs facial et auditif.

CONFORMATION INTÉRIEURE DU CERVELET.

La conformation intérieure du cervelet comprend 1° l'é-

tude du quatrième ventricule ; 2° l'étude de la substance même du cervelet.

Du quatrième ventricule.

Préparation. 1° Diviser verticalement le lobe médian du cervelet ; 2° diviser verticalement la protubérance sur la ligne médiane ; écarter le bulbe rachidien du cervelet. Par la première section, on mettra la paroi antérieure du 4^e ventricule à découvert ; par la seconde, on découvrira la paroi postérieure. 3° Par l'écartement du bulbe et du cervelet, on arrive dans le ventricule par son extrémité inférieure, et la vue plonge dans toute sa profondeur. Il importe d'étudier le quatrième ventricule sous tous ses aspects.

Le quatrième ventricule est cette cavité rhomboidale intermédiaire au bulbe rachidien et à l'isthme de l'encéphale, qui forme sa paroi antérieure, et au cervelet, qui constitue sa paroi postérieure. Les anciens l'appelaient avec Galien, *ventricule du cervelet*. Tiedemann le désigne sous le nom de *premier ventricule*, et il se fonde sur la précocité de son développement, qui est antérieur à celui des autres ventricules et sur son existence constante chez tous les mammifères.

Situation
du quatrième
ventricule.

Le quatrième ventricule, terminé en pointe inférieurement, s'élargit beaucoup à sa partie moyenne, et se rétrécit en haut, pour se continuer avec le troisième ventricule.

Sa forme.

Nous considérerons au quatrième ventricule une paroi antérieure et une paroi postérieure.

Paroi antérieure ou inférieure. Elle est formée par la face postérieure du bulbe et par la portion de la face supérieure de l'isthme de l'encéphale qui répond à la protubérance. Sa figure représente un losange tronqué supérieurement dont les bords supérieurs sont formés par les pédoncules supérieurs du cervelet, et dont les bords inférieurs sont formés par les corps restiformes : la face postérieure des faisceaux innominés du bulbe forme cette paroi antérieure que tapisse une membrane dense facile à isoler.

Paroi antérieure
ou inférieure.

La paroi postérieure ou supérieure représente une espèce de voûte qui constitue 1° en haut, les pédoncules supérieurs

du cervelet et la valvule de Vieussens; 2° au milieu, le cervelet; 3° en bas, une membrane fibreuse, continuation du névrilème du rachis.

Eminences
mamelonnées
du quatrième
ventricule.

A la partie moyenne, c'est-à-dire à la partie la plus large de cette paroi postérieure, se voient trois éminences mamelonnées: une moyenne et deux latérales; la première est le segment le plus antérieur du lobe médian du cervelet; les deux latérales sont formées par les lames les plus internes du lobule du bulbe rachidien. Celles-ci ne baignent pas dans le liquide ventriculaire, elles en sont séparées par la lamelle fibreuse du quatrième ventricule.

Tubercule
lamineux du
quatrième ven-
tricule.

L'éminence mamelonnée médiane que Malacarne et Chaussier ont cru devoir désigner sous le nom de *tubercule lamineux du quatrième ventricule*, ressemble à une soupape mobile. Elle tient au cervelet par deux pédicules blancs qui se portent en dehors et en arrière, sur les branches latérales de l'éminence cruciale que représente le vermis inferior. Elle offre en outre deux replis larges, *replis semi-lunaires*, qui, nés des parties latérales de ce mamelon, vont se continuer avec la racine du lobule du nerf pneumo-gastrique.

Ses deux
racines et ses
deux replis
sont linéaires.

Ces replis, bien distincts des valvules de Tarin, sont extrêmement minces, demi-transparens, adhérens à la partie postérieure du quatrième ventricule par leur bord convexe, libres par leurs deux faces et par leur bord concave. Les deux replis semi-lunaires et l'éminence mamelonnée médiane représentent très-bien le voile du palais dont l'éminence mamelonnée figurerait la luette.

Aqueduc de
Sylvius.

A l'angle supérieur de la cavité rhomboïdale qu'il représente, le quatrième ventricule se continue avec le troisième par un aqueduc appelé *aqueduc de Sylvius*, bien qu'il se trouve décrit dans Galien; cet aqueduc est creusé sous les tubercules quadrijumeaux et sous la valvule de Vieussens.

Angles laté-
raux du qua-
atrième ventri-
cule.

Les *angles latéraux* du quatrième ventricule sont très-prolongés et atteignent jusqu'à l'extrémité interne du corps rhomboïdal du cervelet.

L'angle inférieur du quatrième ventricule présente une lamelle fibreuse, qui en constitue le plancher et un orifice de communication entre le quatrième ventricule et le tissu cellulaire sous arachnoïdien. Angle inférieur.

Lamelles fibreuses du quatrième ventricule.

1°. *Plancher du quatrième ventricule.* Si on écarte avec précaution le bulbe rachidien du cervelet, on voit une lamelle fibreuse étendue de l'un à l'autre et qui sert en quelque sorte de plancher au quatrième ventricule; cette lamelle qui se continue avec le névrilème du bulbe présente trois parties bien distinctes : 1° une médiane en forme de languette triangulaire, qui se porte horizontalement en arrière, et s'applique contre le prolongement antérieur du vermis auquel elle adhère; 2° deux latérales triangulaires, qui forment les côtés de l'orifice du quatrième ventricule, et qui ont été décrites par Tarin sous le nom de *valvules de la base du quatrième ventricule*. Plancher du quatrième ventricule.

2°. Indépendamment de cette lamelle fibreuse, il existe une autre lamelle située derrière les filets d'origine du nerf pneumo-gastrique, auxquels elle adhère, et que nous appellerons pour cette raison, *lamelle du nerf pneumo-gastrique*. Cette lamelle ferme sur les côtés du bulbe le quatrième ventricule, qui est largement ouvert lorsque cette lamelle a été enlevée. Elle s'étend du corps restiforme au lobule du nerf pneumo-gastrique, et se prolonge en haut sur le nerf auditif. Valvules de Tarin.

Orifice inférieur du quatrième ventricule.

Si on écarte le bulbe rachidien du cervelet, on aperçoit sur la ligne médiane, entre les artères cérébelleuses inférieures, une ouverture losangique limitée en avant par la base du calamus; 2° en arrière par le prolongement antérieur du vermis inférieur que tapisse la languette médiane de la lamelle fibreuse; sur les côtés et en avant, par les bords comme déchirés des languettes latérales; 3° latéralement, par le côté interne des lobules du bulbe rachidien. Lamelles du nerf pneumo-gastrique.

Orifice de
communica-
tion entre le
ventriculaire et
le tissu cellu-
laire sous-
arachnoïdien.

Cette ouverture, signalée par M. Magendie comme établissant une communication entre le liquide ventriculaire et le liquide sous-arachnoïdien, est-elle normale, est-elle accidentelle, et seulement le résultat de la manière dont on procède à sa démonstration? Voici les raisons pour et contre.

Raisons qui
militent con-
tre son exis-
tence.

Les raisons qui semblent militer contre l'existence d'une ouverture en ce lieu sont : 1° la disposition du pourtour de cette ouverture qui ne présente aucun des caractères des ouvertures naturelles, lesquelles sont lisses et arrondies. Ici les bords sont lacérés, presque toujours il reste des débris de membrane au bec du calamus. Si l'on détache l'espèce de languette triangulaire qui est accolée aux vermis inférieur, on voit que cette languette n'est autre chose qu'un lambeau détaché de cette membrane, dont les dimensions sont exactement en rapport avec l'ouverture qu'elle obture complètement. On peut rendre la chose plus évidente encore, en examinant la membrane fibreuse d'avant en arrière, après avoir divisé la protubérance et le bulbe rachidien.

2° La lamelle fibreuse qui forme le plancher du quatrième ventricule est indivise chez le chien et chez le mouton ; je l'ai rencontrée cinq ou six fois indivise chez l'homme ; que si l'on objecte qu'il pouvait y avoir dans ce cas oblitération accidentelle, je répondrai qu'il n'existait aucune trace de travail morbide, soit dans l'axe céphalo-rachidien, soit dans sa membrane.

3° Dans plusieurs cas d'hydrocéphale chronique, il existait dans les ventricules plusieurs livres de liquide. Le tissu cellulaire sous-arachnoïdien en était dépourvu.

4° Dans le cerveau de plusieurs enfans morts avec tous les symptômes d'hydrocéphale ventriculaire aiguë, j'ai trouvé les ventricules latéraux très-vastes, mais vides ; je me suis demandé si, dans ce cas, la membrane rompue n'aurait pas donné passage au liquide, tandis que, dans les cas ordinaires, elle résisterait à son écoulement.

Tels étaient les argumens qui me paraissaient militer

en faveur de la non-existence de l'ouverture du plancher du quatrième ventricule, mais si l'on considère :

1°. Que dans l'immense majorité des cas, quelque précaution que l'on prenne pour l'extraction du cerveau, et chez le fœtus et chez l'adulte, on rencontre toujours cette ouverture; 2° que dans l'apoplexie ventriculaire, on rencontre toujours de la sérosité sanguinolente dans le tissu cellulaire sous-arachnoïdien; 3° que si on injecte un liquide coloré dans les ventricules cérébraux, il pénètre constamment dans le tissu cellulaire sous-arachnoïdien de la moelle, et réciproquement; on sera conduit à admettre qu'il existe une communication constante entre la sérosité ventriculaire et la sérosité qui occupe le tissu cellulaire sous-arachnoïdien, et que c'est l'orifice que je viens d'indiquer qui est le moyen de communication.

Raisons qui militent pour l'existence de l'orifice.

Plexus choroïdien du quatrième ventricule.

Au nombre de deux, les *plexus choroïdiens du quatrième ventricule* commencent à côté l'un de l'autre, par une extrémité très-ténue, sur la face antérieure de la languette qui reste attachée au vermis inférieur, se portent en divergeant en haut, s'infléchissent en dehors, contournent les côtés de l'éminence médiane du quatrième ventricule, se portent ensuite horizontalement en dehors, derrière les corps restiformes, puis derrière la lamelle fibreuse du nerf pneumo-gastrique, et s'élargissent considérablement dans ce point, pour se terminer, en s'appliquant contre le lobule du nerf pneumo-gastrique.

Plexus choroïdien du quatrième ventricule.

Le quatrième ventricule présente une surface lisse, qui est due à la présence d'une membrane d'apparence séreuse, et qui est beaucoup plus résistante au niveau de la face postérieure du bulbe que dans tout autre point.

Membrane séreuse du quatrième ventricule.

Etude du cervelet par des coupes.

Si on entame le cervelet, on voit qu'il est composé de deux substances, l'une *corticale* qui est grise; l'autre *centrale médullaire*, qui est blanche : la substance grise est

Substance corticale et substance médullaire.

molle, et s'enlève presque toujours avec les membranes, pour peu que le cervelet soit altéré par la putréfaction. La substance blanche est compacte, et résiste à une assez forte pression.

Entre la substance grise et la substance blanche, se voit dans les coupes une espèce de *liseré jaunâtre*; ce liseré appartient à une lame de même couleur, bien plus résistante que la substance grise, et très-adhérente à la substance blanche. La macération, en détruisant la substance grise, met à nu cette lame jaune. Il y a donc dans le cervelet trois substances, la *grise*, la *jaune* et la *blanche*. Je compare la lame jaune du cervelet à la membrane jaune plissée des olives (1).

Liseré jaune
intermédiaire
à la substance
grise et à la
substance
blanche.

Une question se présente ici : quelle est la proportion qui existe entre la substance grise et la substance blanche? Pour peu qu'on examine avec attention une coupe du cervelet, on voit que la substance grise prédomine : on peut d'ailleurs le démontrer d'une manière rigoureuse, en soumettant le cervelet à la macération pendant quelques jours. La substance grise, plus putrescible, s'enlève à la manière d'une pulpe, et le noyau restant de substance blanche, représente à peine le tiers du cervelet en poids et en volume.

Proportion
de la substan-
ce blanche et
de la substan-
ce grise.

Cela posé, étudions 1^o les coupes verticales, 2^o les coupes horizontales du cervelet.

Coupes verticales.

Les coupes verticales antéro-postérieures donnent une figure très-élégante, connue sous le nom pittoresque d'*arbre de vie*, dénomination déduite, soit de l'importance qu'on donne à cette structure du cervelet, soit de sa ressemblance avec le feuillage du tuya ou arbre de vie. Pratiquée sur la ligne médiane, cette coupe donne l'*arbre de vie du lobe médian*; sur les côtés, l'*arbre de vie des lobes latéraux*.

Coupes ver-
ticals antéro-
postérieures.

(1) Rolando, *Osservazioni sul' cervelletto*, p. 187, 1823) me paraît avoir établi le premier le fait de l'existence de trois substances, la *medollare*, la *cinereo-rossigna* et la *cinerea esterna e corticale*.

L'*Arbre de vie du lobe médian* est formé par un noyau central de substance blanche, de forme triangulaire, duquel partent deux branches principales, l'une inférieure, qui fournit à tout le vermis inférieur et à la partie postérieure du lobe médian; l'autre, supérieure, qui fournit à tout le vermis supérieur. Ces deux branches se subdivisent en six rameaux variables, pour la direction, la longueur et l'épaisseur, lesquels se subdivisent en rameaux secondaires, et ceux-ci en ramifications. Un petit renflement s'observe toujours dans le lieu des divisions.

Arbre de vie du lobe médian.

Disposition
1° De la substance blanche;

Une lame jaunâtre très-mince, et plus en dehors, une couche de substance grise, épaisse d'une ligne, revêt chacune de ces ramifications, de ces rameaux et de ces branches, pour constituer les lamelles, les lames et les segmens du lobe médian.

2° De la substance grise.

Cette coupe permet de constater 1° l'existence du lobe médian du cervelet, 2° la continuité du vermis supérieur et du vermis inférieur, 3° la forme générale du lobule médian, qui est rotacé ou en roue, (l'éminence mamelonnée du vermis inférieur arrivant au contact avec la valvule de Vieussens) 4° le nombre et l'arrangement des segmens, lames et lamelles du cervelet, 5° enfin la disposition de la valvule de Vieussens, qui n'est autre chose que la ramification la plus supérieure du noyau central, et peut être considérée comme une demi-lamelle du cervelet.

Forme rotacée du lobe médian.

Arbre de vie des lobes latéraux. Une coupe verticale, dirigée des pédoncules moyens du cervelet vers la circonférence, donne l'arbre de vie des lobes latéraux.

Arbre de vie des lobes latéraux.

1°. On voit au centre de chaque lobe un noyau blanc central, duquel partent quinze à seize prolongemens principaux, ou branches, qui deviennent eux-mêmes les noyaux d'autant de segmens. Ces branches se divisent en rameaux secondaires, et ceux-ci en ramifications. Une lame jaunâtre revêt ces divisions successives. Une couche grise, épaisse d'une ligne, se moule exactement sur elles.

Noyau blanc central,

2°. Il n'est pas moins facile de constater que les segmens

Description
de l'arbre de
vie des lobes
latéraux du
cervelet.

Corps rhom-
boïdal ou
corps ciliaire,
ou olive du
cervelet.

Ses diamètres

du cervelet sont très-inégaux par leur volume, par leur direction, et par leur mode de division; 3° que les segmens supérieurs sont les plus petits, les segmens de la circonférence les plus volumineux (1), que les segmens inférieurs tiennent le milieu; 4° qu'il n'existe aucun vide entre les segmens; que des lames et même des lamelles remplissent les intervalles de ces segmens; 5° que ces segmens sont recourbés sur eux-mêmes d'arrière en avant pour constituer une espèce de roue ou de cercle horizontal dont le champ est perpendiculaire au champ du lobule médian.

Au centre du noyau blanc de chaque moitié du cervelet, est le *corps rhomboïdal*, *corps ciliaire* (2), dont la forme est ovoïde, dont l'enveloppe membraneuse jaunâtre, dense et plissée en zig zag, représente trait pour trait les olives, et que j'ai coutume de décrire sous le titre d'*olive du cervelet*. Gall et Spurzheim l'ont considéré comme un ganglion de renforcement : de là le nom de *ganglion du cervelet* sous lequel ils l'ont décrit.

Son plus petit diamètre, qui est vertical, est égal au tiers du plus grand diamètre, qui est horizontal : dans un cas où ce dernier diamètre avait quinze lignes, le premier avait cinq lignes : au reste, le volume de l'olive cérébelleuse varie chez les divers sujets, et se trouve en raison directe du volume du lobe latéral du cervelet; c'est pour cette raison qu'il est beaucoup moins développé chez les animaux que chez l'homme.

(1) Le segment de la circonférence, qui est le plus volumineux, se divise immédiatement en deux segmens plus petits; c'est à tort qu'on a admis sur la grande circonférence du cervelet un sillon horizontal, qui irait de l'un à l'autre pédoncule cérébelleux moyen.

(2) Pour diviser le corps rhomboïdal, il faut que la coupe longe les pédoncules inférieurs du cervelet. Je conseille, pour se faire une bonne idée de l'analogie qui existe entre l'olive du cervelet et l'olive du bulbe, de diviser par la même coupe ces deux corps chez le même sujet.

Des pédoncules du cervelet. Du noyau central de chaque lobe latéral partent, ou si l'on veut, au noyau central aboutissent, les *pédoncules du cervelet*, qui sont au nombre de six, trois de chaque côté, et divisés en *supérieur, moyen et inférieur*.

Les *pédoncules supérieurs du cervelet* sont généralement connus sous le nom de *processus cerebelli ad testes* : ils se voient au-devant du vermis supérieur, et semblent se porter aux tubercles quadrijumeaux. Nous verrons que ce n'est là qu'une simple apparence.

Pédoncules
supérieurs du
cervelet.

Les *pédoncules inférieurs* (*processus cerebelli ad medullam*) ne sont autre chose que les corps restiformes, et établissent une communication intime entre le cervelet et la moelle.

Pédoncules
inférieurs.

Enfin : les *pédoncules moyens*, antérieurs aux deux précédents, occupent la partie antérieure de la circonférence du cervelet, et se continuent sans ligne de démarcation avec la protubérance. On les désigne encore sous le nom de *pédoncules cérébelleux, cuisses de la moelle allongée*.

Pédoncules
moyens.

Coupes horizontales.

Les *coupes horizontales du cervelet*, étudiées avec tant de soin, et parfaitement figurées par Vicq d'Azir, démontrent que les dimensions du noyau central dans le sens horizontal, sont de beaucoup supérieures à celles de ce même noyau médullaire dans le sens vertical (1).

Étude du
cervelet par
des coupes ho-
rizontales.

Ces coupes horizontales, qui doivent être faites parallèlement à la face supérieure du cervelet, permettent de voir la disposition respective des lames, tantôt parallèles, tantôt obliques les unes par rapport aux autres et parcourant toute la circonférence de l'organe; les autres se terminant par une extrémité effilée, pour renaître bientôt, en passant de l'un à l'autre segment.

Disposition
tantôt paral-
lèle, tantôt
oblique, des
lamelles.

Enfin, ces coupes horizontales permettent de voir la

(1) Il y a pour chaque lobe du cervelet un *centre médullaire*, c'est-à-dire un lieu où cette coupe offre des dimensions plus considérables qu'en tout autre point.

Continuité
du lobe droit
avec le lobe
gauche à l'aide
du lobe mé-
dian.

continuité du lobe droit avec le lobe gauche, par l'entremise du lobe médian. Dans le lobe médian, les lamelles présentent plus d'irrégularité que dans les lobes latéraux; elles se coupent sous divers angles, se reconstituent en quelque sorte sous de nouvelles combinaisons, de telle sorte que plusieurs anatomistes ont admis un véritable entrecroisement dans cette partie médiane du cervelet.

Le lobe médian présente aussi son centre médullaire, qui unit les centres médullaires latéraux, en sorte que, dans une coupe qui réussit bien, on peut obtenir une espèce de centre ovale cérébelleux, analogue au centre ovale de Vieussens.

Etude du cervelet par le jet d'eau, ou durcissement.

Décomposi-
tion du cer-
vet en feuillets
d'une extrême
ténuité.

Disposition
en éventail de
chaque feuillet.

Arrangement
de ces feuillets

A. *Etude par le jet d'eau.* Un filet d'eau projeté sur les coupes verticales du cervelet, décompose le noyau blanc de chaque lobe latéral en une multitude de feuillets d'une extrême ténuité, lesquels vont constituer les différentes lames ou lamelles du cervelet. Toutes les lames ou lamelles du cervelet aboutissent au noyau central du lobe correspondant. Chaque lamelle représente une sorte d'éventail, dont le bord adhérent, très-étroit et concave, appuie sur le noyau central avec lequel il se continue manifestement, et dont le bord convexe répond à la surface du cervelet. C'est une chose belle et curieuse à voir que toutes ces lamelles, les unes ascendantes, qui vont constituer les segmens, lames et lamelles du plan supérieur du cervelet; les autres descendantes, pour constituer les segmens, lames et lamelles du plan inférieur; les intermédiaires horizontales et obliques pour constituer les mêmes parties à la circonférence. Au niveau de chaque embranchement, il semble qu'il y ait un renflement qui résulte, non d'une augmentation réelle de substance blanche, mais d'un écartement des lamelles.

La structure du cervelet, considérée d'une manière générale, est donc lamelleuse. Du noyau central blanc,

partent d'innombrables lamelles, lesquelles juxta-posées, sans se confondre jamais, forment des groupes qui se divisent en groupes secondaires, tertiaires, comme les rameaux de l'arbre de vie : en sorte que la dernière lamelle contient au moins deux feuillettes. La disposition lamelleuse est-elle le dernier terme de l'analyse anatomique? Chaque lamelle présente des stries radiées; or, ces stries radiées attestent-elles une disposition linéaire ou fibreuse? Ces lamelles se divisent bien dans le sens des stries, mais la disposition fibreuse ou linéaire est loin d'être manifeste.

La structure
du cervelet est
lamelleuse.

Dans le noyau central, les lamelles, plus fortement pressées les unes contre les autres, se dissocient plus difficilement sous l'action du jet d'eau, que les lamelles plus excentriques : l'olive cérébelleuse résiste surtout beaucoup. Le jet d'eau l'entame par son extrémité interne qui semble naturellement ouverte, et la divise en deux moitiés, l'une supérieure et l'autre inférieure. On voit alors que l'aspect dentelé de la coupe de cette olive résulte du plissement de la lamelle jaunâtre et dense, qui en forme l'écorce; que la substance blanche pénètre dans l'intérieur de l'olive, et par son côté interne, en même temps qu'un grand nombre de vaisseaux; que cette substance blanche forme des lamelles qui vont se terminer à tous les points de la lamelle jaunâtre; en sorte que l'olive cérébelleuse représente un petit cervelet.

Action du
jet d'eau sur
l'olive céré-
belleuse.

B. *Etude du cervelet durci.* L'étude du cervelet durci par l'alcool ou par la coction dans l'huile, dans l'eau salée, ou par la macération dans l'eau chargée d'hydrochlorate de soude et de deuto-chlorure de mercure, à la manière de Rolando, confirme tous les résultats obtenus par le jet d'eau.

Étude du
cervelet durci.

Ces dernières préparations permettent en outre d'étudier mieux qu'on ne peut le faire par le jet d'eau, les rapports du noyau central de chaque lobe avec les pédoncules cérébelleux : on voit de la manière la plus manifeste ces pédoncules émaner du noyau central ou y aboutir. Il est d'ail-

leurs bien difficile de déterminer la part qu'ils prennent à la formation de ce noyau central. Tout ce que nous savons, c'est que, du moment qu'ils émergent du noyau central, ils présentent une disposition fasciculée, et que toutes les lamelles et lames cérébelleuses semblent aboutir aux fibres du pédoncule moyen.

Idée générale du cervelet.

Idée générale des lobes, segmens, lames et lamelles du cervelet.

Il résulte de ce qui précède, 1° que le cervelet est constitué par deux lobes latéraux et un lobe médian; 2° que les lobes sont formés par un nombre considérable de segmens qui se subdivisent en segmens plus petits, en lames et en lamelles; 3° que chaque lobe est constitué par un noyau central sur lequel s'appuient tous les segmens, et qui est en outre l'aboutissant ou le point de départ des pédoncules; 4° que les pédoncules présentent une disposition linéaire ou fasciculée, que le noyau central offre la même structure, mais d'une manière moins évidente; 5° que la substance blanche des segmens du cervelet est formée par des lamelles appliquées les unes contre les autres sans qu'il existe entre elles une véritable continuité; 6° que chaque lamelle a la forme d'un éventail, et que les feuillets qui constituent le noyau central de chaque segment se séparent pour aller former les segmens secondaires, les lames et lamelles; 7° que la moindre lamelle du cervelet est constituée par deux feuillets de substance blanche revêtues par une couche jaunâtre très-mince, recouverte elle-même d'une couche assez épaisse de substance grise; 8° que le corps rhomboïdal ou olive du cervelet est formé par des fibres ou lames de substance blanche lesquelles s'irradient pour venir se terminer aux divers points de la surface interne de la membrane jaune et dense qui en constitue l'écorce.

Théorie de
Gall.

Théorie de Gall. Gall a donné du cervelet une théorie fort ingénieuse qui est assez généralement admise aujourd'hui.

La direction opposée des pédoncules du cervelet lui a suggéré l'idée des *faisceaux divergens* et des *faisceaux con-*

vergens, auxquels il a associé sa théorie sur les ganglions qu'il considère comme des moyens de renforcement, c'est-à-dire comme des points d'origine de nouveaux faisceaux.

D'après cet auteur, les pédoncules inférieurs du cervelet ou corps restiformes, qu'il appelle *faisceaux primitifs du cervelet*, seraient les racines, les faisceaux d'origine du cervelet. A peine ont-ils pénétré dans l'organe à une profondeur de quelques lignes, qu'ils rencontrent le corps rhomboïdal ou olive cérébelleuse, que Gall considère comme un *véritable ganglion*, un *appareil de naissance et de renforcement d'une grande partie de la masse nerveuse du cervelet*. Suivant lui, à chaque dent de l'olive cérébelleuse répondrait une branche nerveuse principale. C'est de ce ganglion que partiraient tous les prolongemens nerveux, lesquels, recouverts par la substance grise, constituent le lobe médian et les lobes latéraux.

Indépendamment des faisceaux précédens ou *faisceaux divergens*, qui constitueraient d'après Gall les appareils de formation, il existe des faisceaux nerveux *rentrans* ou *convergens*, qui constitueraient les *appareils de réunion*, les *commissures* du cervelet : ces faisceaux convergens n'auraient aucune connexion immédiate, ni avec les faisceaux primitifs, ni avec le corps rhomboïdal ; ils émaneraient tous de la substance grise de la surface du cervelet, et se porteraient dans diverses directions entre les filets divergens pour aller constituer les pédoncules cérébelleux moyens et la protubérance que Gall considère comme la *commissure du cervelet*.

Quant aux pédoncules supérieurs du cervelet, il les regarde comme les faisceaux de communication du lobe médian du cervelet avec les tubercles quadrijumeaux. La valvule de Vieussens serait la commissure de ces pédoncules.

Nous ne pouvons considérer la théorie de Gall sur le cervelet que comme une hypothèse ingénieuse. Pourquoi les pédoncules inférieurs sont-ils les racines, les faisceaux primitifs du cervelet plutôt que les pédoncules supérieurs ? qui a vu ces faisceaux primitifs se renforcer dans l'olive cérébelleuse ? Pourquoi considérer l'olive cérébelleuse comme un

Faisceaux
primitifs.

Ganglion du
cervelet.

Faisceaux
rentrans ou
convergens.

Commissure
du cervelet.

La théorie
de Gall est
hypothétique

ganglion ? Pourquoi cette distinction des faisceaux en divergens et en convergens (1) ? Pourquoi ce langage figuré, métaphorique, lorsqu'il s'agit de questions purement anatomiques.

Théorie de Rolando.

Théorie de Rolando. Une autre théorie du cervelet a été donnée par Rolando, qui, rapprochant les résultats qu'il avait obtenus sur le cervelet durci par une forte solution saline de ceux que lui avait fournis l'anatomie du cerveau du squalé, et de ceux puisés dans l'étude de l'évolution du cerveau du poulet, a considéré le cervelet de l'homme comme formé par une grande vessie dont les parois plissées et replissées sur elles-mêmes constitueraient d'innombrables lamelles (1).

Les faits qui précèdent réfutent surabondamment cette hypothèse.

Ce qu'il y a de positif dans la structure du cervelet.

Ce qu'il y a de positif, c'est que le cervelet est formé de la réunion de deux lobes latéraux et d'un lobe médian ; les lobes eux-mêmes sont formés par un nombre considérable de segmens, qui se divisent en segmens plus petits, en lames et en lamelles. La structure du cervelet est lamelleuse, et les lamelles sont striées, chaque lamelle contient deux feuillets de substance blanche recouverte de substance grise. Le cer-

(1) « Ces fibres rentrantes, dit Tiedemann (traduct. française par Jourdan page 169), » sont des êtres chimériques ; car la protubérance annulaire et les fibres médullaires qui la constituent existent » déjà dans le fœtus âgé de quatre mois, c'est-à-dire à une époque » où l'on ne trouve ni branches, ni rameaux, ni même encore de » feuillets qui soient couverts de substance corticale ; Gall les fait » donc naître de parties qui ne se montrent qu'après elles. » La réfutation de Tiedemann me paraît elle-même reposer sur une hypothèse ; car il n'est nullement prouvé que la formation de la substance grise soit postérieure à celle de la substance blanche.

(2) *Osservazioni sul' cerveletto*, p. 187. Dans le squalé, le cerveau est formé par une double lame grise et blanche plissée un grand nombre de fois sur elle-même.

velet communique avec la moelle par les pédoncules inférieurs; avec le cerveau, par les pédoncules supérieurs : les pédoncules moyens, et les fibres transverses de la protubérance établissent une communication intime entre les deux lobes du cervelet (1).

Développement ou évolution du cervelet.

Le cervelet n'apparaît que quelque temps après la moelle épinière : il consiste d'abord en deux lamelles, prolongemens de la moelle, qui se rapprochent vers la ligne médiane : ce sont les pédoncules cérébelleux inférieurs, ou corps restiformes. Le cervelet de l'homme représente alors assez bien le cervelet des poissons et des reptiles. Au quatrième mois, le cervelet forme une espèce de ceinture uniforme, de quatre lignes de large, autour des tubercules quadrijumeaux et du bulbe rachidien. La protubérance annulaire se montre déjà; il y a un vestige du corps rhomboïdal; la surface du cervelet est alors uniformément dépourvue de sillons. A cinq mois, quatre sillons transversaux apparaissent; la section verticale du cervelet présente cinq branches, mais il n'y a pas encore de lames ni de lamelles : point encore de distinction entre la partie moyenne et les parties latérales. Au sixième mois, division du cervelet par l'échancrure postérieure; sillons de divers ordres; corps rhomboïdal volumineux. Dans les trois derniers mois, les hémisphères acquièrent peu à peu la prédominance qu'ils auront après la naissance, sur la partie moyenne.

Epoque et
mode d'apparition.

Du cervelet
au quatrième
mois.

Au cinquième
mois.

Au sixième
mois.

Dans les
trois derniers
mois.

De ce que la moelle précède le cervelet dans son dévelop-

(1) L'effet croisé pour l'action du cervelet n'est pas encore déterminé : un certain nombre de faits qui établissent que l'atrophie d'un des hémisphères du cerveau coïncide avec l'atrophie de l'hémisphère opposé du cervelet, sembleraient établir l'action directe du cervelet. La disposition lamelleuse du cervelet, ses deux substances, ont suggéré à Rolando l'idée de comparer cet organe à une pile de Volta, à un appareil électro-moteur.

Le cervelet
n'est pas une
efflorescence
de la moelle.

ment, de ce que le cervelet paraît formé par le prolongement des faisceaux postérieurs de la moelle, s'ensuit-il que le cervelet soit une production, une efflorescence de la moelle? Non, certes; tout ce que nous pouvons en conclure, c'est qu'il y a succession dans le développement.

Il n'est pas
prouvé que la
substance gri-
se apparaisse
après la sub-
stance blanche

Devons-nous admettre encore que le cervelet se produit par une sécrétion de la pie-mère, que la substance grise est sécrétée la dernière, ainsi que Reil et Tiedemann l'ont avancé? Je ne vois là qu'une assertion, mais nullement une démonstration. La substance corticale se forme en même temps que la substance médullaire, elle n'est pas plus produite qu'elle ne produit.

Du cervelet dans la série animale.

1^o Chez les *poissons*, le cervelet est en général petit : mais dans la raie et le squal, il est volumineux, divisé en circonvolutions, et se prolonge en avant, au-dessus des lobes optiques; en arrière, au-dessus du lobe de la huitième paire. Dans les silures, suivant la remarque de Weber, le cervelet est proportionnellement aussi volumineux que le cerveau de l'homme, il recouvre la moitié postérieure des lobes cérébraux, de même que chez l'homme le cerveau recouvre le cervelet. Chez tous les poissons, le cervelet est creusé d'une cavité considérable. Dans aucun de ces animaux, il ne présente de division en segmens en lames et en lamelles.

2^o *Reptiles*. Point de cervelet chez les batraciens (grenouille, crapaud) et chez les ophiidiens (serpens). La plupart des anatomistes l'admettent cependant, mais à l'état de vestige. Il est très-petit, et sous la forme d'une voûte dans les chéloniens (tortue); il existe très-volumineux chez les sauriens (lézard, crocodile).

3^o *Oiseaux*. Le cervelet très-considérable, représente un ellipsoïde dont le grand diamètre serait vertical. Il est profondément et régulièrement parcouru par des sillons horizontaux, curvilignes, dont la moitié supérieure a sa concavité dirigée en bas, et la moitié inférieure sa concavité dirigée en haut. Tous aboutissent à un petit tubercule ou appendice qui répond à chaque extrémité du diamètre transverse. La coupe du cervelet de l'oiseau donne un arbre de vie composé de substance blanche recouverte de substance grise.

4° *Mammifères*. Dans les trois classes que je viens d'examiner, le cervelet est réduit au lobe moyen. Dans tous les mammifères, existent des *lobes latéraux*. D'abord petits, et en forme d'appendice, comme chez les rongeurs, dont le cervelet diffère peu de celui des oiseaux, ils s'accroissent progressivement à mesure qu'on s'élève jusqu'à l'homme, qui, sous ce point de vue du développement du cervelet, de même que sous celui du développement du cerveau, occupe le degré le plus élevé de l'échelle animale. Chez tous les mammifères, le développement des lobes latéraux du cervelet est en raison directe du développement des olives, que Vicq-d'Azyr refusait à tort aux mammifères.

DU CERVEAU

PROPREMENT DIT.

- Définition. Le *cerveau* proprement dit, est cette portion de la masse encéphalique qui occupe toute la cavité du crâne, les fosses occipitales inférieures exceptées. Le cerveau est comme le
- Situation. couronnement de la tige rachidienne, qu'il surmonte (*cerebrum superius*) en même temps qu'il lui est antérieur (*cerebrum anterius*), aussi a-t-il été considéré tour à tour comme l'origine ou comme l'épanouissement de la moelle. La protubérance annulaire et les pédoncules antérieurs ou cérébraux le lient d'une manière intime au cervelet et à la moelle épinière. La tente du cervelet complète son encaissement, et le sépare du cervelet, qui est situé en arrière et au-dessous de lui. Le crâne, la dure-mère, l'arachnoïde et la pie-mère lui forment une quadruple enveloppe.

Volume et poids du cerveau.

- Volume. Le *volume* considérable du cerveau est, sans contredit, un des traits les plus caractéristiques de l'organisation de l'homme. Plusieurs animaux ont la masse encéphalique proportionnellement aussi volumineuse, et même plus volumineuse (le serin, le sapajou, le dauphin), mais pour ce qui a trait au cerveau proprement dit, aux hémisphères cérébraux, les animaux les plus favorisés, sous ce rapport, le cèdent de beaucoup à l'espèce humaine.
- Sa prédominance est un des attributs distinctifs de l'homme.

- Son poids. Chez l'adulte, le poids du cerveau proprement dit, c'est-à-dire du cerveau séparé du cervelet et de la protubérance cérébrale par une section faite aux pédoncules, varie depuis deux jusqu'à trois livres (1).

Je regarde comme impossible à établir, une échelle de proportion entre le volume et le poids du cerveau et le volume

(1) Le poids du cerveau chez le cheval, le bœuf, n'est guère que la moitié de celui du cerveau de l'homme.

et le poids du corps. Ne voit-on pas, en effet, qu'un des termes de la comparaison, le poids du corps, est excessivement variable? On peut lire, dans Haller, tous les calculs qui ont été faits à cet égard; et la diversité des résultats obtenus est la meilleure critique qu'on puisse faire de cette manière de procéder.

Il n'en est pas de même du rapport qu'on peut chercher à établir entre le cerveau et le cervelet. D'après mes observations, le cervelet est de la douzième à la huitième partie du cerveau (1).

Rapports
de volume entre le cerveau et le cervelet.

Il importe d'établir approximativement le rapport qui existe, sous le point de vue du volume, entre les cerveaux, comparés dans les différens individus, dans les différens sexes et dans les différens âges.

Volume du
cerveau comparé sous le
point de vue :

Il résulte d'un grand nombre de faits, 1° que le volume du cerveau est indépendant de la taille des individus;

1° De la stature;

2° Que le volume du cerveau est indépendant du sexe, bien que depuis Aristote on se soit plu à répéter que le cerveau de la femme est plus petit que celui de l'homme;

2° Du sexe;

3° Que chez le fœtus et l'enfant, le cerveau est proportionnellement beaucoup plus volumineux que chez l'adulte;

3° De l'âge.

4° Que, chez le vieillard, le cerveau s'atrophie souvent comme les autres organes, et ne remplit pas alors complètement la cavité du crâne.

Le volume du cerveau peut-il augmenter par l'exercice de cet organe, et diminuer par l'inaction? Sans doute, le cerveau doit obéir, sous ce rapport, aux lois qui régissent les autres organes; mais la boîte osseuse dans laquelle il est renfermé doit opposer un grand obstacle à son développement, et on cite des exemples de compression du cer-

Influence de
l'exercice des
facultés intel-
lectuelles sur
le volume du
cerveau.

(1) Sur trois sujets jeunes :

Cerveau 2 livres 2 onces, cervelet 4 onces et demie;

Cerveau 2 livres 8 onces et demie, cervelet 3 onces et demie;

Cerveau 2 livres 5 onces, cervelet 5 onces.

veau et de mort qui ont été produites par l'hypertrophie de ce viscère.

Rapports
entre le vo-
lume du cer-
veau et les fa-
cultés intel-
lectuelles.] S'il est vrai qu'un organe jouisse d'une puissance d'action d'autant plus grande qu'il est plus développé, il s'en suit que le volume du cerveau, et par conséquent la capacité du crâne, doivent être en rapport assez rigoureux avec le développement des fonctions cérébrales. Mais l'activité des fonctions encéphaliques est le résultat de tant de circonstances autres que le volume et la masse de l'encéphale, que toute appréciation de la capacité intellectuelle exclusivement fondée sur cette donnée, est très-souvent fautive et inexacte (1).

Pesanteur
spécifique.

La pesanteur spécifique du cerveau est à celle de l'eau, d'après Muschenbroek, :: 1030 : 1000. Il serait curieux de rechercher si cette pesanteur spécifique varie suivant l'âge, les maladies, et si elle diffère dans les diverses espèces d'animaux. D'après Sæmmering, la pesanteur spécifique du cerveau du vieillard serait moindre que celle du cerveau de l'adulte.

Forme du cerveau.

La forme du
cerveau est
représentée
par celle de la
cavité du crâ-
ne.

La forme du cerveau est parfaitement représentée par la cavité du crâne, qui lui sert en quelque sorte de moule : elle est donc variable comme cette cavité qui, dans la première enfance, est susceptible de prendre toutes sortes de formes par suite d'une compression extérieure.

Remplissez de plâtre toute la capacité du crâne, les fosses occipitales inférieures exceptées, et vous aurez très-exacte-

(1) Les individus à vaste mémoire m'ont toujours paru avoir un cerveau volumineux, et le rôle que joue la mémoire dans notre intelligence est tel, qu'il ne faut pas s'étonner s'ils sont souvent des hommes supérieurs. J'ai connu bien des individus dont la tête était considérablement développée, et qui n'avaient que de la mémoire, mais point d'esprit, ni aucun des caractères qui constituent l'homme de génie. Les individus dont le cerveau est très-volumineux paraissent avoir une plus grande force de résistance dans les maladies que les individus à cerveau étroit.

ment la forme du cerveau que vous avez retiré de la boîte osseuse. Le cerveau a donc, comme le crâne, la forme d'un ovoïde, dont la grosse extrémité serait en arrière, et la petite extrémité en avant; il est divisé inférieurement en *lobes* qui remplissent les divers compartimens de la base du crâne. Toute sa surface est creusée de sillons profonds et sinueux qu'on appelle *anfractuosités*, et qui lui donnent l'aspect des circonvolutions intestinales, d'où le nom de *circonvolutions* qu'on donne aux espèces de replis que limitent les anfractuosités.

Lobes.

Anfractuosités.

Circonvolutions.

RÉGION SUPÉRIEURE OU CONVEXE DU CERVEAU.

Une *scissure médiane*, verticale, antéro-postérieure, divise le cerveau en deux quarts d'ovoïde parfaitement semblables, qu'on appelle improprement *hémisphères cérébraux*, et qu'on pourrait plus exactement désigner, avec Galien, sous les noms de *cerveau droit* et *cerveau gauche* (1). La *grande scissure médiane* divise le cerveau dans toute sa hauteur, en avant et en arrière; mais à la partie moyenne, elle est arrêtée par le *corps calleux*. Il y a deux cerveaux, comme il y a deux moelles, comme il y a deux cervelets (2).

Hémisphères cérébraux.

Grande scissure médiane.

Le cerveau est donc *symétrique*, mais la symétrie est bien moins parfaite que pour la moelle. Je dois même dire qu'il est très-ordinaire de voir une disproportion notable entre l'hémisphère droit et l'hémisphère gauche : il ne paraît pas que ce défaut de symétrie exerce sur les facultés intellectuelles l'influence qu'avait soupçonnée l'ingénieux Bichat, dont le cerveau mal symétrique donna un démenti formel à

Le cerveau est symétrique

(1) Chaussier désigne les hémisphères sous le nom de *lobes*, réservant le nom de *lobules* aux divisions secondaires.

(2) Galien, qui se demande pourquoi il y a deux cerveaux, répond que par-là les fonctions cérébrales sont mieux assurées. J'ai vu plusieurs individus hémiplegiques dont tout un hémisphère était atrophié, et qui cependant étaient doués de facultés intellectuelles ordinaires.

sa doctrine. Il est néanmoins possible que le défaut de symétrie, poussé jusqu'à un certain point, puisse influencer sur l'intelligence : le cerveau de plusieurs idiots était remarquable sous ce rapport. J'ai vu la scissure médiane du cerveau déviée à droite ou à gauche, de manière à former, avec le plan médian antéro-postérieur du crâne un angle de 15 à 20°.

Chaque hémisphère présente à considérer :

Face interne
des hémisphères.

1° Une *face interne*, plane, verticale, qui est séparée par la faux de celle du côté opposé ; et comme la faux n'arrive pas jusqu'au corps calleux, il en résulte que les deux hémisphères se touchent en bas, mais toutefois avec l'intermède de la pie-mère. Dans le cas rare d'absence de la faux cérébrale, les deux faces se touchent dans toute leur étendue. J'ai vu un cas d'érailement de la faux avec continuité des deux hémisphères :

Face externe.

2° Une *face externe*, convexe, représentant la surface d'un quart d'ovoïde, dont la grosse extrémité serait en arrière : elle répond à la concavité du frontal, du pariétal et de l'occipital :

Face inférieure.

3° Une *face inférieure*, qui appartient à la base du cerveau, dont nous allons nous occuper.

RÉGION INFÉRIEURE OU BASE DU CERVEAU.

Etude de la
base du cer-
veau.

Parfaitement décrite, et non moins bien figurée par Sæmmering dans un travail *ex professo* (1), la base du cerveau présente un grand nombre d'objets à considérer. Pour s'en faire une bonne idée, il convient de l'étudier : 1° le cerveau étant encore entouré de ses membranes, et sa convexité étant contenue dans la voûte du crâne ; 2° le cerveau étant débarrassé de ses membranes, et sa convexité reposant sur un plan horizontal. Dans le premier cas, la base du cerveau est ramassée sur elle-même, et peut être considérée dans son ensemble ; dans le second, elle s'étale et peut être étudiée dans ses détails.

C'est par sa base que le cerveau communique avec les

(1) De basi encephali, *Collection de Ludwig*, t. 2.

autres parties du centre céphalo-rachidien, à l'aide de ses *pédoncules*, que nous pouvons considérer comme la racine des hémisphères.

Bandelette
des nerfs opti-
ques.

A. *Région médiane*. Sur la ligne médiane, au centre de la base du cerveau, et au devant de la protubérance, est une excavation qu'on peut appeler *excavation médiane de la base du cerveau*. Déjà mentionnée à l'occasion de la sérosité sous-arachnoïdienne, qui la remplit, cette excavation résulte d'une sorte de courbure du cerveau sur lui-même, courbure qui s'efface en partie lorsque cet organe repose par sa convexité sur un plan horizontal : elle représente une pyramide, dont le sommet est en haut, et la base en bas. Celle-ci figure une sorte d'hexagone, dans lequel est inscrit l'hexagone artériel de la base du crâne. Les côtés de l'hexagone sont formés, les postérieurs, par les pédoncules; les moyens, par la partie interne des lobes postérieurs du cerveau; les antérieurs, par la partie interne et postérieure des lobes antérieurs du cerveau.

Région mé-
diane.

Excavation
médiane de la
base du cer-
veau.

Des six angles de l'hexagone partent autant de sillons, 1° de l'angle antérieur, le sillon de séparation des lobes antérieurs, ou la grande scissure médiane du cerveau; 2° des angles latéraux et antérieurs, les *scissures de Sylvius*; 3° des angles latéraux et postérieurs, les deux moitiés de la *grande fente cérébrale*; 4° de l'angle postérieur qui répond à l'intervalle des pédoncules, le sillon de la protubérance annulaire.

Sillons qui
partent de la
base de l'ex-
cavation mé-
diane.

Dans l'aire de la grande excavation médiane se voient 1° l'espace *interpédonculaire*; 2° les *tubercules mamillaires*; 3° la *bandelette des nerfs optiques*; 4° le *plancher postérieur du quatrième ventricule*, ou *tuber cinereum*, 5° l'*infundibulum* et le *corps pituitaire*.

Parties si-
tuées:

1° Dans l'aire
de l'exca-
vation médiane;

2° Au-devant;

Au-devant de l'excavation médiane, se voient, d'arrière en avant 1° le *plancher antérieur du quatrième ventricule*, 2° la *partie inférieure ou réfléchie du corps calleux*, 3° la *partie inférieure de la grande scissure médiane du cerveau*.

3° En arrière
de cette exca-
vation.

Derrière l'excavation médiane, se voit la protubérance annulaire, et derrière la protubérance, 1° la partie moyenne

de la *grande fente cérébrale*, par laquelle la pie-mère pénètre dans l'intérieur du troisième ventricule ; 2° le *bourrelet postérieur du corps calleux* ; 3° la *partie postérieure de la grande scissure médiane du cerveau*.

Régions latérales de la base du cerveau.

B. *Régions latérales de la base du cerveau*. Sur les parties latérales, on voit la *face inférieure du lobe antérieur du cerveau*, la *scissure de Sylvius* qui le sépare du lobe postérieur, et la *face inférieure du lobe postérieur*. Il n'y a pas de lobe moyen.

Je vais décrire successivement et avec détail les diverses parties que je viens d'énumérer, à l'exception des pédoncules cérébraux et de la protubérance, que nous avons étudiés ailleurs comme parties constituantes de l'isthme de l'encéphale.

A. *Région médiane de la base du cerveau*.

Espace interpédonculaire.

Faisceaux interpédonculaires.

Cet espace est remarquable par sa couleur grise, par les trous vasculaires nombreux dont il est perforé, et par l'origine des nerfs de la troisième paire. On y remarque un sillon antéro-postérieur et deux faisceaux séparés des pédoncules par une ligne noirâtre. Nous avons vu que les faisceaux interpédonculaires étaient constitués par le prolongement des faisceaux innominés du bulbe.

Tubercules mamillaires.

Tubercules mamillaires.

Ce sont deux petits globules pisiformes ou plutôt hémisphériques, saillans, blancs à leur surface, gris à l'intérieur, situés derrière le *tuber cinereum*, qui se moule sur la partie antérieure de leur circonférence, et par conséquent derrière l'infundibulum, entre les pédoncules cérébraux. Ils sont séparés l'un de l'autre par une fente profonde, excepté à leur partie supérieure, où ils sont continus au moyen d'une couche mince de substance grise qui se déchire avec la plus grande facilité ; ils répondent au troisième ventricule. Nous verrons que l'écorce blanche de ces petits tubercules est la terminaison des piliers antérieurs de la voûte, d'où le nom de

bulbes de la voûte à trois piliers (*bulbi priorum crurum fornicis*, Casserius), dénomination qui mériterait d'être conservée. Les deux tubercules mamillaires sont généralement d'un égal volume. Dans plusieurs cas d'atrophie d'un des hémisphères cérébraux, j'ai trouvé le tubercule mamillaire correspondant atrophié.

Ils sont la terminaison des piliers antérieurs de la voûte,

On ignore complètement leurs usages.

Il n'existe deux éminences mamillaires que chez l'homme et les carnassiers. Chez tous les autres animaux, il n'y a qu'une éminence mamillaire. Les poissons présentent ces éminences à leur maximum de développement, si toutefois on peut rapprocher de ces éminences, avec Vicq-d'Azyr, les deux gros lobes qui dans cette classe d'animaux, correspondent par leur situation aux éminences mamillaires. Chez le fœtus, confondus en une masse assez volumineuse dans les premiers temps, les tubercules mamillaires ne deviennent distincts l'une de l'autre qu'à sept mois.

Disposition des éminences mamillaires chez les animaux,

Chez le fœtus.

Bandelette des nerfs optiques.

Au moment où les pédoncules cérébraux s'enfoncent dans le cerveau, ils sont contournés par une bandelette blanche, *bandelette des nerfs optiques* : elle naît, en arrière, de chaque côté d'une éminence appelée *corps genouillé externe* que nous verrons être une dépendance de la partie du cerveau connue sous le nom de *couche des nerfs optiques* (le corps genouillé interne n'est autre chose qu'un tubercule inscrit dans l'espèce de coude ou de genou que forme le corps genouillé externe). La bandelette optique est la continuation du corps genouillé externe, dont elle se distingue par sa blancheur, qui tranche sur la couleur blanc-grisâtre du corps genouillé : d'abord large et mince, elle est appliquée sur le pédoncule cérébral, dont elle ne se distingue que par la direction de ses fibres. Elle contourne ensuite horizontalement ce pédoncule, s'en détache, en même temps qu'elle devient et moins large et plus épaisse ; arrivée au devant de

Bandelettes des nerfs optiques.

Elle est la continuation au corps genouillé externe.

lui, elle change de direction, se porte en avant et en dedans pour se réunir à celle du côté opposé, et constituer par cette réunion le *chiasma* des nerfs optiques.

*Chiasma des
nerfs optiques.*

On pourrait considérer la bandelette des nerfs optiques comme une *commissure des couches optiques*.

La bandelette des nerfs optiques et les pédoncules cérébraux interceptent un espace lozangique, dans l'aire duquel se voit l'espace interpédonculaire, les tubercules mamillaires, le *tuber cinereum*, l'*infundibulum* et le corps pituitaire.

Tuber cinereum, infundibulum, corps pituitaire.

*Tuber cine-
reum.*

Tuber cinereum. Nom donné par Sæmmering à cette substance grise et molle, qui remplit l'intervalle triangulaire compris entre les tubercules mamillaires et la bandelette optique. On l'appelle encore 1^o *plancher du troisième ventricule*, parce qu'elle ferme en arrière et en bas, ce troisième ventricule; 2^o *base de l'infundibulum*, parce que c'est de cette substance grise que part l'*infundibulum*.

*Infundibu-
lum.*

L'infundibulum (*tige pituitaire*, Lieutaud; *tige sus-sphénoïdale*, Chauss.) est une espèce de cordon rougeâtre, long de deux lignes, très-obliquement dirigé d'arrière en avant, et comme couché sur la face inférieure du *tuber cinereum*: large à son extrémité supérieure, il se rétrécit bientôt, et va s'implanter sur le corps pituitaire avec lequel il se continue.

L'*infundibulum* est-il creux ou bien forme-t-il une tige pleine? le seul nom d'*infundibulum*, entonnoir, qui lui avait été donné par les anciens; les expressions synonymes de *pelvis colatoria*, *scyphus*, *aquæ ductus*, *encephali sentina* etc., qu'ils lui avaient imposées, attestent assez leur manière de voir à ce sujet, tant sous le point de vue anatomique que sous le point de vue physiologique. Galien et Vésale, si souvent en opposition, sont parfaitement d'accord sur ce point et décrivent l'*infundibulum* avec une minutieuse exactitude: les voies de communication admises par Galien entre les fosses nasales et le cerveau à travers les os ethmoïde et sphénoïde,

celles non moins hypothétiques, admises par Vésale, ayant été rejetées à juste titre, on a cru devoir rejeter aussi le liquide et l'entonnoir destiné à sa transmission. Haller, qui rappelle dans des notes savantes les opinions contradictoires de ses devanciers, reste dans le doute à cet égard. Scëmmering lui-même, après une longue énumération des travaux entrepris à ce sujet, n'est pas arrivé à un résultat plus satisfaisant (1).

Disposition
canaliculée de
l'infundibu-
lum.

Un examen attentif de la tige pituitaire m'a convaincu de l'existence, au moins dans un certain nombre de cas, d'un canal infundibuliforme tout-à-fait semblable à celui qui a été décrit et figuré par Vésale, évasé en haut, où il communique avec le 3^e ventricule, et retréci en bas où il arrive jusqu'au corps pituitaire, corps que les anciens n'avaient pas dénommé et que Vésale appelle, *glans pituitam excipiens*. Pour démontrer ce canal, il faut renverser la bandelette optique d'avant en arrière, et diviser la lame cornée demi-transparente qui forme le plancher antérieur du 3^e ventricule; alors on voit derrière une bandelette blanche bien distincte de la commissure antérieure du cerveau, une ouverture circulaire assez considérable pour admettre l'extrémité mousse d'un gros stylet, lequel pénètre dans toute la longueur de la tige pituitaire jusqu'au corps du même nom. Un autre mode de démonstration, consiste à couper la tige pituitaire en travers, à souffler sur la coupe à l'aide d'un chalumeau, ou à laisser tomber sur cette coupe quelques gouttes d'eau, on voit alors un puits parfaitement circulaire, et qui ne saurait être le résultat des moyens employés pour la démonstration. Enfin on peut, à l'exemple de Vieussens, remplir le 3^e ventricule d'un liquide coloré qui arrive

Mode de
démonstration
de l'infundi-
bulum.

(1) *Collect. de Ludwig; Scëmmering, De basi encephali*, p. 41. Quibus omnibus absque partium studio rite mecum perpensis, non potui non complecti illorum virorum sententiam, qui infundibulum, si non perfecte solidum, certe non adeo conspicuo, uti veteres opinati sunt, canali perforatum esse, censuerunt. Hunter, Kruickshank, disaient que l'infundibulum est tantôt plein et tantôt tubulé.

bientôt jusqu'au corps pituitaire. La même expérience réussit encore bien mieux avec le mercure. Cependant, je dois dire que dans deux cas d'hydropisie du 3^e ventricule, la tige pituitaire divisée ne donnait nullement issue au liquide.

La structure de l'infundibulum est facile à démontrer. Une membrane fibreuse et vasculaire continuation de la première forme son enveloppe extérieure, que double une couche mince de substance grise continue à celle du plancher de l'infundibulum. Cette substance grise forme un cylindre plein dans le cas où la tige pituitaire n'est pas canaliculée.

Corps pituitaire ou hypophyse. C'est un petit corps du poids de 5 à 10 grains, qui remplit la selle-turcique ou fosse sus-sphénoïdale, (*appendice sus-sphénoïdale du cerveau*, Chauss. ; *hypophyse*, Sæmm.) Pour pouvoir mieux apprécier son volume, il convient d'abattre, à l'aide d'un coup de ciseau, la lame carrée qui forme la paroi postérieure de la selle turcique ou fosse pituitaire, et qui est elle-même creusée en avant par une fossette, qui augmente l'étendue antéro-postérieure de cette fosse (1).

Son encaissement.

Cercle vasculaire de l'hypophyse.

Ainsi encaissée dans la fosse sus-sphénoïdale, l'hypophyse est maintenue de chaque côté par le repli de la dure-mère qui constitue le sinus caverneux et en haut par un prolongement de cette membrane qui se termine autour de l'infundibulum par une ouverture circulaire.

En avant et en arrière, le sinus coronaire qui se prolonge entre l'hypophyse et la selle turcique; de chaque côté, les sinus caverneux, forment un cercle vasculaire autour de l'hypophyse, qui ne baigne pas dans le sang, ainsi qu'on l'a prétendu.

La face supérieure de l'hypophyse est légèrement excavée; il n'est pas rare cependant de la voir convexe et débordant plus ou moins le niveau de la selle turcique.

(1) Pour bien voir l'hypophyse et l'infundibulum, il convient de sacrifier un cerveau et une base de crâne, et de cerner par une coupe circulaire le corps du sphénoïde, qu'on enlève avec la portion correspondante de la base du cerveau.

Si on enlève l'hypophyse, on voit qu'elle est formée de deux lobes bien distincts, dont l'antérieur est le plus considérable, et dont le postérieur, plus petit, remplit la fossette de la lame carrée. Ces deux lobes ont été très bien décrits par les frères Wenzel, la couleur de leur substance n'est pas la même; ainsi le lobe postérieur est d'une couleur gris-blanc, semblable à celle de la substance grise du cerveau; la couleur du lobe antérieur est gris-jaunâtre.

Lobes de
l'hypophyse.

Si on presse entre les doigts le lobe antérieur, on en exprime une pulpe de couleur blanc-jaunâtre, assez semblable pour l'aspect à du plâtre délayé. La coupe antéro-postérieure de l'hypophyse établit en outre que les deux lobes sont parfaitement distincts; une lame fibreuse les sépare. Ils sont pourvus d'un grand nombre de petits vaisseaux. On a dit, mais on n'a pas prouvé que l'infundibulum se divisait en deux canaux, l'un pour le lobe antérieur, l'autre pour le lobe postérieur. Il est extrêmement rare de trouver dans l'épaisseur de l'hypophyse des concrétions pierreuses analogues à celles de la glande pinéale.

Structure
des deux lo-
bes de l'hypo-
physe.

Il n'est peut-être pas sans intérêt de remarquer que l'hypophyse est à son maximum de développement chez les poissons, chez lesquels il forme un véritable lobe; qu'il est proportionnellement plus développé chez les mammifères, les oiseaux et les reptiles que chez l'homme. Il est creux chez tous les animaux.

Disposition
de l'hypophy-
se chez les ani-
maux.

Plus volumineux chez le fœtus de 4, 5, 6 mois, qu'il ne l'est après la naissance, l'hypophyse est également creusé d'une cavité qui communique avec le troisième ventricule ou ventricule moyen. J'ai trouvé chez un adulte l'hypophyse creusé par une cavité considérable.

Développe-
ment.

Usages. Les usages de l'hypophyse sont enveloppés de la plus grande obscurité. Sa constance dans tous les animaux vertébrés et sa grande vascularité, attestent assez son importance. Il est évident que ce corps communique avec le troisième ventricule, mais pourquoi? Verse-t-il dans ce ventricule un liquide particulier? absorbe-t-il une partie du liquide

Ses usages.

L'hypophyse n'est ni un ganglion lymphatique ni un ganglion nerveux.

ventriculaire? Quoi qu'il en soit de cette question, l'hypophyse n'a aucune communication directe avec les sinus veineux qui l'entourent: ce n'est point un ganglion lymphatique, comme l'a dit Monro; ce n'est point un ganglion nerveux du grand sympathique, comme on l'a avancé dans les derniers temps, sur la foi de quelques filets nerveux très-grêles qu'on croit avoir vus s'anastomoser sur l'hypophyse. Les rameaux de la cinquième et de la sixième paires que Litre et Lieutaud disent avoir vus pénétrer dans son épaisseur, ne sont rien moins que démontrés.

Plancher antérieur du troisième ventricule.

Parties constituant le plancher antérieur du 4^e ventricule.

Le plancher antérieur du troisième ventricule ne peut être bien vu que lorsqu'on a renversé d'avant en arrière le chiasma des nerfs optiques. C'est un plan incliné de haut en bas, et d'avant en arrière, qui constitue la partie antérieure du plancher du troisième ventricule. Il est formé, 1^o par une lame fibreuse qui se continue avec le névrilème des nerfs optiques; 2^o par une lame cornée, très-mince, demi-transparente, très-résistante, qui envoie des prolongemens sur la face supérieure du chiasma pour se continuer sur les nerfs optiques: on pourrait appeler ces prolongemens *racines grises des nerfs optiques*. Si l'on divise cette lame cornée, on pénètre dans le troisième ventricule: on voit alors que cette lame fait partie d'un système de substance grise qui, d'une part, se prolonge sur les parois latérales du troisième ventricule et entoure le pilier antérieur de la voûte à trois piliers, et d'une autre part va se continuer au-dessus de la commissure optique avec le tuber cinereum.

Portion réfléchie du corps calleux.

Au-devant du plancher antérieur du troisième ventricule est une traverse blanche qui n'est autre chose que la partie antérieure du corps calleux réfléchi. A cette traverse aboutissent deux faisceaux blancs qui naissent dans l'angle de réunion de la scissure de Sylvius, avec la grande fente cé-

rébrale, se dirigent en dedans et en avant, en longeant la bandelette optique, en dehors de laquelle ils sont situés, limitent de chaque côté le plancher antérieur du troisième ventricule, et viennent se terminer, en s'adossant sans se confondre, en arrière de la portion réfléchie du corps calleux. Vicq-d'Azyr a décrit ces bandelettes sous le titre de *pédoncules du corps calleux*.

Pédoncules
du corps cal-
leux.

Partie antérieure et inférieure de la scissure médiane.

située au-devant de la portion réfléchie du corps calleux, elle ne peut être vue dans toute son étendue qu'après l'ablation d'une lame fibreuse très-dense qui unit l'un à l'autre et quelquefois d'une manière intime en arrière les deux lobes antérieurs du cerveau. Il n'est pas rare de voir ces deux lobes empiéter l'un sur l'autre: la faux du cerveau, extrêmement étroite en avant, ne remplit qu'une très-petite partie de cette scissure.

Partie anté-
rieure et infé-
rieure de la
scissure mé-
diane.

Toutes les parties que nous venons d'énumérer à la région médiane de la base du cerveau sont situées au-devant de la protubérance annulaire: les parties qui nous restent à étudier sur cette ligne médiane sont situées derrière la protubérance; ce sont, d'arrière en avant, la *partie postérieure de la grande scissure médiane*, le *bourrelet postérieur du corps calleux* et la *grande fente cérébrale*.

Énumération
des parties si-
tuées derrière
la protubéran-
ce.

Partie postérieure de la grande scissure médiane.

Elle est limitée par le bourrelet postérieur du corps calleux, et, comme ce bourrelet est beaucoup plus distant de l'extrémité postérieure du cerveau que le bourrelet antérieur ne l'est de l'extrémité antérieure, il en résulte que cette partie postérieure de la scissure est beaucoup plus étendue que la partie antérieure. En outre cette partie de scissure étant occupée dans toute sa profondeur par la base de la faux du cerveau, tandis que la partie antérieure n'est occupée qu'incomplètement par le sommet de la faux, cette scissure postérieure est libre dans toute son étendue; on dirait même

Partie pos-
térieure et in-
férieure de la
grande scissu-
re médiane.

qu'en cet endroit les lobes postérieurs tendent à s'écarter l'un de l'autre.

Bourrelet postérieur du corps calleux et portion médiane de la grande fente du cerveau.

Bourrelet
postérieur du
corps calleux.

Portion mé-
diane de la
grande fente
cérébrale.

Le *bourrelet postérieur du corps calleux*, est ainsi nommé à cause du renflement considérable qu'il présente. Ce bourrelet, que nous verrons se continuer avec les piliers postérieurs de la voûte à trois piliers, forme le bord supérieur d'une fente dont les tubercules quadrijumeaux constituent le bord inférieur. C'est par cette *fente médiane* que pénètre la pie-mère, sous le nom de *toile chorôidienne*. Là, se trouve encore le *conarium*, ou *glande pinéale*: c'est encore là que Bichat avait décrit l'orifice de son *canal arachnoïdien*. Cette fente médiane se continue de chaque côté avec une fente latérale, pour constituer la *grande fente cérébrale*.

Grande fente cérébrale.

Grande fen-
te cérébrale.

La *grande fente cérébrale* (Bichat) est une fente demi-circulaire, à concavité antérieure, étendue de la scissure de Sylvius d'un côté à la scissure de Sylvius du côté opposé, en passant au-dessous du bourrelet postérieur du corps calleux, et en contournant les pédoncles cérébraux.

Elle con-
tourne la moi-
tié postérieure
du pédoncule
cérébral et de
la couche op-
tique.

On peut considérer le pédoncule cérébral et la couche optique comme constituant la racine de chaque hémisphère cérébral; eh bien! c'est autour de la moitié postérieure de cette racine que règne la partie latérale de la grande fente cérébrale, parce que c'est autour d'elle que se réfléchit en dedans de lui-même l'hémisphère correspondant; c'est ce bord réfléchi et concave de l'hémisphère qui forme le bord externe de la grande fente cérébrale, tandis que la couche optique en forme le bord interne. Cette fente conduit immédiatement dans la partie inférieure du ventricule latéral; c'est par elle que pénètre la pie-mère, pour former la *pie-mère intérieure*.

C'est par
elle que péné-
tre la pie-mère

B. Régions latérales de la base du cerveau.

Les régions latérales de la base du cerveau sont divisées

en deux lobes, un *antérieur*, un *postérieur*, que sépare la *scissure de Sylvius*.

Scissure de Sylvius.

Scissure considérable (*grande scissure interlobulaire*, Chauss.) qui commence à l'extrémité antérieure de la grande fente cérébrale, avec laquelle elle forme un angle obtus : on trouve au niveau de cet angle une substance blanche, perforée d'ouvertures vasculaires considérables, à laquelle Vicq-d'Azyr a donné le nom de *substance perforée antérieure*.

Scissure de Sylvius.

Substance perforée.

La scissure de Sylvius se dirige de dedans en dehors, en décrivant une courbe légère à convexité antérieure : elle répond au bord postérieur des petites ailes du sphénoïde qu'elle reçoit.

On ne peut bien voir la scissure de Sylvius, qu'après l'ablation des membranes arachnoïde et pie-mère. On découvre alors que cette scissure est très-profonde, que l'artère cérébrale moyenne en occupe le fond, que la pie-mère la revêt dans toute son étendue, que cette scissure ne tarde pas à se bifurquer, que la branche antérieure de la bifurcation, plus petite, continue le trajet primitif de la scissure, tandis que la branche postérieure de la bifurcation, bien plus étendue, se porte en haut et en arrière, sillonne la convexité de l'hémisphère et se termine à une distance plus ou moins considérable ; l'intervalle de ces deux embranchemens est rempli par une espèce d'île (*insula*, Reil), qu'on pourrait appeler *lobule de la scissure de Sylvius* ou *lobule du corps strié*.

Bifurcation de la scissure.

Insula de Reil ou lobule de la scissure.

Ce lobule a la forme d'un triangle, dont la base est en haut et le sommet en bas : il est parcouru par de petites circonvolutions superficielles qui vont en rayonnant de bas en haut. Nous verrons bientôt que le lobule de la scissure répond au corps strié, sur lequel il se moule et qui est quelquefois si volumineux, qu'il refoule en quelque sorte en dehors le lobule de la scissure qui atteint la surface du cerveau et semble appartenir au lobe antérieur.

Forme du lobule de la scissure.

Lobes antérieur et postérieur du cerveau.

Il n'existe
que deux lo-
bes cérébraux.

Plusieurs anatomistes admettent trois lobes à la base du cerveau, savoir : un *antérieur*, un *moyen* et un *postérieur*.

Lobe anté-
rieur.

Lobe posté-
rieur.

Mais il n'en existe que deux ; l'un *antérieur*, qui repose sur la surface orbitaire, se moule sur ses inégalités et est reçu dans la concavité du frontal ; l'autre *postérieur*, qui répond à la fosse sphéno-temporale et à la tente du cervelet. Le tiers antérieur de ce lobe postérieur, c'est-à-dire la portion reçue dans la fosse sphéno-temporale est convexe et déborde de 6 à 9 lignes le niveau de la face inférieure du lobe antérieur. Les deux tiers postérieurs sont légèrement concaves, répondent à la tente du cervelet, et se trouvent sur le même plan que le lobe antérieur. C'est la partie convexe et sphénoïdale de cette face inférieure qui porte le nom de *lobe moyen*, et la partie postérieure ou cérébelleuse qui porte le nom de lobe postérieur. Je crois utile à beaucoup d'égards d'appeler *corne frontale* l'extrémité antérieure du cerveau, laquelle est reçue dans la concavité du frontal ; *corne sphénoïdale*, l'extrémité antérieure du lobe postérieur, et *corne occipitale*, l'extrémité postérieure de ce même lobe postérieur.

Cornes fron-
tale,
Sphénoïdale,
Occipitale.

Circonvolutions et anfractuosités du cerveau.

Circonvolu-
tions.

Anfractu-
osités.

Toute la surface du cerveau est sillonnée par un nombre considérable d'enfoncemens profonds, sinueux, qui le divisent en autant d'éminences oblongues, diversement contournees, subdivisées elles-même par des enfoncemens secondaires. Ces éminences, qui représentent assez bien les circonvolutions ondulées de l'intestin grêle, ont été désignées par analogie sous le nom de *circonvolutions*, *gyri*, *meandri*, *processus enteroidei*. Les sillons anfractueux qui les séparent s'appellent *anfractuosités*.

On ne saurait donner une idée plus exacte de l'ensemble des circonvolutions et des anfractuosités, qu'en supposant un ballon, trop considérable pour pouvoir être logé dans le

crâne, déployé autour d'un noyau compacte et à une certaine distance de ce noyau. Des fils partant de divers points de la surface du noyau attireraient les parties correspondantes de la surface du ballon, de manière à produire son plissement en dedans de lui-même et à lui permettre d'être contenu dans la cavité crânienne. Eh bien, toutes les variétés de plissemens et de sinuosités qui seraient obtenues par cette traction exercée de haut en bas d'avant en arrière et d'un côté à l'autre, donnent une idée approximative de la disposition de la surface du cerveau.

Vue générale sur les circonvolutions et les anfractuosités.

Il y a des circonvolutions et des anfractuosités *constantes*, puisque leurs formes sont rigoureusement déterminées par celles du noyau central, il en est de *variables* et qui semblent déterminées par une cause aveugle; ces variations ont lieu non-seulement sur des cerveaux différens, mais encore sur les deux hémisphères du même cerveau. Sous ce rapport, le cerveau de l'homme diffère du cerveau des animaux, dont les circonvolutions présentent beaucoup moins de variétés que celles de l'homme, sans toutefois être aussi constantes que l'avait dit Vicq d'Azyr.

Les unes sont constantes.

Les autres sont variables.

Si le cerveau de l'homme est différencié par son volume et par son poids du cerveau des autres animaux, il ne l'est pas moins par le nombre et les dimensions de ses circonvolutions. Tiedemann a parfaitement figuré la diminution progressive des circonvolutions cérébrales, (diminution correspondante à celle des lamelles du cervelet) depuis les singes jusqu'aux rongeurs et aux édentés. Dans l'espèce humaine comme dans la série animale, le développement des circonvolutions m'a toujours paru en rapport direct avec le développement du cerveau considéré en masse.

Prédominance des circonvolutions et des anfractuosités dans le cerveau de l'homme.

Elle est en rapport avec la prédominance du cerveau.

Sous ce point de vue, comme sous beaucoup d'autres, le fœtus humain représente les dispositions des animaux inférieurs. Les anfractuosités d'un fœtus humain de cinq mois ne sont ni plus profondes, ni plus multipliées que celles du cerveau du lapin, et ces premiers linéamens sont importans

Premiers linéamens des circonvolutions.

Anfractuosités dominantes.

à étudier, parce qu'ils appartiennent à des anfractuosités qui domineront par la suite tout le système des circonvolutions. Ainsi, à cette époque, 1^o la grande anfractuosité qu'on appelle scissure de Sylvius existe, mais ses bords sont écartés; 2^o l'insula de Reil, ou lobule du corps strié, fait partie de la surface du cerveau; 3^o une scissure antéro-postérieure existe en arrière et en bas sur le plan interne de l'hémisphère: elle répond à la cavité digitale, ou prolongement occipital du ventricule latéral; on voit encore 4^o une scissure au-dessus du corps calleux; 5^o la scissure du nerf olfactif. A la naissance, toutes les circonvolutions existent, mais elles n'ont acquis leur développement complet que vers l'âge de six à sept ans.

Impossibilité d'apprécier le nombre des circonvolutions.

Le nombre des circonvolutions est impossible à déterminer; car les circonvolutions n'ont pas de limites appréciables, et si quelques-unes se terminent entre deux circonvolutions voisines, il est aisé de voir que cette terminaison n'est qu'apparente, et que dans un point voisin de celui de cette prétendue terminaison, la circonvolution se continue sans ligne de démarcation avec une autre. La comparaison faite, dès la plus haute antiquité, entre les circonvolutions du cerveau et les circonvolutions intestinales, ne porte donc pas seulement sur la direction, mais encore sur la continuité des circonvolutions.

Continuité des circonvolutions.

Il existe plusieurs ordres de circonvolutions.

Il existe plusieurs *ordres* de circonvolutions. On voit en effet des circonvolutions simples se diviser, s'excaver, se sillonner plus ou moins profondément; mais on cherche vainement cette régularité de divisions successives et comme subordonnées que nous avons trouvée dans le cervelet; au reste, des coupes verticales faites dans divers sens, donneront une idée plus exacte de la disposition des circonvolutions que les observations les plus exactes faites sur la surface externe du cerveau sans section préalable.

Chaque circonvolution présente à considérer *deux faces*, un *bord adhérent* et un *bord libre*. Les *faces* des circonvolu-

tions correspondantes sont moulées l'une sur l'autre, et séparées par un double feuillet de la pie-mère.

La *base* ou *bord adhérent* de chaque circonvolution appuie sur le noyau central de l'hémisphère.

Description
générale des
circonvolu-
tions.

Le *bord libre* est légèrement arrondi, en sorte que deux circonvolutions contiguës interceptent entre elles, au niveau de ce bord libre, une petite gouttière, qui devient très-sensible dans le cas d'infiltration de pus ou de pseudo-méninge dans le tissu cellulaire sous arachnoïdien.

Faces et
bords.

Lorsque trois circonvolutions se rencontrent, l'espace qu'elles interceptent est triangulaire. Ces espaces, peu considérables dans l'état naturel, deviennent très-prononcés dans le cas d'atrophie des circonvolutions.

Du reste, le bord libre des circonvolutions est souvent sillonné par un enfoncement oblong, plus ou moins profond, plus ou moins étendu, qui suit la direction de la circonvolution; quelquefois cet enfoncement est anguleux, rayonné à trois ou quatre branches; d'autres fois c'est une dépression superficielle ou bien un creux profond et étroit : les vaisseaux artériels et veineux qui passent sur le bord libre des circonvolutions y impriment une rainure plus ou moins profonde.

Dépression,
Sillons.

Creux du
bord libre des
circonvolu-
tions.

Le bord libre du plus grand nombre des circonvolutions atteint en général le niveau de la surface du cerveau; mais indépendamment des circonvolutions secondaires, dont plusieurs restent cachées entre les circonvolutions voisines dans toute leur longueur, il est des circonvolutions principales qui s'enfoncent entre deux circonvolutions voisines et s'y terminent; quelques-unes sont déprimées seulement dans un ou plusieurs points de leur étendue.

La *hauteur* des circonvolutions est de neuf à quatorze lignes; elle est d'ailleurs extrêmement variable chez les différens individus; bien plus, il n'est peut-être pas deux circonvolutions, deux parties de la même circonvolution qui se ressemblent sous le rapport de l'épaisseur chez le même indis-

Hauteur
des circonvolu-
tions.

Variétés
dans la hau-
teur et dans
l'épaisseur des
circonvolu-
tions.

vidu : il en est qui se renflent considérablement, d'autres qui s'effilent; il y a presque toujours un renflement dans le lieu où deux circonvolutions se continuent l'une avec l'autre. Eustachi et Vieussens avaient donc commis une grande erreur en représentant toutes les circonvolutions comme parfaitement semblables.

Il serait sans doute curieux de décrire les circonvolutions avec une minutieuse exactitude. Vésale, qui paraît en avoir conçu l'idée, assimilait l'aspect de la surface du cerveau à ces figures irrégulières tracées par des peintres malhabiles pour représenter des nuages. Vicq d'Azyr a vainement cherché à les débrouiller; Gall et Spurzheim, qui avaient tant d'intérêt à donner de chaque circonvolution une description rigoureuse, y ont renoncé; j'ai essayé ainsi que Rolando de les décrire et d'imposer des noms à quelques-unes d'entre elles. Cette description exigerait, pour être comprise, le secours des figures; je me contenterai donc de mentionner ici les circonvolutions dominantes: *A* sur la face interne, *B* sur la face inférieure, *C* sur la face externe, ou convexité de chaque hémisphère.

A. Circonvolutions et anfractuosités de la face interne.

Circonvolu-
tion et anfrac-
tuosité du
corps calleux.

1°. *Circonvolution et anfractuosité du corps calleux.* 1° Une circonvolution domine toutes celles du plan interne, c'est celle qui entoure le corps calleux, et qu'on peut appeler pour cette raison *circonvolution du corps calleux*. Elle commence en avant, au-dessous de l'extrémité réfléchie de ce corps, auquel elle adhère, se porte d'arrière en avant et de bas en haut, contourne son extrémité antérieure, se dirige d'avant en arrière, et, parvenue au-dessous du bourrelet postérieur du corps calleux, continue son trajet, et se comporte comme nous le verrons sur la face inférieure du cerveau.

Étroite à son extrémité antérieure, que Rolando considère comme la racine principale du nerf olfactif, la circon-

volution du corps calleux va s'élargissant, et, parvenue au niveau de la partie moyenne de ce corps, se relève en manière de crête, s'élargit beaucoup, et se creuse de plusieurs sillons, dont les uns sont superficiels et les autres profonds. Cette large crête se divise à sa circonférence en plusieurs branches, qui vont se continuer, soit avec les circonvolutions supérieures de la face externe, soit avec les circonvolutions postérieures et supérieures de la face interne de l'hémisphère. Vicq d'Azyr a le premier signalé la crête de la circonvolution du corps calleux, à laquelle Rolando a donné le nom de *processo enteroïdo cristato*.

Crête de la
circonvolu-
tion du corps
calleux.

2°. *Circonvolution et anfractuosité internes du lobe antérieur.*

Cette circonvolution est excentrique à la précédente, dont elle est séparée par une anfractuosité profonde, sur laquelle elle se moule. Très-volumineuse à son origine, qui a lieu au-devant de la scissure de Sylvius, elle forme la partie interne du lobe cérébral antérieur, et, parvenue au-devant de la crête de la circonvolution du corps calleux, elle se dirige en haut, pour se continuer avec les circonvolutions de la face externe de l'hémisphère.

Circonvolu-
tion interne du
lobe antérieur.

Cette circonvolution, qu'on peut appeller *circonvolution interne du lobe antérieur*, est divisée dans toute sa longueur par une anfractuosité secondaire, d'abord linéaire, puis sinueuse.

3°. *Circonvolution et anfractuosité de la cavité digitale.*

Un sillon antéro-postérieur très-profond, constant comme la cavité digitale du ventricule latéral, à laquelle il correspond, part de la circonvolution du corps calleux, au niveau du bourrelet postérieur de ce corps, se porte directement d'avant en arrière jusqu'à la corne occipitale, qu'il divise en deux moitiés, l'une supérieure, l'autre inférieure. C'est cette *anfractuosité de la cavité digitale* qui sépare la face interne de l'hémisphère de la face inférieure.

Circonvolu-
tion et anfrac-
tuosité de la
cavité digitale.

On peut appeller *circonvolutions de la cavité digitale* les deux circonvolutions antéro-postérieures et flexueuses qui

cernent cette anfractuosité; la supérieure seule appartient à la face interne de l'hémisphère, l'inférieure appartient à la face inférieure.

B. *Circonvolutions et anfractuosités de la face inférieure.*

Circonvolutions du lobe antérieur.

La grande anfractuosité, qu'on appelle *scissure de Sylvius*, divise les circonvolutions de la face inférieure en celles du lobe antérieur et celles du lobe postérieur.

1°. *Circonvolutions du lobe antérieur.* Les circonvolutions constantes sont : 1° les deux petites circonvolutions antéro-postérieures rectilignes qui limitent le sillon du ruban olfactif; 2° la circonvolution flexueuse obliquement dirigée en avant et en dehors, qui limite la scissure de Sylvius, et qui se continue en arrière avec la circonvolution externe du ruban olfactif.

Les petites circonvolutions et anfractuosités intermédiaires très-irrégulières, différent chez les divers sujets, et chez le même individu à droite et à gauche, elles interceptent des enfoncemens qui reçoivent les saillies de la surface orbitaire.

Circonvolutions de la grande fente cérébrale.

2°. *Circonvolutions du lobe postérieur.* La circonvolution qui longe la grande fente cérébrale est la continuation de la circonvolution du corps calleux et se termine en avant par un renflement unciforme qui correspond à l'extrémité renflée de la corne d'Ammon; elle limite en dehors la grande fente cérébrale. La circonvolution du corps calleux et celle de la grande fente cérébrale qui la continue, représentent une ellipse interrompue seulement par la scissure de Sylvius.

En-dehors de cette circonvolution est une anfractuosité antéro-postérieure qui répond à la paroi inférieure de la portion réfléchie du ventricule latéral.

Toutes les circonvolutions du lobe postérieur partent de la circonvolution de la grande fente cérébrale.

Cette anfractuosité est limitée par des circonvolutions antéro-postérieures, qui partent toutes de la circonvolution de la grande fente cérébrale, et qui sont remarquables par leur peu de volume et par leurs flexuosités.

Celle de ces circonvolutions qui est la plus externe, limite

inférieurement l'anfractuosité que j'ai dit correspondre à la cavité digitale.

De la partie antérieure de la circonvolution de la grande fente cérébrale partent des circonvolutions extrêmement flexueuses dirigées d'arrière en avant qui vont former la corne sphénoïdale, et se continuent avec les circonvolutions de la face externe.

Circonvolutions de la corne sphénoïdale.

C. Circonvolutions et anfractuosités de la convexité de l'hémisphère.

Les circonvolutions de la convexité de l'hémisphère sont, sans contredit, les plus compliquées; si on écarte les bords de la scissure de Sylvius, on voit que cette scissure dans l'aire de laquelle est située l'insula, est triangulaire, et présente trois bords: un *bord inférieur*, formé par la circonvolution externe du lobe antérieur du cerveau; un *bord postérieur*, très-oblique en haut et en arrière, qui semble recueillir toutes les circonvolutions occipitales, et qui est formé par une circonvolution très-flexueuse; un *bord supérieur* qui constitue une circonvolution également très-flexueuse, à laquelle viennent aboutir le plus grand nombre des circonvolutions supérieures.

Circonvolutions de la convexité de l'hémisphère.

Du reste, toutes les circonvolutions de la convexité du cerveau peuvent être divisées en *frontales*, *pariétales* et *occipitales*.

On peut les diviser en frontales,

Pariétales,

Occipitales.

Les *circonvolutions frontales* sont au nombre de trois ou quatre, elles sont dirigées d'avant en arrière. Les *circonvolutions pariétales* sont au nombre de trois, se dirigent en serpentant de dedans en dehors, et viennent se continuer avec la circonvolution qui limite supérieurement la scissure de Sylvius. Les *circonvolutions occipitales* sont dirigées d'avant en arrière, et partent, ou de la circonvolution pariétale la plus postérieure, ou du bord postérieur de la scissure de Sylvius.

Les circonvolutions occipitales sont les plus flexueuses et les plus grêles.

Les circonvolutions occipitales sont les plus grêles de toutes, et présentent les inflexions les plus prononcées, de telle sorte que les sinuosités de chacune d'elles se répètent

à elles-mêmes dans la plus grande partie de leur étendue, et qu'elles ne touchent aux circonvolutions voisines que par les angles rentrants et saillants de ces flexuosités (1).

Flexuosités
des circonvol-
utions fronta-
les.

Les circonvolutions frontales, également très-flexueuses, sont contiguës à elles-mêmes dans une partie de leur étendue, mais le cèdent sous ce rapport aux circonvolutions occipitales.

Leur volume.

Leur volume, supérieur à celui des circonvolutions occipitales, est inférieur à celui des circonvolutions pariétales qui décrivent des flexuosités moins considérables que toutes les autres.

Considéra-
tions générales
relatives aux
circonvolu-
tions.

Les détails inusités dans lesquels je viens d'entrer au sujet des circonvolutions, et que peut seule justifier l'importance qu'on leur a donnée dans ces derniers temps, établissent :

1°. Leur disposition générale, leurs flexuosités, leur enlacement réciproque;

2°. Leur continuité et l'impossibilité d'établir entre elles des lignes de démarcation bien précises;

3°. Leur configuration d'ensemble, d'après un type commun, et leur défaut d'uniformité quant aux détails, non-seulement sur les divers individus, mais encore sur les deux hémisphères du même individu;

4°. Leur volume variable dans les divers individus, sous le point de vue de la hauteur, sous celui de l'épaisseur, et toujours en raison directe du volume de l'hémisphère cérébral : sous ce double rapport il y a de très-grandes différences individuelles (2);

5°. Nous avons vu d'ailleurs que la surface du crâne est exactement moulée sur la surface du cerveau, les impres-

(1) C'est sur ces circonvolutions occipitales que porte principalement l'atrophie sénile.

(2) L'anatomie comparée confirme pleinement ce résultat : les circonvolutions qui appartiennent à un hémisphère petit sont très-peu développées; elles sont nulles lorsque l'hémisphère présente peu d'épaisseur, chez l'oiseau, par exemple.

sions digitales répondant aux circonvolutions, et les éminences mamillaires répondant aux petites espaces qui séparent les circonvolutions au niveau de leur bord libre.

Usages des circonvolutions et des anfractuosités. Les circonvolutions et les anfractuosités donnent à la surface du cerveau une étendue bien plus considérable que celle qu'il présenterait sans cette disposition; l'utilité des circonvolutions et des anfractuosités se rapporterait, d'après Vésale (1), à la multiplication des surfaces, qui permettrait aux vaisseaux de porter les matériaux nutritifs jusque dans les parties les plus profondes de cet organe.

Opinion de Vésale sur l'usage des circonvolutions.

Cette opinion que les circonvolutions et les anfractuosités ont pour usage de multiplier les surfaces, vient d'être reproduite, mais sous un tout autre point de vue que celui indiqué par Vésale : ainsi, comme, d'une part, il existe une analogie non contestée entre les phénomènes électriques et les phénomènes nerveux, et que, d'une autre part, les phénomènes électriques se développent, non en raison des masses, mais en raison des surfaces, on a pensé que la puissance de l'action cérébrale devait être en raison directe de la surface du cerveau. On cite l'arachnitis, qui est plus souvent accompagnée de délire que l'inflammation de la substance cérébrale elle-même. On cite les plis de la rétine des oiseaux qui triplent, quadruplent l'intensité de la vision; plis que M. Desmoulins, qui a surtout insisté sur cette idée, dit avoir vu disparaître

Usages relatifs à la puissance d'action du cerveau.

(1) La substance du cerveau, dit-il, n'était pas assez résistante pour que les artères et les veines pussent la traverser impunément; d'une autre part, son épaisseur est telle, que des vaisseaux qui auraient parcouru la surface du cerveau n'auraient pas suffi à la nutrition de toute cette masse; et c'est pour cette raison que la prévoyante nature a tracé sur le cerveau des sillons profonds et sinueux, qui permettent à la pie-mère de s'insinuer, et de porter aux parties profondes les matériaux de leur nutrition; c'est pour la même raison que le cervelet a été divisé en lames et en lamelles. Vésale va même jusqu'à dire que la division du cerveau en deux hémisphères n'a pas d'autre but. (Lib. 7, cap. 4, p. 542.)

chez des oiseaux plongés dans l'obscurité, de même qu'on voit s'atrophier les circonvolutions cérébrales, soit en l'absence de toute excitation cérébrale, soit par toute autre cause d'affaiblissement intellectuel.

Les anatomistes et les philosophes de l'antiquité, considérant que l'homme est de tous les animaux celui dont les circonvolutions sont les plus considérables, en avaient conclu que c'était à leur développement que l'homme devait sa supériorité intellectuelle. Telle était l'opinion d'Erasistrate, si plaisamment réfutée par Galien (1).

De l'opinion relative au siège des facultés intellectuelles dans les circonvolutions.

De nos jours, Gall et Spurzheim ont reproduit cette opinion des anciens, et, après avoir établi avec quelques philosophes la pluralité des facultés de l'âme, ils en ont conclu à la pluralité des instrumens matériels de ces facultés. Ces instrumens matériels seraient les circonvolutions sur le trajet desquels ils ont placé des numéros correspondans aux diverses facultés qu'ils avaient admises; le point difficile était de s'entendre sur le nombre des facultés et sur les numéros correspondans. D'après Gall et Spurzheim, les facultés les plus élevées de l'homme auraient leur siège dans les lobes antérieurs du cerveau.

D'une autre part, M. Neumann aurait été conduit à penser, d'après l'examen du cerveau de cinquante aliénés, que l'intelligence résiderait dans la portion occipitale du cerveau : opinion qui trouverait quelque appui dans ce fait anatomique, que j'ai bien souvent constaté, que l'atrophie du cerveau des vieillards en démence porte sur les circonvolutions occipitales beaucoup plus encore que sur les circon-

(1) Quum asini etiam admodum multipliciter cerebrum habent complexum quod deceret, quantum ad morum ruditatem attinet, omnifariam simplex et minime varium nancisci cerebrum. Si cette théorie est vraie, disait Galien, l'âne doit avoir un cerveau à surface plane et sans circonvolutions : or, l'âne a des circonvolutions et multiples et profondes : donc les facultés intellectuelles sont indépendantes des circonvolutions. La conclusion n'est point évidemment contenue dans les prémisses.

volution frontales; et, dans ce fait d'anatomie comparée, que la partie postérieure du cerveau est celle qui diminue la première, et qui finit par disparaître complètement dans la série animale.

Il est malheureux pour le système de Gall que ces circonvolutions fassent un tout continu, et ne soient pas séparées en organes distincts; il est malheureux que la base du cerveau et la face interne de chaque hémisphère soient pourvues de circonvolutions tout aussi prononcées que les circonvolutions de la convexité de cet organe. Et pourtant, dans le système de Gall, les circonvolutions de la base et de la surface interne des hémisphères ont été en quelque sorte deshéritées; car toutes les facultés de l'âme ont été casées sur les circonvolutions de la convexité.

Dans le système de Gall, on ne dote de facultés que les circonvolutions de la convexité.

CONFORMATION INTÉRIEURE DU CERVEAU.

L'étude de la conformation intérieure du cerveau, pour être aussi complète que possible dans l'état actuel de la science, doit être faite 1° par des coupes dans différens sens; 2° par la laceration et par l'action du jet d'eau; 3° par la dissection de cerveaux durcis par l'alcool ou par la coction dans l'huile ou dans l'eau salée.

Divers lamoyens d'étude du cerveau.

De la conformation intérieure du cerveau étudiée par des coupes en différens sens.

L'étude du cerveau par des coupes pratiquées dans diverses directions, constitue la méthode de Galien, renouvelée par Vicq d'Azyr, et généralement adoptée de nos jours. Cette méthode facile permet de voir dans les plus grands détails la conformation intérieure du cerveau. Les autres méthodes ont principalement pour but la détermination des connexions des parties constituantes du cerveau, soit entre elles, soit avec les autres parties du centre céphalo-rachidien. Je commencerai par l'étude des coupes horizontales (1).

Etude du du cerveau à l'aide de coupes.

(1) Les coupes doivent être faites avec un instrument bien tranchant, un rasoir par exemple.

Coupes horizontales.

Substance
grise.

Substance
médullaire.

Étude des
coupes faites
au niveau de la
partie moyen-
ne des circon-
volutions.

Si on entame le cerveau par une coupe plus ou moins profonde, on voit qu'il est formé de deux substances, l'une *grise*, qui en constitue l'écorce; c'est la *substance grise, cendrée, corticale*; l'autre *blanche*, qu'entoure de toutes parts la substance grise; c'est la *substance blanche médullaire*.

Première coupe. Une coupe horizontale pratiquée au *niveau de la partie moyenne des circonvolutions*, montre que chaque circonvolution est constituée par un noyau blanc entouré d'une couche de substance grise; que la substance grise est exactement moulée sur la substance blanche dont la forme détermine celle de la circonvolution correspondante; que l'épaisseur de la substance grise varie depuis une demi-ligne jusqu'à une ligne et demie, et qu'elle est loin d'être uniforme, tant sur les diverses circonvolutions, que sur la même circonvolution. Il importe, dans l'appréciation de cette épaisseur, d'avoir égard à la direction de la coupe. On conçoit, en effet, qu'une coupe oblique par rapport à la substance grise, donne un résultat bien différent de celui qui est fourni par une coupe perpendiculaire: cette coupe permet en outre de voir que toutes les circonvolutions sont continues, et d'apprécier bien mieux qu'avant la section du cerveau, la disposition si peu régulière, si complexe et si flexueuse des circonvolutions.

Proportions
de la substan-
ce blanche et
de la substance
grise dans les
circonvolu-
tions.

Quant à la *proportion* de la substance blanche et de la substance grise dans chaque circonvolution, on peut l'établir approximativement, en soumettant un cerveau à la macération pendant plusieurs jours; la substance grise, plus molle et plus putrescible, sera convertie en pulpe, et pourra être enlevée avec la plus grande facilité. Les circonvolutions réduites à la substance blanche représenteront des lamelles blanches et courtes, naissant de divers points de la surface du noyau médullaire. J'estime que la substance grise forme les cinq sixièmes de chaque circonvolution.

Deuxième coupe. Une coupe horizontale pratiquée au-dessous de la base des circonvolutions de la convexité, re-

présente une carte géographique profondément et très-irrégulièrement découpée sur les bords, impossible à décrire sans figures. Elle est constituée par un noyau central de substance médullaire, étranglé en arrière en manière d'isthme; de ce noyau central partent des prolongemens, qu'on pourrait diviser en plusieurs ordres, et qui se subdivisent pour aller constituer le noyau de chaque circonvolution.

Troisième coupe. Une coupe horizontale, pratiquée au niveau, ou mieux, un peu au-dessus du corps calleux, montre pour chaque hémisphère un grand noyau médullaire, *centre médullaire hémisphéral*. Les deux centres médullaires hémisphériques unis entre eux par le corps calleux, constituent le *centre ovale de Vieussens*.

Noyau central des hémisphères.

Centre ovale de Vieussens. Rétréci à sa partie moyenne, où il est constitué par le corps calleux, le centre ovale de Vieussens offre des dimensions plus considérables dans chaque hémisphère. On voit par cette coupe que les anfractuosités qui festonnent sa circonférence sont plus profondes en dehors et en arrière qu'en dedans et en avant.

Centre ovale de Vieussens.

Il est démontré par les coupes horizontales que je viens de décrire 1° que chaque circonvolution est formée par un noyau blanc entouré d'une couche épaisse de substance grise; qui reproduit absolument la forme de la substance blanche; 2° que la substance grise domine dans les circonvolutions; 3° que tous les noyaux centraux des circonvolutions se continuent les uns avec les autres en formant d'inextricables méandres; 4° que tous s'appuient sur un noyau central hémisphérique, qui va grossissant à mesure qu'on approche du corps calleux, au niveau duquel ce noyau central présente ses plus grands diamètres; 5° que le centre ovale de Vieussens, qui du reste n'est point ovale, représente la plus vaste surface médullaire du cerveau, et pourrait être considéré comme un centre duquel partent d'un côté toutes les radiations qui vont former les circonvolutions, d'un autre

Disposition de la substance blanche et de la substance grise dans les circonvolutions.

côté, toutes celles qui établissent des communications entre le cerveau et les autres parties du centre nerveux céphalo-rachidien; 6° Que le centre ovale et les circonvolutions sont, sous le point de vue du développement, en raison directe l'un des autres.

Du corps calleux.

Corps calleux. Si, sur un cerveau qui repose par sa base, on écarte les hémisphères, on voit au fond de la scissure médiane une traverse blanche, étendue d'un hémisphère à l'autre, destinée à les unir et à leur servir de commissure; cette traverse, c'est le *corps calleux* (1). (*Mésolobe*, Chaussier: *commissura cerebri magna, maxima*, Reil, Sœmmering). Si on abat la partie supérieure des deux hémisphères par une coupe horizontale

Anfractuosité qu'on a nommée ventricule du corps calleux. pratiquée à une ligne ou deux au-dessus du corps calleux, on voit que chaque hémisphère empiète sur le corps calleux, et le recouvre sans y adhérer; c'est à l'espace compris entre l'hémisphère et le corps calleux qu'on a donné abusivement le nom de *ventricule du corps calleux*. Mais il n'y a point là de cavité, de surface lisse exhalante et absorbante. C'est une anfractuosité qui sépare le corps calleux des circonvolutions, et que tapisse la pie-mère, à la manière de toutes les anfractuosités. Si on continue à soulever l'hémisphère, on voit que l'hémisphère et le corps calleux peuvent se séparer sans déchirure bien au-delà du lieu de la réflexion de la pie-mère, et qu'il y a simple accollement: du côté de l'hémisphère, on voit des fibres antéro-postérieures; du côté du corps calleux, des fibres transversales.

Séparation de l'hémisphère et du corps calleux.

De ce premier aperçu, il résulte que la portion libre du corps calleux, n'est qu'une faible partie de ce corps.

Le corps calleux est beaucoup plus rapproché de l'extré-

(1) Ce nom vient, suivant Haller, de la blancheur du corps calleux, blancheur qui l'a fait comparer à une cicatrice; suivant d'autres, ce nom lui a été donné à raison de sa consistance, qu'on a regardée, à tort, comme plus considérable que celle des autres parties du cerveau.

mité antérieure du cerveau, dont il est distant d'un pouce et quelques lignes, que de son extrémité postérieure, dont il est distant de deux à trois pouces.

Sa *longueur* est de trois pouces et demi ; sa *largeur*, plus considérable en arrière qu'en avant, est dans le premier sens de huit à dix lignes, si on tient compte de la partie qui est recouverte par les hémisphères ; son *épaisseur* ne peut être bien appréciée qu'au moyen d'une coupe verticale, faite d'avant en arrière sur la ligne médiane : elle n'est pas la même dans tous les points de sa longueur ; la partie la plus épaisse répond à son bourrelet postérieur, elle a trois lignes : au-devant de ce bourrelet, le corps calleux diminue brusquement ; et de telle manière qu'il offre à peine une ligne, une ligne-et-demie d'épaisseur ; il augmente ensuite graduellement d'arrière en avant, et offre deux lignes d'épaisseur à son extrémité antérieure, au moment de sa réflexion.

Dimensions
du corps cal-
leux.

La *forme* du corps calleux est celle d'une voûte, en sorte qu'il mériterait bien mieux le nom de voûte que la voûte à trois piliers (*verior fornix*, Vieuss.). On voit parfaitement cette forme sur une coupe antéro-postérieure : cette même coupe permet de voir que l'extrémité postérieure du corps calleux se ramasse et se roule en volute pour constituer un renflement, tandis que l'extrémité antérieure se réfléchit de haut en bas et d'avant en arrière et s'amincit graduellement en bas après sa réflexion pour se terminer par une lame très-déliée.

Sa forme est
celle d'une
voûte.

On considère au corps calleux une face supérieure, une face inférieure et deux extrémités.

Face supérieure. Convexe et comme arquée d'avant en arrière (*medullaris arcus*), sans raphé sur la ligne médiane, mais offrant un léger sillon médian qui résulte de la présence de deux tractus blancs longitudinaux, situés l'un à droite, l'autre à gauche de la ligne médiane et que Lancisi considérait comme un nerf, *nerf longitudinal de Lancisi*. Ces tractus présentent beaucoup de variétés, quelquefois ils sont lé-

Face supé-
rieure.

Tractus lon-
gitudinaux.

Du corps
calleux

gèrement flexueux et contigus, d'autres fois ils se réunissent, puis se séparent. Duverney avait admis des tractus longitudinaux cendrés qui ont été rejetés par la plupart des anatomistes.

Faisceaux
transverses.

Les tractus longitudinaux sont coupés perpendiculairement par des faisceaux transverses, qui constituent le corps calleux.

Rapports
de la face su-
périeure.

La face supérieure du corps calleux répond, de chaque côté, aux hémisphères, par sa partie moyenne qui est libre, aux artères calleuses et au bord libre de la faux qui m'a paru très-rapprochée du bourrelet postérieur, mais sans contiguité avec ce bourrelet, de telle façon qu'elle ne saurait imprimer sur ce corps aucune dépression.

Face inférieure du corps calleux. Elle est concave, libre dans une plus grande étendue que la face supérieure, et forme la paroi supérieure ou la voûte des ventricules latéraux (1). La membrane séreuse de ces ventricules la revêt, elle est fasciculée comme la face supérieure.

Rapports
de la face infé-
rieure.

Sur la ligne médiane, elle répond en avant à la cloison transparente, en arrière à la voûte à trois piliers, il semble même qu'il y ait continuité entre cette voûte et le corps calleux. La disposition assez régulière que présentent, d'une part, les fibres de la voûte dont les deux piliers vont s'écartant dans ce point et, d'une autre part, les fibres transverses du corps calleux ont mérité à cette partie postérieure de la face inférieure du corps calleux, le nom de *lyre*, *corpus psaloides*, *psalterium*.

Corpus psal-
loïdes.

Bourrelet
du corps cal-
leux.

L'extrémité postérieure du corps calleux (*bourrelet*, Reil), que nous avons vue être la partie la plus épaisse de ce corps, est légèrement concave transversalement, mais ne présente d'autre échancrure que la dépression médiane, qui sépare les tractus longitudinaux (2).

(1) La meilleure manière de voir la face inférieure du corps calleux consiste à l'étudier en pénétrant dans les ventricules par la base du cerveau.

(2) On est surpris de lire dans Chaussier que l'échancrure de

L'extrémité antérieure du corps calleux au lieu de se terminer par un bourrelet, se termine par une réflexion et embrasse l'extrémité antérieure du corps strié, se porte de haut en bas et d'avant en arrière, et vient se terminer comme en mourant au-devant du plancher antérieur du ventricule moyen. Reil appelait *genou* le point de réflexion et *bec* l'extrémité postérieure et mince de la portion réfléchie. Du reste, la portion réfléchie du corps calleux se voit à la base du cerveau, entre les lobes antérieurs; la circonvolution du corps calleux, qui le suit dans sa réflexion, lui devient continue de contiguë qu'elle était d'abord; en sorte que la substance grise appuie directement sur le corps calleux. Les tractus longitudinaux naissent de la portion réfléchie du corps calleux. Les pédoncules inférieurs du corps calleux (Vicq d'Azyr) déjà mentionnés, viennent se terminer sur cette portion réfléchie.

Genou ou incurvation antérieure du corps calleux.

Bec du corps calleux.

Quant aux bords du corps calleux, ils s'enfoncent dans l'épaisseur de l'hémisphère.

Bords du corps calleux.

Au-dessous du corps calleux: se voient, 1° sur la ligne médiane, la *cloison transparente*, la *voûte à trois piliers*, la *toile choroïdienne*, le *ventricule moyen*; 2° sur les parties latérales, les *ventricules latéraux*. C'est dans cet ordre que nous allons étudier ces diverses parties. Il importe pour avoir une bonne idée de leur forme et de leurs rapports, de les étudier en même temps sur deux cerveaux, dont l'un repose sur sa convexité et dont l'autre repose sur sa base.

Cloison transparente.

La *cloison transparente* (*septum lucidum*), ainsi nommée, parce que, d'une part, elle sépare les ventricules latéraux et

Septum lucidum.

l'extrémité postérieure du corps calleux est produite par les mouvemens alternatifs d'élévation et d'abaissement du cerveau. A chaque mouvement d'élévation, suivant ce physiologiste, l'extrémité du corps calleux irait frapper contre le bord libre de la faux du cerveau, bien que ce bord soit éloigné de quelques millimètres.

forme triangulaire du septum.

d'une autre part, à cause de sa demi-transparence, est située sur la ligne médiane (*septum median*, Chauss.). Elle se voit parfaitement, lorsque le corps calleux a été divisé dans sa longueur, de chaque côté de la ligne médiane. Elle se présente sous l'aspect d'une lame mince qui se détache de la partie antérieure et inférieure du corps calleux et se porte verticalement en bas au-devant de la voûte à trois piliers : cette lame est triangulaire, large en avant, étroite en arrière : ses faces latérales constituent la paroi interne des ventricules latéraux : de ses bords ; le supérieur se continue avec le corps calleux, le postérieur avec la voûte, l'inférieur se continue, en avant avec la portion réfléchie du corps calleux, en arrière avec les pédoncules inférieurs de ce corps. Aussi Vicq-d'Azyr a-t-il pensé que la cloison transparente était la continuation de ces pédoncules.

Il est constitué par deux lamelles.

Ventricule de la cloison.

La cloison transparente est constituée par deux lamelles très-déliées parfaitement séparables, qui interceptent entre elles, en avant, un espace où l'on rencontre quelques gouttes de sérosité ; c'est ce petit espace qui s'appelle *ventricule de la cloison* ; *premier ventricule* (Wenzel), *cinquième ventricule* (Cuvier), *sinus du système median* (Chauss.) : il n'est pas fort rare de voir ce ventricule devenir le siège d'une hydropisie : je l'ai trouvé rempli de sang chez plusieurs individus morts d'apoplexie.

Ce ventricule de la cloison communique-t-il avec les autres ventricules cérébraux ? les opinions sont partagées à cet égard. Tarin décrit une petite fente qui s'ouvre entre les piliers antérieurs. Mais la plupart des anatomistes n'ont pas pu la démontrer : l'absence de toute communication me paraît un fait bien constaté.

Membrane ventriculaire de la cloison.

Chacune des deux lamelles de la cloison transparente est constituée par un feuillet médullaire, que revêt, 1° en dehors la membrane du ventricule latéral, 2° en dedans la membrane du ventricule de la cloison. L'existence de cette dernière

membrane est établie par l'aspect lisse de ce ventricule et se démontre directement par l'ablation successive des couches extérieures de la lamelle. La substance grise du ventricule moyen se prolonge sur les faces de la cloison.

Voûte à trois piliers et corps frangé.

La *voûte à trois piliers* est un arc médullaire subjacent au corps calleux, auquel il est continu et concentrique en arrière et qu'il abandonne en avant pour s'enfoncer perpendiculairement en bas, en décrivant une courbure inscrite dans celle du corps calleux. L'intervalle qui sépare la partie antérieure de la voûte à trois piliers et le corps calleux, est rempli par la cloison transparente. C'est à tort que Winslow a ajouté, au nom de voûte (*fornix*) usité par les anciens, l'épithète de *à trois piliers*, qui n'exprime qu'une simple apparence, car il existe réellement quatre piliers, dont deux antérieurs très-rapprochés et deux postérieurs très-écartés.

Forme
de la voûte à
trois piliers.

Il existe
quatre piliers.

La voûte se présente sous l'aspect d'un triangle isocèle (*trigone cérébral*), à angle antérieur très-allongé, et qui ne tarde pas à se bifurquer, dont les angles postérieurs s'écartent brusquement en dehors et en bas, pour se prolonger dans la partie inférieure ou réfléchie des ventricules latéraux, sous le nom de *corps frangés* ; ou plutôt, la voûte est constituée par deux cordons médullaires bien distincts, qui s'adossent bientôt, vont s'élargissant et s'aplatissant de haut en bas et se séparent au niveau de la portion réfléchie des ventricules latéraux, dans lesquels ils se plongent. La voûte représente donc un espèce d' α horizontal, dont les branches antérieures sont très-rapprochées et très-courtes, et les branches postérieures très-écartées et très-longues. Le nom de voûte n'est vraiment applicable qu'à la partie de cette voûte qui est adossée au corps calleux. Reil, quia mieux écrit et figuré cette voûte qu'on ne l'avait fait avant lui, sans excepter même Vicq-d'Azyr et Scemmering, appelle la voûte, *bandelette géminée*.

Figure.

Corps frangés.

La voûte re-
présente une
espèce d' α ho-
rizontal.

La *face supérieure* de la voûte répond, sur la ligne mé-

diane, à la cloison transparente en avant, et au corps calleux en arrière : de chaque côté, elle est libre, et fait partie du plancher du ventricule latéral. Quelquefois les plexus choroïdes sont renversés sur cette face supérieure de la voûte.

Rapports
de la voûte
avec le corps
calleux.

Pour se faire une bonne idée des rapports de la voûte avec le corps calleux, il faut se rappeler que la voûte est formée par deux bandes ou rubans médullaires. Eh bien ! les bords contigus de ces rubans se renversent en haut, adhèrent à la face inférieure du corps calleux, et forment une petite cloison verticale qui continue en arrière la cloison transparente. Aussi considère-t-on assez généralement les fibres médullaires de la cloison transparente comme étant continues à celles de la voûte.

La face inférieure de la voûte appuie sur la toile choroïdienne qui la sépare du ventricule moyen et des couches optiques dont elle recouvre la partie interne.

Psalterium.

C'est sur cette face inférieure et en arrière, au moment où les deux rubans médullaires s'écartent l'un de l'autre, pour se plonger dans la portion réfléchie du ventricule latéral, que se voit cette disposition régulière, quoique variable suivant les sujets, de fibres transversales aboutissant à des fibres antéro-postérieures, qui a reçu le nom de *lyre*, *corpus psalloïdes*, *psalterium*. J'ai déjà indiqué cette disposition que Gall regarde, à tort comme l'ensemble des filets de jonction de la voûte.

Les bords de la voûte sont minces, libres et côtoyés par les plexus choroïdes.

Piliers antérieurs. Les piliers antérieurs, que Vieussens, Tarin et autres faisaient naître presque indifféremment, soit des pédoncules cérébraux, soit de la commissure antérieure, ne se voient bien que sur une coupe verticale antéro-postérieure du cerveau, qui tombe juste sur la ligne médiane. Chaque moitié du cerveau comprendra le ruban correspondant de la voûte. On voit alors, avec Santorini, qui le premier a signalé cette origine, que chaque pilier antérieur naît du tubercule mamillaire de son côté, tubercule qui a été nom-

Les piliers
antérieurs de la
voûte ont leur
origine aux tu-
bercules ma-
millaires.

mé, pour cette raison, *bulbe de la voûte* ; que toute l'écorce blanche de chaque tubercule mamillaire semble employée à former un gros cordon blanc, fasciculé, qui se porte de bas en haut, et qu'on suit très-aisément avec le manche du scalpel, à travers la substance grise et molle qui forme en avant et en bas la paroi interne du ventricule moyen. Dans l'épaisseur de cette substance grise, le cordon décrit une courbure à concavité postérieure, et se trouve placé entre la couche optique et le corps strié, derrière la commissure antérieure : dégagé de la substance grise qui se prolonge encore le long de son bord antérieur, pour se porter sur la cloison transparente, le pilier antérieur se réfléchit d'avant en arrière, au-devant de la couche optique, et s'aplatit en ruban pour s'appliquer sur cette couche, dont il suit le contour : au moment où d'ascendant qu'il était il devient horizontal, le pilier de la voûte forme un demi-anneau, converti en anneau complet par la partie antérieure de la couche optique. C'est cette ouverture qui établit une communication entre le ventricule moyen et le ventricule latéral.

Trajet des
piliers anté-
rieurs de la
voûte.

Ouvertures
de communi-
cation entre le
ventricule
moyen et les
ventricules la-
téraux.

Piliers postérieurs. Parvenu à la partie postérieure de la couche optique, le ruban de la voûte, qui s'était déjà dirigé un peu obliquement en dehors se porte brusquement et très-obliquement en dehors et en bas, dans la portion réfléchie du ventricule latéral, pour se diviser en deux parties, l'une qui forme l'écorce blanche de la corne d'amon ou pied d'hippocampe, l'autre, qui suit le bord concave de ce corps, et prend le nom de *corps frangé* ou *corps bordé*. Nous reviendrons sur cette disposition à l'occasion du ventricule latéral.

Les piliers
postérieurs
vont former le
corps frangé et
le pied d'hip-
pocampe.

J'ai dit que le pilier antérieur naissait du tubercule mamillaire, mais ce pilier antérieur a une origine bien plus profonde, déjà figurée par Vicq-d'Azyr, et dont Reil a mieux décrit la disposition. Cette origine a lieu, suivant ce dernier anatomiste, dans l'épaisseur de la couche optique; je l'ai suivie plus loin que Reil, jusqu'au *tenia semi-*

La naissance
des piliers an-
térieurs aux
tubercules ma-
millaires n'est
qu'une origine
apparente.

circulaire ou plutôt ce *tœnia semi-circulaire*, qui se voit dans le ventricule latéral entre le corps strié et la couche optique, et qui fait suite au tubercule quadrijumal antérieur, se divise en deux bandelettes qu'on peut considérer, comme les racines du pilier antérieur; de ces deux racines, l'une est superficielle et facile à découvrir sans préparation, l'autre profonde s'enfonce dans la couche optique, se porte d'arrière en avant, gagne le tubercule mamillaire, qu'il forme en se renflant et se recourbe de bas en haut pour constituer le pilier antérieur au moment où celui-ci émerge de la substance grise.

Les bande-
lettes de la
voûte ont plu-
sieurs sources
de renforce-
ment.

Les rubans de la voûte reçoivent en outre d'autres fibres blanches, qui multiplient singulièrement leurs connexions. Ainsi : 1^o au milieu de la substance grise qu'ils traversent, les piliers antérieurs reçoivent quelques fibres médullaires, dont les unes naissent de cette substance, dont les autres viennent du chiasma des nerfs optiques; 2^o au moment où ils émergent de la substance grise, dans le point précis où leur direction, de verticale qu'elle était devient horizontale, ils reçoivent un cordon considérable fourni par les fibres blanches qui recouvrent la couche optique, auxquelles se joignent, 1^o le cordon du couronnement de la couche optique, lequel cordon est la suite du pédoncule du conarium; 2^o les fibres les plus superficielles du *tœnia semi-circulaire* dont j'ai déjà parlé. Ces fibres constituent un cordon considérable qui se renverse brusquement d'avant en arrière, pour se continuer avec la voûte; 3^o enfin il reçoit ou peut-être il donne les fibres blanches rayonnées qui constituent la cloison transparente.

Toile choroïdienne.

Toile cho-
roïdienne.

Sous la voûte se voit une membrane vasculaire, prolongement de la pie-mère extérieure: c'est la *toile choroïdienne*, ainsi nommée par Hérophile, à cause de sa ténuité qui l'avait fait comparer au chorion du fœtus. Elle est formée

de la manière suivante : parvenue au-dessous du bourrelet du corps calleux, la pie-mère pénètre dans l'intérieur du cerveau entre ce bourrelet et les tubercules quadrijumeaux, forme une espèce de toile triangulaire, dont la base est en arrière et le sommet tronqué et bifurqué est en avant. Sa *face supérieure* est recouverte par la voûte à trois piliers à laquelle elle transmet un grand nombre de vaisseaux. Sa *face inférieure* forme la voûte du ventricule moyen et répond sur les côtés à la face supérieure et un peu interne des couches optiques. Elle répond en outre aux veines de Galien et au conarium ou glande pinéale qui lui est très-adhérent, et auquel elle forme une gaine presque complète, si bien qu'on enlève presque toujours avec elle le conarium. C'était au-dessous de la toile choroïdienne que Bichat plaçait son prétendu canal arachnoïdien.

Forme.

Rapports.

Cette face inférieure de la toile choroïdienne, qu'on ne peut bien voir qu'en étudiant le cerveau de bas en haut, présente deux petites traînées de granulations rouges, tout à fait semblables aux plexus choroïdes des ventricules latéraux avec lesquels elles se continuent en avant : on peut les appeler *plexus choroïdes du ventricule moyen*.

Plexus choroïdes du ventricule moyen.

Les bords de la toile choroïdienne se continuent avec la partie supérieure des plexus choroïdiens des ventricules latéraux.

Bords de la toile.

L'*extrémité antérieure*, ou sommet de la toile choroïdienne, est bifide ; chacune des branches de bifurcation passe du ventricule moyen dans le ventricule latéral, derrière le pilier antérieur de la voûte, et constitue l'*extrémité antérieure* du plexus choroïde.

Son extrémité antérieure est bifide.

La toile choroïdienne est formée par la pie-mère, que soutient une lamelle fibreuse assez résistante.

Lorsque la voûte à trois piliers et la toile choroïdienne ont été enlevées, on arrive dans une cavité qui s'appelle *ventricule moyen* ou *troisième ventricule*.

Ventricule moyen ou troisième ventricule.

Préparation. Pour mettre à découvert le ventricule moyen, en y arrivant par la base du cerveau, il faut séparer le pédoncule cérébral et le tubercule mamillaire droits du pédoncule cérébral et du tubercule mamillaire gauches par une section antéro-postérieure médiane. Il est une autre coupe, que je recommande comme infiniment propre à montrer toutes les parties contenues dans le 3^e ventricule : c'est une coupe verticale antéro-postérieure, qui tombe à droite ou à gauche de la ligne médiane, de manière à laisser intactes les deux parois latérales du 3^e ventricule.

Ventricule moyen. Le *ventricule moyen* est situé sur la ligne médiane, entre les couches optiques, au voisinage de la base du crâne, au devant des tubercules quadrijumeaux; il se présente sous l'aspect d'une cavité très-étroite, oblongue d'avant en arrière, plus étendue en bas qu'en haut; c'est moins une cavité qu'une fente intermédiaire aux deux couches optiques. Vésale comparait ce ventricule à une vallée située entre deux montagnes très-rapprochées et unies entre elles à l'aide d'une espèce de pont représenté par la commissure molle.

Son orifice supérieur. L'*orifice supérieur* du ventricule moyen est limité par un couronnement ou liseré blanc, qui constitue en arrière, et de chaque côté les pédoncules du conarium.

Les *parois latérales*, planes et lisses, de couleur grise, sont formées par deux parties bien distinctes : 1^o en haut et en arrière par la face interne des couches optiques; 2^o en bas et en avant par la face interne d'une masse grise, qui m'a paru mériter une description particulière, sous le titre de *masse grise du troisième ventricule*.

Une gouttière horizontale sépare la partie de la paroi interne qui est formée par la couche optique, de celle qui est formée par la masse grise.

Sa face interne. La face interne de cette masse grise est lisse et tapissée par la membrane du ventricule. La face externe se continue avec le reste du cerveau; en bas cette masse grise constitue le tuber

cinereum ou base de l'infundibulum, entoure les tubercules mamillaires, les piliers antérieurs de la voûte, et leurs racines, se prolonge en haut jusque sur les côtés du septum lucidum, en bas jusqu'au dessus du chiasma des nerfs optiques, dont le bord postérieur plonge dans l'épaisseur de cette masse et reçoit de chaque côté une racine blanche et courte.

La masse grise se continue avec le tubercule cinereum.

Les parois latérales du ventricule moyen sont unies entre elles, au niveau de la partie antérieure des couches optiques, par une substance grise appelée *commissure molle*, *commissure grise*, *commissure vasculaire des couches optiques*, variable dans son épaisseur, mais très-facile à déchirer et dont j'ai toujours rencontré les débris chez les sujets qui paraissaient au premier abord en être dépourvus (1). Je regarde la commissure molle comme un prolongement de la masse grise du ventricule moyen, et cette substance me paraît de même nature que la matière grise des circonvolutions.

Commissure molle.

Le *plancher du troisième ventricule* est la paroi la plus étendue de cette cavité; il présente une courbure dont la concavité est en haut et la convexité en bas. Nous le diviserons en trois portions: 1^o *portion postérieure* ou *plancher postérieur*, profondément sillonné sur la ligne médiane, représentant un plan fortement incliné d'arrière en avant, et qui répond à l'intervalle des pédoncules cérébraux. Sa couleur blanche, que voile à peine la couche mince de substance grise qui la revêt, contraste avec la couleur grise fortement prononcée des parois latérales; 2^o *portion moyenne*, ou *plancher moyen*, infundibuliforme, répondant aux tuber-

Plancher du troisième ventricule.

1^o Plancher postérieur.

2^o Plancher moyen.

(1) Sur soixante-six cerveaux appartenant à des sujets de tout âge examinés dans ce but par les frères Wenzel, la commissure grise a été trouvée cinquante-six fois. Elle manquait donc dans dix cas. La facilité avec laquelle se déchire cette commissure molle peut en avoir imposé à ces laborieux investigateurs, en leur faisant regarder l'absence de cette commissure comme plus fréquente encore qu'elle ne l'est réellement.

3^e Plancher
antérieur.

cules mamillaires et à l'infundibulum : il conduit au canal creusé dans la tige pituitaire; 3^o *portion antérieure* ou *plancher antérieur*, plan incliné en bas et en arrière, formé par une lame grise, très-mince, demi-transparente, qu'on peut appeler avec Tarin, *pars pellucida*, et qui est soutenue par une lame fibreuse, continuation de la pie-mère.

Extrémité
antérieure du
ventricule
moyen.

En *avant*, le troisième ventricule présente, 1^o les *piliers antérieurs* de la voûte, au-devant desquels se voit un cordon blanc, cylindroïde, transversalement dirigé, dont on n'aperçoit que la partie moyenne : c'est la *commissure antérieure*,

Commissure
antérieure.

au-dessous de laquelle le ventricule se prolonge, pour se terminer au niveau du bord postérieur du chiasma. 2^o. Derrière les piliers, un peu au-dessus de la commissure antérieure, se voient les deux *ouvertures de communication* du ventricule moyen avec les ventricules latéraux (*trous de Monro*), ouvertures ovalaires, quelquefois inégales en diamètre, et qui acquièrent de grandes dimensions dans les hydropisies chroniques des ventricules. C'est par ces ouvertures que passent les deux extrémités de la toile choroïdienne, pour se continuer avec les plexus choroïdes. Haller regardait à tort ces ouvertures comme accidentelles, en se fondant sur plusieurs faits pathologiques, desquels il semblerait résulter que les ventricules latéraux étaient distendus par une grande quantité de sérosité, tandis que le ventricule moyen était vide.

Commissure
postérieure du
cerveau.]

En *arrière*, le ventricule moyen présente la *commissure postérieure*, cordon cylindroïde, transversal, situé au-devant des tubercules quadrijumeaux, subjacent à la commissure du conarium, avec laquelle il se continue. Cette commissure, moins volumineuse que l'antérieure, peut être considérée comme une commissure blanche des couches optiques, car elle se perd dans leur épaisseur. Elle forme une espèce de pont au-dessous de l'orifice antérieur de l'aqueduc de Sylvius.

De l'aqueduc de Sylvius ou aqueduc des tubercules quadrijumeaux.

L'aqueduc de Sylvius, dont on trouve la description dans Galien et dans Vésale qui l'a aussi bien décrit que l'anatomiste dont il porte le nom, établit une communication entre le troisième et le quatrième ventricule : il est creusé dans l'épaisseur de l'isthme de l'encéphale, au-dessous des tubercules quadrijumeaux, sur la ligne médiane. Sa direction est oblique en bas et en arrière. Ses parois denses sont tapissées par la membrane ventriculaire. Ce canal présente en haut et en bas une dépression antéro-postérieure ou sillon médian, que circonscrivent deux petits cordons longitudinaux. La dépression médiane inférieure fait suite au sillon longitudinal du calamus. Les frères Wenzel ont décrit minutieusement ces deux dépressions, auxquelles ils ajoutent deux dépressions latérales. Vieussens a prétendu que l'orifice de l'aqueduc dans le 4^e ventricule, était garni d'une valvule. Mais cette assertion est en contradiction formelle avec les résultats de l'observation.

Aqueduc de Sylvius.

Position.

Direction.

Sillons de l'aqueduc.

De ce qui précède, il résulte que le ventricule moyen présente quatre ouvertures : les deux premières qui établissent sa communication avec les ventricules latéraux, la troisième qui s'ouvre dans le quatrième ventricule, la quatrième qui s'ouvre dans l'infundibulum.

Le ventricule moyen présente quatre ouvertures

Ce même troisième ventricule présente trois commissures : une commissure grise ou la commissure molle des couches optiques, et deux blanches, l'une antérieure, l'autre postérieure.

Conarium ou glande pinéale.

Le *conarium* (glande pinéale, corps pinéal) est un petit corps grisâtre, situé sur la ligne médiane, derrière la commissure postérieure du ventricule moyen, entre les tubercules quadrijumeaux antérieurs, sur lesquels il est appuyé.

Conarium.

Il est maintenu dans sa position 1^o par deux petits cordons

- Pédoncules du conarium.** médullaires qu'on appelle ses *pédoncules* et par la toile choroïdienne au-dessous de laquelle il est placé, et qui lui forme une gaine presque complète, à laquelle il adhère intimement: cette adhérence est telle qu'on enlève presque toujours le conarium avec la toile, ce qui a porté quelques anatomistes à regarder le conarium comme une dépendance de la toile choroïdienne: d'une autre part, l'ablation facile du conarium avec la toile choroïdienne, a fait dire à d'autres anatomistes peu attentifs que le conarium manquait quelquefois dans l'espèce humaine. Le conarium existe constamment chez l'homme et les mammifères. Il manque dans les oiseaux, les poissons et les reptiles, à l'exclusion de la tortue, qui par une exception bien singulière, le présente à son maximum de développement en sorte qu'il constitue chez elle une espèce de cerveau (1).
- Adhérence du conarium avec la toile choroïdienne.**
- Son existence est constante chez l'homme et chez les mammifères.**

Figure.

La forme du conarium est celle d'un cône dont la base adhérente est en avant, et le sommet libre en arrière: d'où le nom de *conarium* (Oribase, Galien); on l'a encore comparée à une pomme de pin, d'où le nom de *glande pinéale*, *corps pinéal* cette forme présente quelques variétés. Elle est quelquefois sphéroïde, d'autres fois cordiforme, à raison de l'échancrure de sa base.

Volume.

Le *volume* du conarium est peu considérable: son diamètre antéro-postérieur est de 4 lignes; son diamètre transverse, pris à la base, est de 2 à 3 lignes. Son volume, étudié dans les diverses espèces animales, ne paraît en rapport ni avec le volume du cerveau, ni avec celui du cervelet et des tubercules quadrijumeaux, en sorte que l'anatomie comparée ne peut répandre aucune lumière sur ce point obscur d'anatomie: l'âge et le sexe ne paraissent exercer aucune influence sur le développement de ce petit corps.

Rapports. Le conarium, enveloppé par la pie-mère, à la

(1) Desmoulins, Anat. du Syst. nerv., t. 1, p. 211.

manière du cerveau ou du cervelet, repose sur l'espace triangulaire légèrement déprimé qui sépare les tubercules quadrijumeaux antérieurs : les veines de Galien longent ses parties latérales.

Dégagé de la pie-mère, le conarium ou corps pinéal est libre dans tous les sens, excepté à sa base où il tient à l'encéphale, 1^o par une *commissure transversale* qui surmonte la commissure postérieure du cerveau ; 2^o par *quatre pédoncules grêles*, dont deux supérieurs et deux inférieurs. Les *pédoncules supérieurs*, les seuls généralement décrits, forment une sorte d'anse ou de parabole, dont les deux branches couronnent les couches optiques, ils ont reçu le nom de *rènes*, *freins de la glande pinéale*, *habenæ*). Nous avons vu les pédoncules aller se continuer avec la voûte à trois piliers. Les *pédoncules inférieurs* qu'on ne voit bien que sur un coupe verticale antéro-postérieure et médiane du cerveau, naissent de la base du conarium, se portent verticalement en bas sur la partie la plus reculée de la paroi interne du ventricule moyen et peuvent être suivis jusqu'à la partie inférieure de ce ventricule (1).

Couleur et consistance. La couleur gris-rougeâtre du conarium contraste avec la blancheur de la commissure et des pédoncules. La couleur, de même que la consistance de ce corps, représentent assez exactement la couleur et la consistance de la substance grise des circonvolutions cérébrales. En pressant le conarium entre les doigts, on en exprime un suc visqueux, et on y reconnaît la présence de petits graviers dont je vais m'occuper après avoir décrit la structure de cet organe.

Structure. La base du conarium présente des fibres blanches ou médullaires nées de la commissure et des pédoncules su-

(1) Ridley admettait des stries blanches nées du conarium qui allaient se perdre dans les tubercules quadrijumeaux postérieurs. Gall disait que les pédoncules inférieurs se dirigeaient en arrière et un peu en bas, pour aller se continuer avec la lame blanche subjacente. Planche XI, texte p. 223.

Connexions
du conarium
par une com-
missure et par
quatre pédon-
cules.

Sa couleur
et sa consis-
tance se rap-
prochent de
celles de la
substance gri-
se.

Structure.

périeurs de cet organe. Ces fibres blanches s'épanouissent en houppe, et cessent brusquement. Tout le reste de l'organe est composé de substance grise. Si on divise le conarium par une coupe horizontale, on trouve qu'il est tantôt plein, tantôt creusé par une cavité que remplit un liquide transparent, poisseux. Cette cavité est tapissée par une membrane vasculaire; et suivant Meckel, par une lame médullaire que je n'ai jamais vue. Communique-t-elle avec le troisième ventricule? on l'a prétendu. Mais je serais porté à croire avec Santorini et Gerardi que le pertuis de communication qui a été admis par quelques auteurs, est le résultat de la traction exercée sur la base du conarium pour l'extraction de la pierre.

Suc vis-
queux du co-
narium.

Ce qu'on
doit penser du
ventricule du
conarium et de
son aqueduc.

Lorsque la cavité du conarium n'existe pas, ce qui n'est pas fort rare, le liquide visqueux pénètre ce corps à la manière d'une éponge.

Nature de
ce corps.

Quant à la nature du conarium, ce corps se présente sous l'aspect d'une substance grise, molle, parcourue par un très-grand nombre de vaisseaux sanguins, ayant une grande analogie avec la substance corticale, mais aucune avec le tissu glanduleux.

Concrétions
du conarium.

Concrétions du conarium. Un des points les plus curieux de l'étude anatomique du conarium, c'est la présence de concrétions ossiformes qu'on a souvent considérées avec Ruysch comme des osselets, erreur qui a été victorieusement réfutée par Sæmmering. Les usages de ces concrétions sont d'ailleurs tout-à-fait inconnus.

Elles exis-
tent à tout âge

Ces concrétions sont-elles constantes? Les frères Wenzel les ont vu manquer 6 fois sur 100. Sæmmering dit qu'il les a trouvées sur 15 cerveaux, parmi lesquels étaient ceux de très-petits enfans, il ajoute qu'ils existent chez le fœtus avant terme. Meckel qui ne les a jamais vu manquer, dit qu'elles n'apparaissent que de la 6^e à la 7^e année.

Tantôt ces concrétions forment une seule masse (*acervulus*, Sæmmering) semblable à un grain de sel gris: tantôt,

et c'est ce qui a lieu le plus souvent, il y en a un très grand nombre. Elles représentent des granulations juxtaposées, que les frères Wenzel regardaient comme articulées au moyen d'une membrane propre.

Siège des concrétions. Lorsque le conarium est creusé d'une cavité, c'est dans cette cavité qu'on les rencontre; elles occupent au contraire la surface, lorsque le conarium est massif. J'en ai rencontré plusieurs fois sur les pédoncules du conarium.

Siège des
concrétions.

Leur *couleur* est d'un jaune opalin chez le vieillard, blanchâtre chez les jeunes sujets. Chimiquement considérées, ces concrétions sont, d'après Pfaff, formées par du phosphate calcaire, par du carbonate de chaux et par une matière animale.

Couleur.

Nature chi-
mique.

Ces concrétions ont été à tort considérées comme tenant à un état pathologique par Morgagni, qui a supposé gratuitement qu'elles pouvaient déterminer des accidens cérébraux plus ou moins graves.

Usages du conarium. L'hypothèse de Descartes si victorieusement réfutée par Sténon, sur l'usage de ce corps, est un exemple frappant de l'abus qu'on peut faire de notions incomplètes sur l'anatomie : l'ame siégeait dans la glande pinéale et dirigeait tous les mouvemens, à l'aide des pédoncules, que Descartes considérait comme les rênes de l'ame. M. Magendie pense que ce corps remplit des fonctions relatives au liquide céphalo-rachidien et il l'a considéré comme une sorte de tampon ou de bouchon, qui, obstruerait l'orifice de communication du troisième avec le quatrième ventricule; mais d'abord le conarium est maintenu immobile par la pie-mère, et en second lieu, lors même qu'il serait libre, il ne pourrait dans aucun cas fermer l'orifice de communication. Les lésions morbides du conarium donneront peut-être un jour la solution du problème de ses usages. Mais ces lésions n'ont pas encore été suffisamment étudiées. La présence d'une cavité

Usages du

dans son intérieur, l'hydropisie dont celle-ci est quelquefois le siège, sembleraient indiquer que les usages du conarium sont relatifs à la sécrétion d'un liquide.

DES VENTRICULES LATÉRAUX.

Préparation. Les ventricules latéraux sont mis à découvert par la préparation que nous avons indiquée pour étudier la voûte et la cloison, c'est-à-dire qu'il suffit d'enlever le sommet des hémisphères et de diviser le corps calleux de chaque côté de la ligne médiane. Pour suivre leur portion inférieure ou réfléchie, il convient d'introduire le scalpel d'arrière en avant dans cette portion inférieure, en incisant sa paroi externe. Au reste, il y a un grand avantage à étudier cette portion réfléchie par la base du crâne.

Ils siègent
plus près de la
base que de la
voûte.

Les ventricules latéraux sont au nombre de deux; beaucoup plus considérables que les autres ventricules, situés symétriquement de chaque côté de la ligne médiane, séparés l'un de l'autre, mais communiquant entre eux par l'entremise du ventricule moyen, plus rapprochés de la base du cerveau que de la voûte par leur partie supérieure et avoisinant cette base par leur portion réfléchie.

Origine de
ces ventricules

Les ventricules latéraux commencent dans l'épaisseur du lobe antérieur un peu au-devant du ventricule moyen du cerveau, derrière l'extrémité antérieure réfléchie du corps calleux qui ferme ces ventricules en avant; de là ces ventricules se dirigent en haut et en arrière, en décrivant une courbure dont la convexité est en dedans; arrivés au niveau de la partie postérieure du ventricule moyen, ils changent de direction pour se contourner d'arrière en avant et de haut en bas, autour de la couche optique et se terminer dans l'épaisseur de l'extrémité

Trajet.

Réflexion.

Prolongement postérieur.

sphénoïdale du lobe postérieur, derrière la scissure de Sylvius, et par conséquent un peu au-dessous et en arrière du point d'où nous les avons fait partir. Au moment de leur réflexion, les ventricules latéraux présentent encore en arrière un prolongement qui va s'enfoncer dans l'épaisseur de l'extrémité occipitale du lobe postérieur. D'après cela on comprendra

Terminaison

pourquoi chaque ventricule est comparé à un *Q* majuscule italique renversé, pourquoi on distingue à chaque ventricule trois cornes: une *antérieure frontale*, une *inférieure sphénoïdale*, une *postérieure occipitale*, d'où le nom de *ventriculus tricornis*, qui lui a été donné. On voit, qu'adossés à la partie antérieure, les ventricules latéraux s'écartent en arrière à la manière des branches d'un *x*.

On aura une idée très-exacte des ventricules latéraux, en étudiant une coupe antéro-postérieure du cerveau faite sur la ligne médiane: on voit alors que chaque ventricule latéral n'est autre chose qu'un canal ou galerie elliptique, qui entoure de toute parts le gros renflement, également ellipsoïde formé par la couche optique et le corps strié. Ce canal elliptique n'est interrompu qu'en bas et en avant au niveau de la scissure de Sylvius. On distingue dans le ventricule latéral une *portion supérieure*, une *portion inférieure* et une *portion postérieure* ou *cavité digitale*.

A. Portion supérieure du ventricule latéral.

Plus large en avant qu'en arrière, elle présente une paroi supérieure, une paroi inférieure et une paroi interne.

1° La *paroi supérieure* ou *voûte* est formée par la face inférieure du corps calleux.

2° La *paroi inférieure* ou *plancher* est formée par la face ventriculaire du corps strié et par celle de la couche optique: la lame cornée et le *tænia semi-circularis* établissent les limites entre ces deux derniers corps.

Corps strié. Étudié du côté des ventricules, le corps strié se présente sous l'aspect d'une éminence pyriforme ou conoïde, dont la grosse extrémité est en avant et l'extrémité postérieure très-grêle se prolonge en arrière jusque dans la portion réfléchie du ventricule latéral. Sa couleur grise contraste avec la couleur blanche des parties environnantes. Sa surface libre est recouverte par la membrane du ventricule et parcourue fort régulièrement par des veines volumineuses, dirigées perpendiculairement à son grand diamètre.

Forme.

Chaque ventricule est une sorte de galerie elliptique qui règne autour d'un noyau ellipsoïde.

1° Paroi supérieure;

2° Paroi inférieure.

Corps strié.

Sa forme.

Sa couleur.

La face ventriculaire du corps strié n'est qu'une partie de ce *corps*, qui a été ainsi nommé, à raison des stries ou faisceaux blancs, dont la substance grise, qui le constitue, est traversée.

Le corps strié n'est visible qu'en partie dans le ventricule.

Rapports. Le corps strié, considéré dans sa totalité, forme une masse grise, ovoïde, logée dans une excavation profonde creusée au niveau de l'*insula*, dans la scissure de Sylvius, *insula*, que j'ai proposé d'appeler pour cette raison *lobule du corps strié*. Nous verrons plus tard, qu'en dehors, le corps strié est recouvert par les circonvolutions de l'*insula*, qu'en dedans il répond à la couche optique et à la masse grise du troisième ventricule, et qu'en bas on le voit à nu à la partie postérieure du lobe antérieur du cerveau, derrière les circonvolutions qui limitent de chaque côté l'anfractuosité du ruban olfactif.

Couche optique.

La *couche optique*, que nous avons déjà vue constituer la paroi latérale du ventricule moyen, fait encore partie, par sa face supérieure du plancher du ventricule latéral; cette face, qui est oblongue d'avant en arrière, commence à six lignes de l'extrémité antérieure du ventricule latéral: le plexus choroïde et la voûte à trois piliers la recouvrent: le pilier antérieur de la voûte contourne son extrémité antérieure, et c'est l'intervalle compris entre cette extrémité et le pilier correspondant de la voûte qui constitue l'ouverture de communication du ventricule latéral avec le ventricule moyen. La couleur café au lait de la couche optique la différencie parfaitement du corps strié qui lui est concentrique, et dont elle est encore séparée par la lame cornée et par la bandelette demi-circulaire.

Rapports.

Couleur.

La lame cornée n'est autre chose qu'un épaississement de la membrane ventriculaire.

La *lame cornée* est une bandelette demi-transparente, épaisse, d'un aspect corné, que Tarin a comparée à une lame de corne, et qui paraît n'être autre chose qu'un épaississement de la membrane interne des ventricules. Sous elle se voit la *veine du corps strié* qu'elle protège, et dans laquelle viennent se rendre les rameaux veineux que nous avons remarqués à la surface de ce corps. Sous la veine se voit une

bandelette blanche, linéaire, sur laquelle Willis a, le premier, appelé l'attention sous le nom de *limbus posterior*, et qu'on appelle *bandelette demi-circulaire* (*tænia semi-circularis*).

Je ferai remarquer que la lame cornée et la bandelette demi-circulaire sont deux choses fort distinctes que la plupart des anatomistes ont à tort confondues.

Bandelette
demi-circulai-
re.

Les limites du corps strié et de la couche optique sont marquées plus profondément par une lame blanche que Vieussens décrit sous le nom de *geminum centrum semi-circulare*, double centre demi-circulaire.

Double cen-
tre demi-cir-
culaire.

Nous devons encore considérer la partie latérale de la voûte à 3 piliers, et le plexus choroïde comme faisant partie du plancher du ventricule latéral. Cette partie latérale de la voûte se présente sous l'aspect d'une bandelette appliquée sur la couche optique dont elle est séparée par une fente à travers laquelle le plexus choroïde se continue avec la toile choroidienne; le plexus choroïde longe le bord libre de cette bandelette: il est quelquefois renversé sur sa face supérieure.

La voûte à
trois piliers
fait partie du
plancher du
ventricule la-
téral.

3° La *paroi interne* ou *cloison des ventricules latéraux* offre une bien plus grande hauteur en avant où elle est constituée par le *septum lucidum*, qu'en arrière où elle est constituée par une petite portion verticale de la voûte à 3 piliers. Elle cesse avec cette portion verticale. Nous devons regarder comme faisant partie de la cloison des ventricules latéraux un prolongement de la masse grise du 3^e ventricule qui entoure le pilier antérieur de la voûte et la partie inférieure de la cloison transparente.

Paroi in-
terne.

Septum lu-
cidum.

B. Portion inférieure ou réfléchie du ventricule latéral.

Préparation. Cette portion réfléchie appartenant à la base du cerveau, il convient de l'ouvrir, le cerveau reposant sur sa convexité.

On peut arriver dans cette portion réfléchie par la fente cérébrale en enlevant la pie-mère qui y pénètre; il faut ensuite séparer incomplètement par une incision pratiquée d'avant en arrière à

partir de la scissure de Sylvius, la paroi inférieure de cette portion réfléchie qu'on renversera sur elle-même.

La *portion réfléchie des ventricules latéraux* offre deux parois, l'une supérieure, l'autre inférieure. La paroi supérieure concave se moule sur le *pied d'hippocampe* ou *corne d'ammon* qui forme la paroi inférieure, aussi l'a-t-on appelée *l'étui du pied d'Hippocampe*.

Sur la paroi inférieure se voient le *pied d'hippocampe* ou *corne d'ammon*, le *corps bordé*, le *corps godronné*, la *fente cérébrale* et la *portion réfléchie du plexus choroïde*.

Corne d'ammon ou hippocampe.

Corne d'ammon, (*pied d'Hippocampe* ou de *cheval marin*, *corne de béliet*, *ver à soie*, *protubérance cylindrique*) est un (1) relief conoïde recourbé sur lui-même, dont la grosse extrémité regarde en avant, et la petite extrémité en arrière. Son bord concave, qui est dirigé en dedans et en avant, est bordé par une bandelette étroite, épaisse et dense, qui fait suite à la voûte à trois piliers : c'est le *tœnia de l'hippocampe*, si improprement nommé *corps bordé*, *corps frangé* (*corpus fimbriatum*).

Corps bordé.

Corps godronné.

Si l'on soulève le *tœnia* de l'hippocampe, on voit au dessous de lui une bandelette de substance grise qui longe le bord interne de la corne d'ammon : cette substance grise, qui est comme crénelée par des sillons verticaux, a été très-bien décrite par Vicq d'Azyr sous le nom de *corps godronné*.

Pour avoir une bonne idée de la corne d'ammon, il faut étudier les coupes verticales auxquelles Vicq d'Azyr a soumis

(1) Je n'ai pas trouvé comme Treviranus, que la substance médullaire de l'extrémité antérieure de la corne d'ammon se continuât, ni même qu'elle communiquât en aucune manière avec les racines externes du nerf olfactif. Je ne puis conséquemment admettre que les fonctions de la corne d'ammon, soient relatives aux nerfs olfactifs. Treviranus croit qu'elle concourt à la réminiscence des impressions olfactives. Il est malheureux pour cette hypothèse que l'animal qui a la corne d'ammon le plus développée, le lièvre, soit précisément celui auquel on accorde le moins de mémoire.

ce corps, et qu'il a représentées dans de très-bonnes figures : on voit alors que le pied d'hippocampe est formé par la réflexion de l'hémisphère en dedans de lui-même, ainsi que les frères Wenzel l'ont très-bien démontré. 2° Qu'il est constitué par une circonvolution dédoublée ou contournée sur elle-même en cornet, de telle manière que la partie blanche convexe répand dans l'intérieur du ventricule latéral et la partie grise concave à la surface du cerveau (1).

Etude de
l'hippocampe
par des coupes.

La surface d'une coupe verticale de l'hippocampe présente d'ailleurs, 1° un filet blanc qui répond à la couche blanche qui forme l'écorce, elle est contournée en spirale; 2° une couche grise assez épaisse divisée en deux couches plus petites séparées par une lamelle blanche: les unes et les autres sont également contournées en spirale.

Diverses
conches spi-
roides de l'hip-
pocampe.

La lame blanche qui revêt la corne d'Ammon, se continue d'une part avec celle qui revêt le reste du ventricule latéral, d'une autre part avec le corps calleux et avec la voûte à trois piliers. Il n'est pas très-rare de rencontrer un second pied d'hippocampe situé en dehors du premier auquel il est concentrique; on lui a donné le nom d'*accessoire du pied d'hippocampe*: Meckel regarde à tort la présence de l'accessoire du pied d'hippocampe comme un arrêt de développement.

Accessoire
du pied d'hip-
pocampe.

La paroi inférieure de la portion réfléchie du ventricule latéral présente encore à considérer:

- 1°. La *portion réfléchie ou inférieure du plexus choroïde*.
- 2° La *fente cérébrale* par laquelle ce plexus choroïde se con-

(1) Je n'ai bien conçu la corne d'ammon que depuis que je l'ai étudiée chez les ruminans et chez les rongeurs, mais particulièrement chez ces derniers, qui la présentent à son maximum de développement. Chez les rongeurs, la portion réfléchie de l'hémisphère est presque aussi considérable que l'hémisphère lui-même: et on voit de la manière la plus manifeste, les connexions de la corne d'ammon avec la voûte à trois piliers. Il est bien évident que la voûte à trois piliers, la corne d'ammon et le corps bordé ne forment qu'un seul et même système et sont continus.

Fente cérébrale.

tinue avec la pie-mère extérieure : les bords de cette fente sont formés : l'inférieur par le pied d'hippocampe et le corps bordé, le supérieur par la face inférieure de la couche optique, qui présente sur cette face le *corps genouillé externe*, éminence oblongue et contournée qui se continue avec le ruban optique et le *corps genouillé interne*, petite éminence arrondie qui est circonscrite par le corps genouillé externe.

C. Cavité digitale ou portion occipitale du ventricule latéral.

Cavité digitale des ventricules latéraux.

La *cavité digitale* ou *ancyroïde* (*αγκυρα*, crochet) est la portion occipitale du ventricule latéral. Son nom de cavité digitale, lui vient de ce qu'on l'a comparée à l'impression que laisserait le doigt enfoncé d'avant et arrière dans l'épaisseur du cerveau. Née du point précis où le ventricule se réfléchit sur lui-même, cette cavité se porte horizontalement en arrière en décrivant une courbure à convexité dirigée en dehors et

Profondeur très-variable.

se retrécit peu à peu pour se terminer en pointe. Rien de plus variable que les dimensions de cette cavité, non seulement chez les différents individus, mais encore chez le même individu. Ainsi rencontre-t-on souvent une cavité digitale très-développée à droite, tandis qu'à gauche elle est à l'état de vestige.

L'hydropisie aiguë des ventricules du cerveau porte sur la cavité ancyroïde, bien plus encore que sur les autres parties du ventricule (1). Dans certains cas, le fond de la cavité digitale n'est séparé que d'une demi-ligne de la surface du cerveau.

Dans l'état normal, la paroi supérieure de la cavité ancyroïde est assez exactement moulée sur un relief conoïde, occupant la paroi inférieure ou plancher de cette cavité, relief variable pour ses dimensions comme la cavité elle-même.

(1) Il est probable que cette disposition est l'effet purement mécanique du décubitus prolongé sur l'occipital.

C'est ce relief, *éminence unciforme*, *colliculus*, *unguis*, que Morand (1) a très-bien décrit sous le nom d'*ergot* d'où le nom d'*ergot de Morand* sous lequel il est généralement connu. Sa forme est assez semblable à celle du pied d'*hippocampe*; aussi devrait-on peut-être préférer avec Vicq d'Azyr la dénomination de *petit hippocampe* (*hippocampus minor*). Il y a non-seulement analogie dans la forme, mais encore analogie dans la structure, et les frères Wenzel me paraissent avoir parfaitement démontré que l'*ergot de Morand*, de même que le grand *hippocampe* n'est autre chose qu'une circonvolution étalée et saillante du côté du ventricule. L'*ergot* est en effet constitué par une lame blanche recouvrant une couche épaisse de substance grise. Une anfractuosité antéro-postérieure, dont la profondeur est proportionnelle à la saillie de l'*ergot*, dénote à l'extérieur le lieu qu'occupe la cavité ancyroïde : cette anfractuosité est constante, je l'ai décrite plus haut sous le titre d'*anfractuosité de la cavité digitale*. Enfin une circonstance qui milite en faveur du rapprochement de l'*ergot* et du grand *hippocampe*, c'est qu'il y a continuité entre ces deux parties qui ne sont séparées l'une de l'autre que par une dépression, et que la lame blanche qui les réunit, se continue dans l'une comme dans l'autre avec la voûte à trois piliers.

Ergot de Morand.

L'ergot de Morand est une circonvolution rentrée.

Gredins a décrit plusieurs variétés de l'*ergot*, il n'est pas rare de trouver double et nous avons vu qu'on rencontrait quelquefois deux pieds d'*hippocampe*. L'absence de l'*ergot* est regardée par Tiedemann, comme le résultat d'un défaut de développement.

Variétés anatomiques relatives à l'ergot.

Du reste l'*ergot*, de même que la cavité digitale, n'existe guères que chez l'homme, sans doute parce que l'homme seul présente un grand développement de la partie occipitale du cerveau.

Cette disposition anatomique est propre à l'homme.

(1) Mém. de l'acad. des sciences, 1744, Observ. anatomiques sur quelques parties du cerveau.

Plexus choroïdes.

Plexus choroïdes du cerveau.

Les *plexus choroïdes du cerveau*, dont nous avons déjà fait mention à l'occasion des ventricules latéraux et moyen, forment un système continu qu'on démontre très-bien en étudiant le cerveau de la base vers la convexité. On voit alors à la face inférieure de la toile choroïdienne et de chaque côté de la ligne médiane deux petites bandelettes granuleuses, rouges, dirigées d'arrière en avant, cotoyées par les veines du corps strié et qui aboutissent en avant à la convexité d'un arc qui limite dans ce sens la toile choroïdienne. Cet arc constitue les extrémités antérieures réunies des plexus choroïdes. Il est situé derrière les piliers antérieurs de la

Leur origine.

Leur pénétration dans le ventricule latéral.

Leur courbure elliptique

Adhérence des plexus choroïdes avec la membrane ventriculaire.

voûte au moment de la jonction de ces piliers, et coupé perpendiculairement par les veines du corps strié qui passent au dessus de lui; ainsi réunis, les plexus choroïdes se séparent pour pénétrer dans les ventricules latéraux à travers l'ouverture de communication de ces ventricules avec le ventricule moyen, ils décrivent dans leur trajet une courbe elliptique qui se moule exactement sur la couche optique, en longeant la voûte à trois piliers dans la portion supérieure du ventricule latéral et la bandelette frangée dans la portion réfléchie de ce même ventricule.

La partie supérieure du plexus choroïde est très-étroite; la partie inférieure a de trois à quatre fois la largeur de la partie supérieure, ce corps est libre par ses deux faces et par son bord externe qui contient un gros vaisseau dans son épaisseur; il est continu par bord interne avec la toile choroïdienne dans la portion supérieure du ventricule latéral et dans la portion réfléchie de ce ventricule avec la pie-mère de la base du cerveau.

A ce bord interne des plexus choroïdes adhère intimement la membrane des ventricules, de telle sorte que les ventricules latéraux sont exactement fermés et qu'aucun liquide ne s'aurait s'échapper par la fente demi-circulaire qui mesure toute la longueur de ces ventricules.

Les plexus choroides sont granuleux ou plutôt disposés en houppes vasculaires qui n'ont point d'analogues dans l'économie, aussi leurs usages sont-ils tout-à-fait inconnus.

De la membrane ventriculaire et du liquide contenu dans les ventricules.

Les ventricules moyens et latéraux sont tapissés par une membrane transparente et assez résistante, dont la bandelette cornée qui sépare le corps strié de la couche optique est une dépendance. En suivant cette membrane à partir du ventricule moyen, nous la voyons passer dans les ventricules latéraux à travers les ouvertures situées derrière les piliers antérieurs de la voûte à trois piliers. De ce même ventricule moyen elle pénètre dans le quatrième ventricule à travers l'aqueduc de Sylvius.

Rien de plus facile que la démonstration de cette membrane : on la voit surtout manifestement sur le septum lucidum, sur les corps striés, et dans la cavité digitale.

Si on veut l'isoler dans une certaine étendue, il faut la disséquer du dehors au dedans, en enlevant peu à peu les couches qui la revêtent. La préparation est toute faite dans l'hydroisie aiguë des ventricules du cerveau, par suite du ramollissement pultacé qu'ont subi les couches environnantes. Chez le fœtus et chez l'enfant nouveau né, cette membrane se sépare avec la plus grande facilité, à raison de sa densité, qui contraste avec la mollesse des parties environnantes.

Trois questions s'élèvent au sujet de cette membrane :

1^o Est-elle de la nature des séreuses ? 2^o communique-t-elle avec l'arachnoïde, et doit-elle être considérée comme une dépendance de cette membrane ? 3^o comment se comporte-t-elle au niveau de la fente des ventricules latéraux.

1^o. La membrane ventriculaire est une membrane séreuse. Le caractère de membrane séreuse y est démontré 1^o par la nature du liquide exhalé dans l'intérieur des ventricules ;

Membrane ventriculaire.

Sa démonstration.

Son évidence dans l'hydroisie aiguë des ventricules.

Elle est de nature séreuse.

2° par la structure de cette membrane, qui est entièrement lymphatique; 3° par les maladies des cavités ventriculaires, qui sont identiquement les mêmes que les maladies des autres séreuses (1).

La membrane ventriculaire n'est point une dépendance de la pie-mère.

Les nombreux vaisseaux veineux qui rampent au dessous de la membrane ventriculaire avaient suggéré l'idée de considérer cette membrane comme une dépendance de la pie-mère, avec laquelle on supposait qu'elle se continuait. Mais ces vaisseaux sont étrangers à la membrane.

Elle ne se continue pas avec l'arachnoïde.

La continuité de la membrane ventriculaire avec l'arachnoïde extérieure n'est nullement démontrée. J'ai déjà dit que le canal arachnoïdien de Bichat n'existait pas.

La fente cé-

rébrale est fermée.

Nous avons vu que les ventricules latéraux sont divisés dans la portion directe comme dans la portion réfléchi par une fente circulaire qui cerne la couche optique, et à travers laquelle la pie-mère se continue avec les plexus choroïdes. Or cette fente est fermée par des vaisseaux, par du tissu cellulaire très-dense, et dans l'intérieur du ventricule par la membrane ventriculaire qui s'attache solidement de l'un et de l'autre côté de la fente au bord adhérent des plexus choroïdes. On ne saurait admettre qu'elle passe de l'une à l'autre lèvre de cette fente en formant une enveloppe à ces plexus.

Il n'y a point de communication directe entre la cavité ventriculaire et le tissu cellulaire sous-arachnoïdien.

C'est cette membrane qui empêche que les liquides contenus dans les ventricules ne s'infiltrent dans le tissu cellulaire sous-arachnoïdien de la base du cerveau. La coïncidence si fréquente de l'hydropisie ventriculaire avec l'infiltration pseudo-membraneuse du tissu cellulaire de la base du cerveau atteste les rapports qui ont lieu entre ce tissu et la membrane ventriculaire, mais n'établissent nullement l'existence d'une communication directe entre la cavité du ventricule et le tissu cellulaire de la base.

(1) L'hydropisie aiguë et chronique, les produits de la suppuration des ventricules, les granulations miliaires, etc., attestent le caractère séreux de la membrane des ventricules.

(1) L'hydropisie aiguë et chronique, les produits de la suppuration des ventricules, les granulations miliaires, etc., attestent le caractère séreux de la membrane des ventricules.

Liquide ventriculaire. La présence d'un liquide séreux dans les ventricules était un fait généralement adopté par les anciens, qui avaient fait de ce liquide, sous le nom de *pituïte*, un liquide excrémentitiel lequel, selon eux, était évacué par les fosses nasales. Dans le dernier siècle, les anatomistes étaient tellement persuadés de la présence de ce liquide sur tous les cadavres, qu'ils regardaient comme des cas exceptionnels les cas où on ne le rencontrait pas ; à *recentissimis cadaveribus abest nonnunquam*, dit Haller, à l'occasion d'une observation de Verduc qui avait pour sujet un individu décapité. Mais l'opinion des anatomistes du dernier siècle, relativement à ce liquide, différait de l'opinion des anatomistes anciens, en ce sens qu'ils considéraient l'existence du liquide des ventricules comme purement cadavérique et comme étant le résultat de la condensation, par le froid, de la vapeur qui, suivant eux, existait seule sur le vivant. Cette vapeur, dont l'unique usage était, d'après cette idée, de s'opposer à l'adhésion des parois opposées des ventricules, ils la comparaient à celle que présentent la plèvre, le péricarde et le péritoine sur l'animal vivant.

Opinions
des anciens
anatomistes
au sujet de ce
liquide.

Les expériences de M. Magendie ont établi : 1° l'existence du liquide ventriculaire dans l'état de vie ; 2° la communication de ce liquide avec le liquide rachidien, par l'ouverture inférieure du quatrième ventricule.

Expériences
relatives à ce
liquide.

Au reste, rien de plus variable que la quantité de liquide qui remplit tous les espaces de la cavité crânienne et qui augmente ou diminue en raison de la diminution ou de l'augmentation du cerveau relativement à la boîte du crâne.

Après avoir étudié le cerveau par des coupes horizontales faites de la convexité vers la base, il importe pour avoir une idée complète des parties que nous venons de décrire, de les étudier sous d'autres aspects, soit à l'aide de coupes particulières, soit avec le secours des diverses méthodes de dissection adoptées par les différens anatomistes.

Nécessité de
l'étude du cer-
veau par plu-
sieurs métho-
des de dissec-
tion.

Etude du cerveau par la coupe médiane verticale antéro-postérieure.

Cette coupe qui divise le cerveau en deux moitiés parfaitement semblables présente :

Coupe verticale antéro-postérieure faite sur la ligne médiane.

1°. La couche optique et le corps strié, qu'on peut considérer comme le noyau central, ou racine du cerveau.

Noyau central.

On voit que la couche optique est plane et libre en dedans où elle forme la paroi interne du ventricule moyen, convexe et libre en haut où elle fait partie du plancher du ventricule latéral, libre en bas où elle présente les corps genouillés, qu'elle se continue en arrière avec les tubercules quadrijumeaux, en avant avec le corps strié, se confond en dehors avec l'hémisphère, et qu'elle est fortement échancrée en bas pour recevoir le pédoncule cérébral correspondant.

Couche optique.

Le corps strié forme un cercle concentrique à la couche optique ; il commence en avant par une grosse extrémité qui est pyriforme, va s'effilant à mesure qu'on l'examine plus en arrière et dégénère en une bandelette grise très-étroite qui contourne la couche optique jusqu'aux limites de la portion réfléchie du ventricule latéral, c'est-à-dire, jusqu'au renflement de la corne d'Ammon.

Corps strié.

Rigole circulaire autour du noyau central formée par le ventricule latéral.

2°. C'est autour de ce noyau central formé par la couche optique et le corps strié que règne le ventricule latéral, comme une rigole circulaire ou elliptique. On le voit commencer dans l'épaisseur du lobe antérieur du cerveau (*corne antérieure ou frontale du ventricule*), remonter sur le corps strié, se porter horizontalement en arrière où il s'élargit, et se diviser en deux branches, l'une antéro-postérieure (*cavité digitale ; corne occipitale*), qui s'enfonce dans l'épaisseur du lobe postérieur, et se termine non loin de sa surface ; l'autre réfléchie, qui se dirige d'arrière en avant, et vient se terminer derrière la scissure de Sylvius, en sorte que le ventricule décrirait une ellipse presque complète sans la

lame de substance cérébrale qui forme le fond de la scissure de Sylvius, et qui sépare l'extrémité d'origine de l'extrémité de terminaison.

3°. Cette coupe présente en outre la courbe régulière du corps calleux, laquelle est concentrique au noyau central. elle permet d'apprécier son épaisseur inégale dans les différents points, sa réflexion en avant pour embrasser l'extrémité antérieure du corps strié, son bourrelet postérieur et la continuation de ce bourrelet avec la voûte à trois piliers : on voit que c'est l'intervalle qui sépare le corps calleux du noyau central qui constitue la partie supérieure du ventricule latéral, et l'intervalle qui sépare la corne d'ammon de ce même noyau, qui constitue sa portion réfléchie.

Etude de la coupe verticale médiane dirigée d'avant en arrière.

4°. Sur cette coupe on voit encore le septum lucidum, la voûte à trois piliers, le tubercule mamillaire, le tubercule cinereum, la substance grise du ventricule moyen, la tige pituitaire, le nerf optique, la coupe de la commissure antérieure, celle de la commissure postérieure et les pédoncules du corps pinéal.

Courbure et épaisseur du corps calleux.

5°. La même coupe fait comprendre que le 3° ventricule est le résultat de la juxtaposition des deux noyaux centraux des hémisphères, que ces hémisphères ne tiennent l'un et l'autre que par le corps calleux et par les commissures, que par conséquent dans l'étude de ce corps calleux et de ces commissures se trouve le système des communications des deux hémisphères.

Le troisième ventricule est le résultat de la juxtaposition des noyaux centraux des hémisphères.

6°. On voit en outre que chaque hémisphère peut être considéré comme une écorce blanche et grise qui entoure le noyau central. C'est entre ce noyau central et l'hémisphère, ou mieux entre la voûte à trois piliers, et ses prolongemens d'une part, et la couche optique, d'une autre part, qu'existerait la communication des ventricules avec l'extérieur, si la membrane ventriculaire n'était point solidement fixée au plexus choroïde; c'est par là aussi que la pie-mère extérieure devient intérieure.

Idée générale des hémisphères.

Énucléation
du noyau cen-
tral.

Énucléation du noyau central. Une préparation très-cu-
rieuse, et en même temps très-facile à faire sur cette coupe
verticale médiane consiste à énucléer le noyau central du cer-
veau. Si on porte en effet le manche du scalpel entre le corps
strié et la portion réfléchie du corps calleux, on verra que le
corps strié ne tient au corps calleux que par la membrane ven-
triculaire; que le corps calleux lui forme une sorte de coque
blanche, et on pourra dégager toute la partie antérieure du
corps strié sans solution de continuité. On arrivera au
même résultat, c'est-à-dire à l'énucléation de la partie anté-
rieure du corps strié, en procédant de bas en haut, c'est-à-
dire de la base du lobe antérieur du cerveau vers le ventri-
cule latéral; pour cela, on portera le manche du scalpel sur
une ligne blanche à concavité dirigée en arrière, qui établit
en arrière la limite de ce lobe antérieur.

L'énucléation complète du corps strié n'est possible qu'en
avant et au niveau de l'insula de la scissure de Sylvius; là le
corps strié est recouvert par une épaisseur peu considérable
de parties dans lesquelles on peut reconnaître quatre couches
très-distinctes, qui sont, en procédant de dehors en dedans:
1° la couche grise des circonvolutions; 2° une lamelle blan-
che fort mince; 3° une couche grise également fort mince;
4° une couche blanche.

Coupes verticales dirigées transversalement.

Étude de
cinq coupes
transversales.

J'ai coutume de soumettre le cerveau à cinq coupes
transversales: une première, immédiatement au-devant
du corps calleux, une deuxième qui tombe sur le
renflement du corps strié, une troisième sur la partie an-
térieure des couches optiques, une quatrième au niveau
de la partie moyenne des couches optiques, une cinquième
sur le lobe occipital. Je n'entre pas, faute de figures, dans le
détail descriptif de ces dernières coupes, qui me paraissent
donner une idée bien plus exacte du cerveau que toutes les
autres coupes de cet organe. Elles présentent en effet un

noyau central de substance blanche, duquel partent trois ou quatre prolongemens également blancs qui forment eux-mêmes le noyau d'un certain nombre de circonvolutions entre lesquelles ils se répartissent : cette disposition rameuse de la substance blanche permet d'appliquer à ces différentes coupes, la dénomination *d'arbre de vie du cerveau*.

Arbre de
vie du cer-
veau.

Celle de ces coupes qui offre le plus d'intérêt est sans aucun doute celle qui tombe sur les pédoncules cérébraux : voici les particularités qu'elle présente.

Chaque hémisphère est formé par un noyau blanc central duquel partent trois prolongemens principaux, autour desquels se rallient toutes les circonvolutions qui par conséquent sont réunies en trois groupes, 1° un groupe supérieur, 2° un groupe externe; 3° un groupe inférieur; celui-ci est réuni au noyau central par un pédicule long et étroit qui répond au côté externe du corps strié. C'est au niveau de ce pédicule ou de ce prolongement du noyau central que répondent le corps strié et la couche optique.

Noyau blanc
central de cha-
que hémisphère;
ses trois
prolongemens
qui correspon-
dent à trois
groupes de cir-
convolutions.

Les deux noyaux centraux des hémisphères sont réunis par le corps calleux qui forme comme une voûte à cavité inférieure. On voit en outre, tantôt la coupe de la cloison transparente, tantôt la coupe du trigone, suivant que la section est plus ou moins antérieure.

Le corps
calleux réunit
les deux
noyaux cen-
traux.

La coupe du corps strié et celle de la couche optique méritent toute l'attention. Si la coupe du corps strié a été faite sur la partie antérieure de ce corps, conséquemment au-devant de la couche optique, on voit ce noyau offrir l'aspect d'une surface ovalaire, grise, piquetée de points blancs, qui sont la coupe de fibres médullaires divisées : cette surface est traversée à sa partie moyenne par une série de petits faisceaux blancs, parallèles, qui sont la coupe des bandes médullaires qui traversent le corps strié. On voit parfaitement, en dehors du corps strié, les quatre couches qui répondent à l'insula. On dirait que la lame blanche qui entoure en

Etude des
coupes du
corps strié et
de la couche
optique.

dehors le corps strié va se réfléchir de bas en haut pour constituer la cloison transparente.

Plusieurs de ces coupes me paraissent établir, que des fibres blanches, nées dans l'épaisseur des corps striés, vont se rendre à la circonférence des couches optiques, ou si l'on veut que des fibres blanches, nées des couches optiques, s'épanouissent et se perdent dans l'épaisseur des corps striés, au de là desquels il est impossible de les suivre. Cette belle coupe a suggéré à M. Foville (1) des idées relatives à la structure du cerveau, sur lesquelles j'aurai occasion de revenir.

Plusieurs fibres blanches se perdent dans le corps strié.

Coupe de Willis.

Méthode de Willis.

Avant Varoli et Willis, on s'était contenté de diviser le cerveau par tranches successives du sommet vers la base, en étudiant minutieusement les parties que mettait à nu le tranchant du rasoir ou du scalpel : et chaque anatomiste croyait décrire des objets différens, suivant que le hasard des coupes lui offrait telle ou telle disposition non décrite par ses prédécesseurs : Willis insista sur la nécessité de dépouiller exactement le cerveau de ses membranes, et s'éleva contre la méthode habituelle d'étudier le cerveau à l'aide de coupes, lesquelles détruisent les connexions des différentes parties de cet organe, qu'il considère comme composé de *parties plissées* sur elles-mêmes, rassemblées en globe et s'envoyant réciproquement des prolongemens. Il fait en outre sentir l'importance de commencer par l'étude du cerveau des animaux beaucoup plus simples que celui de l'homme, dont la masse et la complication sont un grand obstacle à l'étude de sa texture.

C'est après avoir posé des préceptes si judicieux, que Willis indique la coupe qu'il a imaginée, pour développer

(1) Note sur la structure du cerveau, 24^e bulletin de la Société anatomique. (Nouvelle Bibliothèque médicale).

le cerveau et étaler cette masse sphéroïde en une surface plane : voici de quelle manière il faut y procéder (1) :

Procédé
pour la coupe
de Willis.

Placer sur sa convexité le cerveau parfaitement dépouillé de ses membranes. Renverser en avant le cervelet et la moelle. Porter le tranchant de l'instrument dans la scissure de Sylvius, le diriger d'avant en arrière jusqu'à la cavité digitale : on détachera de cette manière un premier lambeau, qui comprendra toute la partie inférieure de la portion réfléchie du ventricule latéral. Il faut, après avoir renversé ce lambeau d'avant en arrière, faire une seconde coupe dirigée d'arrière en avant, qui longe le corps strié, au niveau du bord externe du corps calleux et conduire cette coupe jusqu'à l'extrémité antérieure du ventricule latéral. Renverser d'arrière en avant ce second lambeau, qui comprendra le cervelet, la protubérance et les pédoncules, la couche optique et le corps strié.

Cette coupe, qui met à découvert tout l'intérieur des ventricules, permet d'étudier la face inférieure du corps calleux, sa continuité avec le centre ovale de chaque hémisphère ou le centre ovale de Vieussens vu inférieurement. On voit encore très-bien la continuité de la voûte à trois piliers avec la corne d'ammon (2).

Parties que
met en évi-
dence la coupe
de Willis.

(1) Le cerveau des animaux beaucoup moins compliqué que celui de l'homme se prête plus facilement encore à cette coupe. La figure 5 de la pl. 58 de Willis (Biblioth. anatom. de Manget) représente un cerveau de brebis ainsi développé.

(2) Cette coupe, qui a d'ailleurs l'inconvénient de toutes les préparations analogues, celui de briser les connexions, a suggéré à M. Laurencet l'idée de comparer la masse cérébrale à une anse nerveuse analogue à celle que MM. Prévost et Dumas avaient admise pour les extrémités terminales des nerfs, en sorte que, d'après cette manière de voir, le système nerveux représenterait une ellipse allongée, dont l'un des sommets tiennent au cerveau et l'autre sommet aux extrémités nerveuses ; mais l'anse cérébrale n'est pas plus admissible que l'anse nerveuse.

Réflexions générales sur la méthode d'étudier le cerveau par coupes successives.

Des avan-
tages et des
inconvéni-
ents de l'étude du
cerveau par des
coupes succes-
sives.

La méthode d'étudier le cerveau par coupes successives a été portée à son plus haut degré par Vicq d'Azyr, dont les belles planches sont entièrement consacrées à la démonstration des objets que présente le cerveau coupé par tranches, soit de haut en bas, soit de bas en haut. Elle nous apprend comment sont disposées, l'une par rapport à l'autre, la substance grise et la substance blanche, comment sont constitués les ventricules et quelles sont les parties, qui, formant relief et étant libres dans une partie de leur surface, ont reçu des noms particuliers.

Ce mode de préparation ne peut être considéré que comme un moyen préliminaire propre à donner des idées d'ensemble. Il tend à consacrer l'opinion si erronée que le cerveau est une masse pulpeuse qui tiendrait en quelque sorte le milieu entre les liquides et les solides et qui n'offrirait pas plus d'artifice dans sa composition qu'une boule de cire.

La méthode de Varoli et de Vieussens, oubliée depuis les beaux travaux de Vicq d'Azyr, et qui consiste dans la détermination des connexions, a été renouvelée et perfectionnée par Gall et Spurzheim qui ont ouvert la voie dans laquelle se sont précipités comme à l'envi tous les anatomistes modernes.

Méthode de Varoli, de Vieussens et de Gall, ou étude des connexions du cerveau.

Méthode de
Varoli.

Varoli comprit le premier que le point fondamental dans l'étude du cerveau était la détermination de ses connexions. Le premier, il disséqua le cerveau de bas en haut et s'attacha principalement aux connexions du cerveau avec la moelle épinière; il faisait naître la moelle épinière du cerveau, non au niveau du trou occipital, mais de la partie inférieure des ventricules du cerveau.

Vieussens poursuivait les faisceaux pyramidaux à travers la protubérance jusque dans les pédoncules cérébraux, et suivait ces pédoncules eux-mêmes à travers les couches optiques et les corps striés jusqu'au centre ovale qui porte son nom. Mais là s'arrêta son investigation, là pour lui furent les limites de la disposition linéaire ou radiée; et l'idée préconçue de son centre nerveux (centre ovale) dont il faisait dériver toutes les fibres de haut en bas, à la manière de Varoli, l'empêcha de porter plus loin ses recherches.

Méthode de
Vieussens.

Gall reprend le travail de Varoli et de Vieussens, substitue à la dissection des fibres de haut en bas ou du cerveau vers la moelle, la dissection des fibres de bas en haut ou de la moelle vers le cerveau, et poursuit les fibres à travers le centre ovale jusque dans les circonvolutions.

Méthode de
Gall.

C'est par l'action de râcler avec le manche du scalpel que Gall séparait les fibres cérébrales afin de déterminer leurs connexions. Mais par la nature de ce procédé, on ne peut étudier convenablement que les fibres blanches qui traversent la substance grise : on n'arrive jamais à séparer les fibres blanches les unes des autres. Le durcissement du cerveau par l'alcool concentré, par les acides nitrique et muriatique, par la coction dans l'huile, par la macération ou la coction dans l'eau salée, permet la séparation facile des fibres du cerveau; mais comme les résultats obtenus par ces préparations pourraient être considérés comme purement artificiels, l'action du jet d'eau leur est encore préférable.

Méthode par
le durcissement
du cerveau.

Or, les résultats obtenus par le jet d'eau confirment pleinement tous ceux fournis par l'étude du cerveau durci par les diverses préparations indiquées.

Méthode
par le jet
d'eau.

D'une autre part, l'anatomie du fœtus et l'anatomie comparée ont été invoquées pour mettre en lumière les connexions des différentes parties du cerveau.

Les travaux de Gall étant le point de départ sinon le fondement de tous les travaux modernes, il m'a paru nécessaire de présenter ici un résumé succinct de sa manière d'envisa-

ger le cerveau ; comme, d'une autre part, la connaissance du cerveau consiste en grande partie dans celle de ses connexions soit avec le cervelet, soit avec la moelle, on ne peut distraire de l'étude du cerveau proprement dit celle de ses connexions.

Idée générale du cerveau d'après Gall et Spurzheim.

Idées fon-
damentales du
système de
Gall.

Gall et Spurzheim commencent par établir en fait : 1° Que le cerveau étant constitué par plusieurs départemens dont les fonctions sont totalement différentes, il existe plusieurs faisceaux primitifs qui par leur développement contribuent à le produire. 2° Que ces faisceaux sont composés de fibres qui naissent successivement de la substance grise, qu'il considère avec Vicq d'Azyr comme la matrice de la substance blanche. 3° Qu'il existe dans le cerveau des appareils de formation et des appareils de réunion ou commissures. Comme appareils de formation, Gall admet quatre faisceaux primitifs, savoir : les pyramides antérieures, les pyramides postérieures, les faisceaux olivaires, les faisceaux nerveux longitudinaux qui aident à former le quatrième ventricule et quelques autres faisceaux encore incomplètement déterminés (1).

Appareils
de formation.

1°. *Appareils de formation.* Les faisceaux pyramidaux antérieurs s'entrecroisent à leur origine; les autres faisceaux naissent du côté qu'occupe l'hémisphère auquel ils sont destinés.

Les faisceaux pyramidaux antérieurs se renforcent en traversant la protubérance annulaire qui par conséquent d'après

(1) On le voit, le point de départ de Gall est hypothétique; le développement du cerveau par des faisceaux primitifs, l'accroissement successif des faisceaux de bas en haut, la substance grise comme matrice de la substance blanche, sont autant de suppositions. Parmi les faisceaux primitifs, il n'y a de bien définis que les pyramides antérieures; les pyramides postérieures déparent la belle pl. VI par leur inexactitude.

la manière de voir de Gall, est un ganglion qu'il appelle ailleurs ganglion des faisceaux pyramidaux antérieurs: ces faisceaux pyramidaux constituent les pédoncules cérébraux et vont former les circonvolutions inférieures, antérieures et externes des lobes antérieur et moyen.

Faisceaux
pyramidaux
antérieurs.

Gall, dans sa belle planche V, montre l'épanouissement des fibres des pédoncules, indique la répartition de ces fibres, leur inégale longueur, et la manière dont leurs extrémités épanouies se recouvrent de substance grise, pour constituer les circonvolutions.

Leur épa-
nouissement
dans les cir-
convolutions.

Reste à déterminer de quelle manière sont formées les circonvolutions du lobe postérieur et les circonvolutions supérieures: voici ce que dit Gall à ce sujet.

Le corps olivaire du bulbe n'est qu'un ganglion, il sort de ce ganglion un très-fort faisceau, *faisceau olivaire*, qui monte derrière la protubérance, se renforce considérablement en arrière de ce corps, se renforce encore en traversant la substance grise superposée aux fibres blanches du pédoncule cérébral, cette substance grise va former un ganglion assez dur, connu sous le nom de *couche optique*, couche qui d'après Gall, ne concourt en aucune manière à la formation des nerfs optiques et dont le développement n'est nullement en rapport avec ces nerfs.

Ganglion et
faisceau oli-
vaires.

Les faisceaux olivaires qui, divisés en filets extrêmement déliés ont traversé la couche optique, se réunissent à la sortie du bord supérieur de cette couche. Alors ils traversent un gros amas de substance grise, *le corps strié*, dont une moitié fait relief dans la cavité du cerveau, et dont l'autre moitié est entourée par les circonvolutions de l'insula. Les faisceaux radiés prennent un nouvel accroissement en traversant le corps strié, que Gall considère comme un autre ganglion, suffisant pour former toutes les circonvolutions postérieures et celles qui sont situées au bord supérieur de chaque hémisphère, sur la ligne médiane du cerveau.

Passage des
faisceaux oli-
vaires à tra-
vers le corps
strié.

D'où il résulte, toujours d'après Gall, que les circonvolu-

tions ne sont autre chose que le perfectionnement de tous les appareils précédens, qu'on ne doit regarder que comme des appareils préparateurs destinés à former un tout; tels sont les appareils de formation.

Appareils
de réunion ou
commissures.

2°. *Appareils de réunion ou commissures.* Déjà le corps calleux avait été considéré par les plus anciens anatomistes comme le moyen d'union des deux hémisphères : Vicq d'Azyr, qui admettait plusieurs autres commissures avec le corps calleux, les regarde comme destinées à établir des communications sympathiques entre les diverses parties du cerveau. Gall, envisageant ce sujet d'un point de vue plus élevé, a cherché à préciser quelles parties du cerveau les commissures faisaient communiquer entre elles, et à déterminer la loi générale qui préside à la disposition de ces commissures, qu'il considère comme formées par un système de fibres et de faisceaux, qu'il appelle *faisceaux rentrans ou convergens*.

Faisceaux
rentrans ou
convergens.

Nous avons vu comment Gall fait terminer les faisceaux pyramidaux et les faisceaux olivaires dans la substance grise des circonvolutions. Suivant lui, toutes les extrémités des fibres nerveuses pénètrent dans la substance grise qui, pour cette raison, est plus blanche en dedans qu'en dehors. Gall avoue qu'il n'a pu déterminer ce qui se passe ultérieurement; il ignore si elles se terminent dans cet endroit, ou si elles retournent et prennent leur cours vers l'intérieur. Cependant, d'après cet auteur, il est *très-vraisemblable* qu'il s'engendre de nouveaux filets nerveux dans cette couche grise, et qu'il en résulte la *production d'un système nerveux qui renforce le précédent*, avec lequel il est en connexion intérieure (1).

(1) De cette vraisemblance, on ne s'attend pas à voir sortir une certitude, et cependant Gall ajoute immédiatement (P. 202): « Il est » certain que l'on peut démontrer évidemment l'existence de deux » systèmes dans le cerveau, et que le système rentrant contient des » fibres plus nombreuses et des faisceaux plus forts que le système » sortant »; quand on cherche les preuves, on voit qu'il déduit la

Le *corps calleux*, la *voûte à trois piliers*, la *commissure antérieure*, la *commissure postérieure*, tel est toujours d'après Gall l'ensemble des commissures.

Le corps calleux est destiné à réunir les circonvolutions des deux hémisphères. Sa portion antérieure réfléchie réunit les circonvolutions inférieures du lobe antérieur. La portion postérieure ou bourrelet reçoit les circonvolutions postérieures, la portion moyenne les circonvolutions moyennes.

De la commissure antérieure.

La commissure antérieure, qu'il est si facile de suivre à travers le corps strié jusque dans les circonvolutions de l'extrémité sphénoïdale du lobe postérieur, est regardée par Gall comme le moyen de communication des circonvolutions homologues des deux extrémités sphénoïdales des lobes postérieurs.

De la commissure postérieure.

La commissure postérieure, qui se perd dans l'épaisseur des couches optiques, et qui est beaucoup plus petite que la commissure antérieure, remplit le même usage par rapport aux couches optiques.

Des piliers de la voûte considérés comme commissure.

Les piliers postérieurs de la voûte sont regardés par Gall comme destinés à servir de commissure aux circonvolutions postérieures du lobe moyen. La voûte lui paraît le résultat de cette jonction, et il regarde l'entrelacement connu sous le nom de *lyre* comme l'ensemble des filets de jonction. L'erreur ici est évidente, car la voûte résulte de la juxtaposition de deux cordons médullaires. La voûte peut être consi-

nécessité des fibres convergentes de la disproportion qui existe entre la substance blanche des hémisphères et les fibres qui leur arrivent par les faisceaux d'origine. « On voit, dit-il, ces fibres ren-

trantes au fond de toutes les circonvolutions s'avancer entre les fibres du système sortant, et s'entrelacer avec elles. » Il résulte bien évidemment, de la discussion des preuves invoquées par Gall, à l'appui de l'existence des fibres convergentes, que la distinction entre les fibres convergentes et les fibres divergentes est une pure hypothèse.

dérée comme une commissure antéro-postérieure, mais nullement comme une commissure transversale.

Ventricules et circonvolutions. Gall regarde les ventricules comme le résultat nécessaire de la divergence d'un certain nombre de faisceaux et de la convergence d'un certain nombre d'autres.

Des circonvolutions, d'après Gall.

La description des circonvolutions par Gall est un travail entièrement neuf qu'on voit à regret déparé par l'hypothèse des faisceaux rentrants et divergens. Voici la description qu'il donne de ces parties, qu'il regarde comme le complément et le but de l'organisation du cerveau, comme jouant le rôle le plus élevé.

Gall admet deux couches dans chaque circonvolution. Il trouve que les deux couches se séparent toujours très-facilement, et *uniquement* sur la ligne médiane. Il démontre victorieusement, en opposition avec les commissaires de l'Institut, que les circonvolutions ne sont pas formées par une substance blanche, molle et pulpeuse comme de la pomme ou de la gelée, mais qu'elles présentent une texture fibreuse ou linéaire.

Déplissement du cerveau.

Déplissement du cerveau. C'est dans cette structure des circonvolutions, qu'il considère comme le résultat de deux couches agglutinées à l'aide d'un tissu cellulaire très-délié, que Gall a puisé l'idée du déplissement du cerveau, déplissement qui ne serait autre chose que le dédoublement des circonvolutions cérébrales. Cette idée lui fut en outre suggérée par l'examen de cerveaux d'hydrocéphales qui lui offrirent non une désorganisation du cerveau, mais un déplissement des circonvolutions de cet organe : or voici le procédé que suivait ce physiologiste pour opérer ce déplissement artificiel. Après avoir enlevé avec beaucoup de soin les méninges, il introduisait les doigts dans la grande fente cérébrale, entre la couche optique et le pied de l'hippocampe, et pénétrait ainsi dans les ventricules latéraux; pressant alors doucement con-

Comment Gall opérerait le déplissement du cerveau.

tre le côté externe des ventricules, il lacérait la substance blanche des hémisphères, et arrivait ainsi jusqu'à la base des circonvolutions, qui étaient bien obligées de se dédoubler pour se mouler sur la surface convexe du dos de la main : ses auditeurs stupéfaits auraient bien moins admiré s'ils avaient vu à travers quelles déchirures Gall arrivait à ce résultat.

Le déplissement du cerveau est impossible.

Le déplissement du cerveau est rationnellement impossible dans le système de Gall, car, suivant lui, les fibres blanches du cerveau n'auraient pas toutes la même longueur, et les fibres correspondantes aux anfractuosités seraient beaucoup plus petites que celles qui répondent aux circonvolutions; en outre, je me suis assuré que, dans l'hydrocéphale, il y avait, non pas déplissement des circonvolutions, mais atrophie de ces circonvolutions, qui sont applaties et serrées les unes contre les autres.

Telles sont les principales idées de Gall sur le cerveau (1). Sans doute cette doctrine présente de nombreuses erreurs, de nombreuses lacunes, mais elle n'en a pas moins constitué une ère toute nouvelle pour l'anatomie du cerveau.

(1) Voici le complément de ces idées. 1° De même que les extrémités périphériques des nerfs s'épanouissent dans tous nos organes pour constituer une immense surface (et la rétine donne une idée parfaite de cet épanouissement), de même les faisceaux d'origine du cerveau après s'être accrues en traversant diverses masses de substance grise, présentent dans les circonvolutions un épanouissement final qui est lui-même recouvert de substance grise; 2° il y a autant de systèmes particuliers que de fonctions différentes, mais tous ces systèmes communiquent entre eux au moyen d'anastomoses; 3° le système nerveux est double, mais il est ramené à l'unité au moyen des commissures; 4° il n'existe et il ne peut exister aucun centre commun de toutes les sensations, de toutes les pensées et de toutes les volontés; 5° l'unité du moi sera toujours un mystère.

Chacune de ces propositions pourrait être le sujet d'un ample

commentaire : je ferai remarquer la contradiction qui existe entre l'unité du moi , qui est un fait , et cette singulière proposition : il n'existe et ne peut exister aucun centre commun , etc.

Trajet des
faisceaux py-
ramidaux.

Idée générale du cerveau.

Trajet des
faisceaux in-
nominés.

1°. L'entrecroisement des faisceaux pyramidaux du bulbe, leur passage à travers la protubérance annulaire, leur continuation dans les pédoncules cérébraux, dont ils forment l'étagé inférieur, leur passage à travers la couche optique, leur épanouissement dans les corps striés, à travers lesquels ils peuvent être suivis jusque dans les circonvolutions des hémisphères, sont des faits hors de toute contestation.

Couronne
rayonnante de
Reil.

2°. D'une autre part, les faisceaux innominés du bulbe se prolongeant au-dessus de la protubérance cérébrale dans les pédoncules cérébraux, dont ils forment l'étagé supérieur pour se continuer, sans ligne de démarcation aucune, avec la couche optique, sont un fait non moins positif. Ces faisceaux s'entrecroisent-ils ? On voit au niveau de la protubérance, derrière les tubercules quadrijumeaux, ces faisceaux jusque-là distincts se réunir ; ils m'ont paru s'entrecroiser, mais la chose n'est pas aussi évidente que pour les pyramides antérieures, et je n'oserais l'affirmer.

3°. De tous les points de la surface de la couche optique, à l'exception de son côté interne qui est libre et répond au ventricule moyen, partent comme d'un centre et s'irradient dans tous les sens, à la manière de rayons, des faisceaux de fibres dont les uns, antérieurs, se portent directement en avant, les moyens en dehors, les postérieurs en arrière, c'est le *grand soleil* ou l'*éventail* de Vieussens, la *couronne rayonnante* de Reil.

Au moment où ils émergent du sein de la couche optique, les rayons divergens sont en quelque sorte bridés par des fibres blanches curvilignes dont la réunion constitue la bandelette demi-circulaire.

4°. *Tous les faisceaux blancs des corps striés*, à l'except.

tion de ceux qui continuent les pyramides, émanent des couches optiques. Quelques-uns de ces faisceaux m'ont paru se terminer dans les corps striés sous la forme de filets extrêmement déliés : le plus grand nombre traversent les corps striés sans augmentation ni diminution pour s'enfoncer dans les hémisphères. Les corps striés de Willis ne sont donc autre chose qu'une masse grise, pulpeuse, que traversent et les radiations blanches venues de la circonférence des couches optiques, et les radiations blanches venues des pyramides antérieures. La substance grise n'est nullement disposée en stries linéaires alternes avec des stries blanches. Bien loin de penser avec Reil, Gall et Tiedemann, que les fibres qui sortent des corps striés sont beaucoup plus multipliées que celles qui y entrent, j'ai été conduit à un résultat diamétralement opposé, c'est-à-dire à admettre qu'un certain nombre de fibres, émanées des couches optiques, se terminaient dans l'épaisseur du corps strié, dont la substance grise représente, à l'égard de ces fibres, la substance grise des circonvolutions.

Tous les faisceaux blancs des corps striés émanent des couches optiques.

5°. De ce fait anatomique, qu'un certain nombre de fibres blanches se terminent dans le corps strié, de cet autre fait anatomique, que le volume du corps strié est quelquefois, dans la série animale, en raison inverse de celui des hémisphères, il m'a paru résulter que les corps striés pouvaient être considérés comme des circonvolutions intérieures qui sont l'aboutissant d'un certain nombre de fibres médullaires (1).

6°. Rien de plus facile que de séparer à l'aide du jet d'eau, et par une sorte d'énucléation, le corps strié de l'espèce de coque que lui forme le cerveau, au niveau de la scissure de

(1) Dans plusieurs cas d'hydrocéphale chronique que j'ai eu occasion d'observer, et où les hémisphères étaient réduits à une lame très-mince, j'ai trouvé les couches optiques atrophiées et les corps striés énormes.

Ennécléation
des corps striés

Sylvius. Le corps strié ne tient au cerveau que par les radiations qui partent de sa circonférence supérieure au voisinage du corps calleux.

La couche optique et son faisceau d'origine, ne présentent en aucune manière la texture linéaire. On n'y découvre pas non plus la disposition par couches concentriques admise par Herbert Mayo.

Avec un peu d'attention, on reconnaît dans la couche optique des filets blancs extrêmement déliés, que leur ténuité et la cohérence du tissu qui les environne ne permet pas d'isoler. Si la dénomination de *ganglions* est applicable à quelque partie du cerveau, il convient parfaitement aux couches optiques; car un ganglion nerveux n'est autre chose qu'un appareil particulier dans lequel se disséminent, s'éparpillent des filets nerveux, pour entrer dans de nouvelles combinaisons. Nous devons considérer, avec Reil et Tiedemann, les couches optiques comme une dépendance des pédoncules cérébraux: Tiedemann les appelle *renflemens des pédoncules cérébraux*.

Les couches
optiques sont
des ganglions.

7°. Le point fondamental dans la structure du cerveau consiste à déterminer le trajet ultérieur des radiations des couches optiques et des corps striés, et les rapports de ces radiations avec les circonvolutions du cerveau et avec le corps calleux. Je ne partage nullement l'opinion de Reil, qui dit qu'il ne faut pas attacher trop d'importance à la continuité des fibres dans l'anatomie du cerveau, et que leur contiguité suffit pour nous guider. Je regarde au contraire, la détermination de cette continuité comme la clé de la structure du cerveau.

Absence de
raphé dans les
corps calleux.

8°. Il n'y a point de raphé médian dans le corps calleux, la moitié droite des faisceaux transverses se continue sans ligne de démarcation avec la moitié gauche.

9°. Il semble, au premier abord, qu'il y ait entrecroisement entre le corps calleux et les radiations blanches qui émanent des couches optiques et des corps striés; mais la

séparation des fibres du cerveau, soit après son durcissement dans l'alcool, soit par l'action du jet d'eau, établit de la manière la plus positive qu'il y a continuité entre les radiations et le corps calleux.

Il y a continuité et non entrecroisement entre les radiations et le corps calleux.

10°. D'une autre part, la continuité du corps calleux avec les fibres des hémisphères n'est pas moins évidente : on voit les fibres moyennes des hémisphères se porter transversalement en dedans, les fibres antérieures se porter d'avant en arrière, les fibres postérieures se porter d'arrière en avant, les fibres inférieures se recourber et se renverser de bas en haut pour se continuer avec le corps calleux.

Il y a continuité entre les fibres des hémisphères et le corps calleux.

J'ai vainement cherché à résoudre d'une manière directe par la dissection la question de l'entrecroisement des fibres du corps calleux ; il reste à cet égard beaucoup de doutes dans mon esprit ; nous verrons plus bas à l'article du développement du cerveau, que le corps calleux ne se développe qu'après les hémisphères ; que l'anatomie comparée, en montrant que le corps calleux n'existe pas dans les trois dernières classes des animaux vertébrés, est en opposition avec l'idée de la formation des hémisphères par des fibres qui s'entrecroiseraient au corps calleux.

L'entrecroisement des fibres du corps calleux n'est pas démontrée

11°. La doctrine des fibres convergentes et des fibres divergentes de Gall et de Reil (1) ne peut expliquer le fait de la continuité du corps calleux avec les radiations des corps striés et des couches optiques.

Insuffisance de la doctrine des fibres convergentes et des fibres divergentes.

Tiedemann, se fondant principalement sur l'anatomie du fœtus, établit que le corps calleux est formé par la réunion des fibres des pédoncules cérébraux, après que celles-ci se

(1) Voici comment Reil s'exprime à ce sujet : « Les deux systèmes de fibres s'étalent en rayonnant et se rencontrent : les pédoncules cérébraux viennent de la partie inférieure, et se déploient en un cône renversé ; le système du corps calleux vient, au contraire, du haut, s'insinue entre les fibres précédentes, et forme en quelque sorte le couvercle du godet.

Doctrines de sont épanouies pour former les hémisphères. Il dit avoir suivi
Tiedemann à les fibres des pédoncules jusque sur la ligne médiane du corps
ce sujet. calleux, où celles d'un côté s'unissent et se confondent avec

celles de l'autre côté ; mais l'étude attentive du cerveau, soit par le jet d'eau, soit par le durcissement, montre les fibres du corps calleux se terminant dans les circonvolutions, sans présenter aucune espèce de réflexion ni aucun raphé médian.

12°. Les préparations de M. Foville semblent établir la continuité du corps calleux et avec les radiations des corps striés et avec les fibres des hémisphères. D'après ces préparations qui consistent essentiellement dans des coupes verticales faites transversalement, les radiations des couches optiques et des corps striés se diviseraient immédiatement en trois plans superposés parfaitement distincts.

Plans décrits par
M. Foville.

Le premier plan, ou plan supérieur, se réfléchit de bas en haut, puis de dehors en dedans, en décrivant une courbe dont la convexité est en dehors, et se porte horizontalement

Premier plan ou plan supérieur.

en dedans pour constituer le corps calleux, puis se réunit avec celui du côté opposé.

Deuxième plan ou plan moyen.

Le deuxième plan, ou plan moyen, plan de l'hémisphère, monte d'abord parallèlement au corps calleux, qu'il abandonne au moment où celui-ci se réfléchit de dehors en dedans, continue à suivre une direction à peu près verticale, puis gagne la substance grise.

Troisième plan ou plan inférieur.

Le troisième plan, ou plan inférieur, beaucoup moins étendu que le précédent est extrêmement mince, et suit une direction toute différente; immédiatement après son émergence du lieu commun d'origine, il descend en dehors du corps strié, qu'il contourne en bas, et se rapprochant de la ligne médiane, remonte juxta-posé au plan correspondant de l'autre côté, dans la partie médiane des ventricules, où ces deux plans constituent, par leur réunion, la cloison transparente.

Voûte considérée comme commissure antéro-postérieure e.

13°. La voûte à trois piliers serait-elle une commissure antéro-postérieure ? Comme circonstance favorable à cette manière de voir, je rappellerai que j'ai vu la moitié droite de cette voûte atrophie dans un cas de destruction de celles des cir-

convolutions cérébrales qui répondent à la tente du cervelet.

14°. La commissure antérieure, que Willis regardait comme la commissure des corps striés, que Reil considère comme destinée à réunir les circonvolutions antérieures du lobe moyen et quelques circonvolutions situées au fond de la scissure de Sylvius, appartient au système des fibres rentrantes ou convergentes, d'après Gall, qui les fait naître de la substance grise des circonvolutions. D'après Tiedemann, elle ferait suite aux pédoncules cérébraux qui, après avoir traversé le corps strié, s'étalent dans les hémisphères, fournissent plusieurs radiations qui s'inclinent d'arrière en avant et de dehors en dedans, se rapprochent les unes des autres sous la forme d'un cordon et s'unissent à celles du côté opposé; la commissure antérieure serait donc, d'après cette manière de voir, un moyen d'union entre les radiations des pédoncules cérébraux, et celles des lobes moyens des hémisphères cérébraux. Déjà Chaussier avait fait provenir des pédoncules cérébraux les fibres de la commissure. Tout ce qu'il y a de positif au sujet de cette commissure, c'est que le cordon qui la constitue traverse la partie antérieure des corps striés et s'épanouit dans les circonvolutions antérieures et inférieures de la corne sphénoïdale du lobe postérieur, derrière la scissure de Sylvius.

Commissure antérieure.

Opinions diverses relatives à cette commissure.

15°. La corne d'ammon est le résultat de la réflexion de la partie inférieure de l'hémisphère; les lames blanches qui la recouvrent, le corps frangé qui la borde et la voûte à trois piliers, ne constituent qu'un seul et même système qui appartient bien évidemment au système des commissures antéro-postérieures.

La corne d'ammon et le corps frangé sont probablement une commissure antéro-postérieure

16°. Chaque circonvolution est constituée par deux demi-circonvolutions parfaitement semblables; ces deux moitiés que le jet d'eau sépare avec la plus grande facilité, se décomposent en un nombre considérable de lamelles striées, disposées à la manière d'un éventail dont le bord large répondrait au bord libre de la circonvolution, et dont le bord étroit répondrait au bord adhérent; ces la-

Lamelles
striées et en
éventail des
circonvolu-
tions.

melles striées sont séparées les unes des autres par des filamens vasculaires ; le nombre de ces lamelles m'a paru variable chez les différens sujets ; elles paraissent d'ailleurs tout-à-fait indépendantes les unes des autres. Le jet d'eau détache avec chaque lamelle, la couche de substance grise correspondante. Cette couche de substance grise est également striée et semble composée de fibres implantées sur la substance blanche, disposition très-bien indiquée par Herbert Mayo.

17°. Il suit de là que dans les circonvolutions, la disposition lamellaire striée succède à la disposition fibreuse ou linéaire des centres médullaires et des radiations de chaque hémisphère (1).

Continuité
des lamelles et
des radiations.

Ces lamelles se continuent manifestement avec les radiations des corps striés et des couches optiques. Cependant il existe pour chaque circonvolution une lamelle propre dont je n'ai pas pu établir la continuité avec les radiations de l'hémisphère.

Lamelles
blanches pro-
pres aux cir-
convolutions.

18°. Nous ne devons pas considérer les circonvolutions comme des éminences sinueuses séparées par les anfractuosités : bien au contraire, le fond de l'anfractuosité forme la partie moyenne ou le pli d'une lame blanche et grise dont une moitié appartient à une circonvolution et l'autre moitié à la circonvolution voisine. Or, ce sont ces lamelles blanches doublant la substance grise qui paraissent appartenir en propre à chaque circonvolution. C'est entre les lamelles blanches propres à chaque circonvolution que sont situées les lamelles blanches striées qui se continuent avec les radiations hémisphériques (2), lesquelles ne

(1) M. Leuret a été conduit au même résultat, c'est-à-dire à la disposition lamelleuse des circonvolutions, en étudiant le cerveau durci par la coction dans l'eau salée.

(2) Herbert Mayo (*), qui, à l'exemple de Reil, a étudié avec tant

(*) A series of engravings intended to illustrate the structure of the brain and spinal chord in man 1825.

sont pas lamelleuses, mais bien linéairement disposées.

Il suit de tout ce qui précède qu'il existe dans l'anatomie du cerveau plusieurs lacunes qui ne nous permettent

de soin le cerveau durci par l'alcool admet dans chaque circonvolution trois ordres de fibres : 1° des fibres qui vont d'une circonvolution à la circonvolution voisine et à des circonvolutions plus distantes ; 2° des fibres provenant des commissures ; 3° des fibres provenant de la moelle épinière. Suivant cet anatomiste, les fibres qui vont d'une circonvolution à la circonvolution voisine constituent en grande partie l'épaisseur de chaque circonvolution ; les autres fibres blanches qui forment le centre des circonvolutions dérivent en partie des commissures, en partie des couches optiques et des corps striés.

Suivant lui, les fibres blanches qui forment la couche inférieure des pédoncules cérébraux vont s'irradier dans l'épaisseur du cerveau, dont elles constituent les fibres antérieures et moyennes. Les fibres provenant des couches optiques vont former les fibres cérébrales postérieures. Il y a, suivant cet auteur, un point où ces *radiations s'entrecroisent manifestement* avec les fibres provenant de la grande commissure du cerveau. Les radiations postérieures ne présentent pas cet entrecroisement.

Les deux plus remarquables faisceaux de communication entre les circonvolutions sont les suivans : 1° celui qui occupe le fond de la scissure de Sylvius, et qui fait communiquer les circonvolutions du lobe antérieur avec celles du lobe postérieur ; 2° celui qui coupe perpendiculairement le corps calleux auquel il est superposé, et qui établit une communication entre les circonvolutions antérieures et supérieures et les circonvolutions postérieures et inférieures.

Rolando n'a pas été aussi heureux dans ses recherches sur la structure du cerveau que dans celles sur la structure du cervelet : voici les résultats auxquels il est parvenu par la lacération du cerveau et par l'étude du cerveau du fœtus

Suivant lui, le cerveau est composé de fibres superposées qui sont, en procédant du dehors au dedans : 1° une couche blanche étendue dans la scissure de Sylvius et recouverte par de la substance

pas encore de systématiser complètement la structure de cet organe.

Développement du cerveau (1).

Du cerveau à la fin du deuxième mois Dans les premiers temps de la vie intra-utérine, vers la fin du 2^e mois, les hémisphères sont représentés par une membrane très-ténue qui se renverse d'avant en arrière et de dehors en dedans pour recouvrir les corps striés.

Les couches optiques qui apparaissent sous l'aspect de renflemens des pédoncules, les tubercules quadrijumeaux et le cervelet sont complètement à découvert. Le corps calleux n'existe pas encore. Le cerveau de l'homme a pu être alors considéré comme représentant le cerveau des poissons.

Du cerveau au troisième mois.

Vers la fin du 3^e mois, la membrane des hémisphères qui a acquis de l'accroissement, recouvre non seulement les corps striés, mais encore les couches optiques. Les tubercules quadrijumeaux et le cervelet sont encore à découvert. Les lobes antérieurs du cerveau sont seuls formés. Les lobes postérieurs paraissent n'être que des appendices. Les hémisphères constituent donc alors un sac membraneux ouvert en dedans et en arrière, et qui peut être considéré comme représentant le cerveau des reptiles. Le corps calleux commence à paraître sous la forme d'une commis-

grise ; 2^o une couche d'où naissent les fibres des circonvolutions externes ; 3^o une couche formée par les fibres des pédoncules, couche qui fournit aux circonvolutions du bord interne ; 4^o un plan qui, des couches optiques, s'étend aux parois des ventricules latéraux, pour constituer le corps calleux ; 5^o un appareil de fibres longitudinales qui constituent les circonvolutions situées à la face interne des hémisphères ; 6^o un appareil de fibres médullaires qui constitue la voûte à trois piliers et la corne d'ammon ; 7^o des corps striés internes et externes, auxquels il faut ajouter les commissures antérieures, la lame perforée et le fascicule du tubercule genouillé externe.

(1) Voyez Tiedemann (traduction de M. Jourdan).

sure étroite qui réunit en avant les deux hémisphères, lesquels sont complètement séparés en arrière.

Dans le 4^e et dans le 5^e mois, le cerveau recouvre la partie antérieure des tubercules quadrijumeaux. Le lobe postérieur existe; la scissure de Sylvius, bien dessinée, le sépare du lobe antérieur. On remarque çà et là de légères dépressions, vestige des anfractuosités. Les nerfs olfactifs, très-volumineux et qu'on dit avoir vus creux comme chez les animaux, semblent naître de la scissure. Le corps calleux est encore très-petit, en sorte que les couches optiques et le ventricule moyen sont à découvert. A cette époque, le cerveau de l'homme a quelque analogie avec celui des rongeurs.

Développement du cerveau dans le quatrième et le cinquième mois.

Dans le 6^e mois, le cerveau recouvre les tubercules quadrijumeaux et la plus grande partie du cervelet. On ne trouve de traces des circonvolutions qu'à la face interne des hémisphères. Le corps calleux s'est prolongé en arrière avec les hémisphères: de vertical qu'il était, il est devenu horizontal.

Du cerveau au sixième mois.

A 7 mois, les éminences mamillaires qui étaient jusqu'à confondues en une seule masse, comme chez les animaux inférieurs, se séparent. Les circonvolutions se dessinent; le cerveau dépasse en arrière le cervelet.

Au septième mois.

Le 8^e et le 9^e mois semblent destinés au développement des circonvolutions et à la confection des autres parties du cerveau. A cette époque, les caractères du cerveau humain sont bien dessinés. Il ne serait peut-être pas impossible de reconnaître à travers les phases rapides de ce développement, les caractères du cerveau des divers genres de mammifères; mais il faut mettre plus de réserve à admettre les analogies que ne l'ont fait plusieurs naturalistes.

Aux huitième et neuvième mois.

Le corps calleux continuant à se développer d'avant en arrière finit par atteindre les tubercules quadrijumeaux antérieurs.

Les corps striés ne présentent leurs radiations blanches

Complément
du développe-
ment du cer-
veau dans les
huitième et
neuvième mois

qu'à une époque voisine de la naissance ou même après la naissance. Ce n'est que dans les derniers mois de la vie intra-utérine, qu'apparaissent dans l'épaisseur des couches optiques les faisceaux d'origine de la voûte à trois piliers, les commissures transverses, les fibres blanches de la commissure optique.

Développe-
ment des ven-
tricules.

Les ventricules latéraux sont le résultat du renversement d'avant en arrière et de dehors en dedans de la membrane qui constitue les hémisphères. Et comme cette membrane est très-mince jusqu'à la fin du 3^e mois, il s'ensuit qu'à cette époque, les ventricules latéraux ont proportionnellement beaucoup plus de capacité qu'ils n'en auront par la suite. Les cornes antérieures de ces ventricules se développent avant les cornes moyennes, et celles-ci avant les cornes postérieures. Dans toute cette période, la corne antérieure communique avec la cavité des rubans olfactifs. A 6 mois, les ventricules latéraux sont complètement fermés. Les plexus-choroïdes qui existent dans tous les animaux pourvus de ventricules latéraux, commencent à se montrer aussitôt que les ventricules.

Distinction
entre la sub-
stance blanche
et la substance
grise.

La distinction entre la substance blanche et la substance grise ne devient manifeste qu'après la naissance. Tiedemann a émis l'opinion que la formation de la substance grise était postérieure à celle de la substance blanche. Cela me paraît une pure hypothèse. Les deux substances sont formées en même temps ; elles ne sont, à proprement parler, ni blanche ni grise ; elles n'acquièrent qu'un peu plus tard leurs caractères distinctifs.

Anatomie comparée du cerveau.

Il importe avant tout dans l'analyse du cerveau chez les animaux, de bien distinguer les hémisphères proprement dits, des couches optiques et des corps striés.

Les *couches optiques* se reconnaissent à ce qu'elles interceptent une cavité (le ventricule moyen), et sont unies par une commissure antérieure et une commissure postérieure, en outre elles font suite aux pédoncules cérébraux.

Le volume des couches optiques est constamment en rapport avec celui des hémisphères. Chez les poissons, le cerveau paraît presque entièrement formé par les couches optiques.

Corps striés. Il n'en existe pas de vestige chez les poissons. On ne peut révoquer en doute leur existence chez les reptiles. Ils sont énormes chez les oiseaux où ils constituent la presque totalité des hémisphères. S'il est vrai de dire que dans toute la série, le volume des hémisphères est constamment en raison directe de celui des couches optiques, il n'en est pas de même des corps striés que j'ai dit être des espèces de circonvolutions intérieures, dont le développement est souvent en raison inverse de celui des hémisphères proprement dits.

Ainsi les corps striés sont très volumineux, en égard aux hémisphères, chez les rongeurs : sous ce rapport comme sous beaucoup d'autres, le cerveau des derniers mammifères se rapproche beaucoup de celui des oiseaux. Chez les mammifères supérieurs, les carnassiers, les quadrumanes, la proportion entre les hémisphères et les corps striés est à peu de chose près la même que chez l'homme.

Hémisphères cérébraux et lobes olfactifs.

1^o. *Chez les mammifères.* Sous le rapport du volume du cerveau et du nombre des circonvolutions, aucun mammifère ne se rapproche de l'homme.

Après l'homme viennent les quadrumanes. Toutefois le dauphin l'emporte peut-être sur le singe sous ce double rapport, ce qui viendrait à l'appui des récits des voyageurs sur la prodigieuse intelligence de ce cétacé.

Chez les carnassiers et chez les ruminans, les hémisphères sont moins volumineux, le lobe occipital du cerveau a cessé d'exister, et le cervelet n'est recouvert que dans sa partie antérieure. Point de scissure de Sylvius, point de lobe du corps strié. Chez tous ces animaux, le nombre des circonvolutions et la profondeur des anfractuosités m'ont paru, proportionnellement au volume des hémisphères, aussi considérables que chez l'homme. J'en ai point observé dans ces circonvolutions la régularité que plusieurs anatomistes opposent au défaut de régularité des circonvolutions de l'espèce humaine.

La dernière classe des mammifères, les rongeurs, présente le cerveau le moins compliqué. Il a la forme d'un cœur de carte à jouer, à peu près comme celui des oiseaux. Non seulement le cer-velet n'est pas recouvert par le cerveau, mais encore les tubercules quadrijumeaux ne le sont que très incomplètement. On trouve à peine quelques vestiges de circonvolutions. Les hémisphères sont réduits à une membrane repliée sur elle-même.

Le corps calleux est extrêmement petit. La corne d'ammon très volumineuse. Ces deux parties semblent être en raison inverse l'une de l'autre. Ainsi l'homme qui a le corps calleux le plus volumineux est de tous les animaux celui dont la corne d'ammon est la plus petite.

Chez les rongeurs, la substance grise des circonvolutions se réfléchit jusque sous la voûte à trois piliers.

Lobes olfactifs. Chez tous les mammifères, à l'exception du dauphin, le ruban olfactif, si délié chez l'homme, forme un gros pédicule subjacent au lobe antérieur du cerveau et se terminant en avant par un gros renflement ovoïde, dont le volume est proportionnel à la capacité de la fosse ethmoïdale : ce gros renflement porte le nom de *lobe olfactif*. Il se continue avec les circonvolutions les plus internes de la corne sphénoïdale, laquelle présente au dessus et en bas des fibres ou striés blanches qui se continuent avec les pédoncules cérébraux.

Les lobes olfactifs ne sont nullement en rapport avec les corps striés, ainsi que l'a le premier fait observer Cuvier. Chez le dauphin comme chez l'homme, les corps striés sont très développés.

Le développement du lobe olfactif est en sens inverse de la corne d'ammon.

2°. Chez *les oiseaux*, les hémisphères cérébraux ont la forme d'un cœur de carte à jouer comme chez les rongeurs; point de lobes, point de circonvolutions, à l'exception d'un sillon antéro-postérieur très superficiel situé de chaque côté de la ligne médiane. Le cerveau est presque en entier constitué par les corps striés. L'hémisphère est formé par une lame grise très mince sur laquelle se dessinent des fibres blanches radiées. Cette lame naît à la partie interne du corps strié, se contourne de dedans en dehors autour de ce corps et se continue jusqu'à la partie supérieure. C'est l'intervalle qui sépare

cette lame du corps strié qui constitue le ventricule latéral. On ne rencontre point de vestige du corps calleux, mais il existe bien évidemment une commissure antérieure qui va s'épanouir dans les corps striés.

Lobes olfactifs. Dans tous les oiseaux de proie, deux rubans naissent au-devant du chiasma des nerfs optiques, et, parvenus au devant des hémisphères, se renflent pour constituer les lobes olfactifs. Dans les autres espèces, chez les gallinacés, point de lobes olfactifs, mais de petits cordons qui ne sont autre chose que l'extrémité effilée des hémisphères.

3°. *Reptiles.* Les hémisphères chez les *chéloniens* (tortue) sont plus considérables que chez les oiseaux auxquels ils ressemblent d'ailleurs à beaucoup d'égards. Comme chez les oiseaux, absence de lobes olfactifs, mais existence de deux rubans. Chez les *sauriens* (crocodile, lézard), le lobe olfactif se continue par un pédicule très long avec la pointe effilée du lobe cérébral. Les *batraciens* et les *ophidiens* ont des lobes olfactifs antérieurs aux hémisphères dont ils sont séparés par un étranglement circulaire.

4°. *Poissons.* De même que les reptiles, les poissons présentent tantôt une seule paire, tantôt deux paires de lobes au devant des lobes optiques. Lorsqu'il n'existe qu'une seule paire de lobes, il ne faut pas en conclure qu'elle représente les hémisphères cérébraux; si cette paire est continue aux nerfs olfactifs, elle constitue les lobes olfactifs. Toutes les fois qu'il existe une paire de lobes intermédiaire aux lobes olfactifs et aux lobes optiques, cette paire appartient aux hémisphères.

L'indépendance des lobes olfactifs et des hémisphères cérébraux est telle que le lobe et l'hémisphère sont souvent en raison inverse : aussi l'homme est-il de tous les animaux, celui dont les hémisphères cérébraux sont les plus volumineux et les lobes olfactifs les plus petits. Par opposition, nous trouvons chez la raie des lobes olfactifs au maximum de développement : ils sont unis entre eux, creusés à leur centre, sillonnés à leur surface, suivant la remarque de Vicq d'Azyr, et présentent le vestige des circonvolutions. Eh bien ! chez la raie, il n'y a pas d'hémisphères cérébraux, à moins qu'on ne considère avec Tiedemann ses lobes olfactifs comme les analogues des corps striés. Chez quelques poissons, le lobe olfactif est supporté par un pédicule plus ou moins long. Quant à l'hémisphère

cérébral lui-même, c'est un tubercule qui paraît n'être autre chose que la couche optique.

Le corps calleux, la voûte à trois piliers et la cloison transparente n'existent ni chez les oiseaux, ni chez les reptiles, ni chez les poissons.

Les tubercules mamillaires qui manquent chez les oiseaux et chez les reptiles sont énormes chez les poissons, et constituent un véritable lobe d'après Vicq d'Azyr et Arsaky.

L'encéphale des poissons peut présenter cinq paires de lobes qui sont, d'arrière en avant, 1^o le lobe du nerf pneumogastrique ou lobe du bulbe rachidien; 2^o le cervelet; 3^o les lobes optiques; 4^o les hémisphères cérébraux; 5^o les lobes olfactifs.

Si nous généralisons avec M. de Blainville les notions que nous venons d'acquérir sur l'encéphale de tous les animaux vertébrés; nous pourrions avec ce savant anatomiste considérer les diverses paires de lobes de l'encéphale comme autant de paires de ganglions placés sur le prolongement de la moelle épinière et qu'il appelle *ganglions sans appareil extérieur*. Le 1^{er} ou le plus antérieur est le lobe olfactif qui est à l'état de vestige chez l'homme. Le 2^e est le cerveau proprement dit. Le 3^e est constitué par les tubercules quadrijumeaux ou lobes optiques, lesquels sont à l'état de vestige chez l'homme. Le 4^e est le cervelet. Les ganglions qui constituent chaque paire communiquent entr'eux; chaque ganglion communique avec celui qui le précède et qui le suit: enfin tous communiquent avec la moelle épinière.

DES NERFS

OU

DE LA PARTIE PÉRIPHÉRIQUE DU SYSTÈME NERVEUX.

CONSIDÉRATIONS GÉNÉRALES.

Les *nerfs*, organes de transmission du sentiment et du mouvement, sont des cordons blancs qui par une de leurs extrémités (extrémité centrale) tiennent au centre nerveux céphalo-rachidien, et qui par l'autre extrémité (extrémité périphérique) plongent dans les organes. Leur aspect est d'un blanc nacré comme celui des tendons avec lesquels ils ont été quelque temps confondus. Leur surface est lisse et présente des espèces de plis ou zig-zags qui s'effacent par la distension (1). Enfin, si l'on coupe un nerf en travers, on voit qu'il est composé d'un nombre plus ou moins considérable de cordons plus petits dont les bouts divisés débordent la coupe. A l'aide de ces caractères, il sera toujours facile de distinguer un nerf de tout autre tissu blanc de l'économie.

Idee générale des nerfs.

Tous les nerfs marchent par paire ; ils diffèrent entre eux 1° relativement à leur point de conjugaison avec la portion centrale ; 2° relativement à la consistance ; 3° relativement au lieu de leur sortie hors de la cavité céphalo-rachidienne ; 4° relativement à leur distribution ; 5° relativement à leurs usages. Ces différens points de vue ont servi de base aux classifications des nerfs qui ont été proposées aux diverses époques de la science.

Différences qu'ils présentent.

(1) Ce sont ces plis en zig-zag qui ont conduit certains anatomistes à admettre que la fibre nerveuse affecte une disposition sinueuse. Monro a même consacré cette erreur anatomique par une figure : cette apparence sinueuse qui est commune aux nerfs et aux tendons, disparaît dans les uns et dans les autres par la distension.

Histoire anatomique et classification des nerfs.

Division des
nerfs en crâ-
niens et en
rachidiens.

[Classifica-
tion de Willis.

Modification
de Soemmering

Confondus d'abord avec les tendons et les ligamens sous le nom de parties blanches, les nerfs en furent distingués par Hérophile et surtout par Galien. La division des nerfs en *cérébraux* ou *crâniens* lesquels sortent par les trous de la base du crâne et en *spinaux* ou *rachidiens* qui sortent par les trous de conjugaison de la colonne vertébrale, était si naturelle qu'elle s'est offerte aux premiers anatomistes qui se sont occupés de ce système. Les nerfs crâniens seuls ont dû offrir quelques difficultés dans leur étude ou dans leur classification. Marinus, dont l'ouvrage a été long-temps classique, admettait sept paires crâniennes seulement, parmi lesquelles il ne comprenait ni le nerf olfactif ni le nerf pathétique. Achillini le premier décrivit ce dernier nerf comme un nerf spécial. Massa classa le ruban olfactif parmi les nerfs. Willis divisa les nerfs crâniens (et sa division règne encore aujourd'hui) en dix paires, y compris le nerf sous-occipital. Il admit également, comme ses prédécesseurs, 30 paires de nerfs spinaux, et considéra le grand sympathique comme constituant la 41^e paire : suivant Willis, les nerfs olfactifs forment la 1^{re} paire crânienne ; les nerfs optiques la 2^e ; les nerfs moteurs oculaires communs la 3^e ; les nerfs pathétiques la 4^e ; les nerfs trijumeaux la 5^e ; le nerf moteur externe la 6^e, le nerf facial et le nerf auditif réunis la 7^e ; les nerfs pneumo-gastriques, glosso-pharyngiens et spinaux ou accessoires la 8^e ; les nerfs grands hypoglosses la 9^e ; les nerfs sous-occipitaux la 10^e ; et cette dernière paire, que Haller avait avec tant de raison classée parmi les nerfs spinaux, a été tour-à-tour et comme arbitrairement portée et reportée dans l'une ou l'autre cathégorie. Soemmering a dédoublé la 7^e paire, dont il a fait 2 paires distinctes, la 7^e ou nerf facial, et la 8^e ou nerf auditif ; il a subdivisé la 8^e paire en trois paires, savoir la 9^e ou glosso-pharyngien, la 10^e ou pneumo-gastrique, la 11^e ou accessoire de Willis. Mais

cette modification de Scemmering de même que celle de Malacarne qui admettait 15 paires de nerfs crâniens, celle de Paletta qui a décrit comme un nerf particulier la branche de la 5^e paire qui va aux muscles crotaphite et buccinateur me paraissent défectueuses en ce qu'elles jettent de la confusion dans les idées sans aucune espèce d'avantage. Aussi nous en tiendrons-nous à la division de Willis qui est le plus généralement adoptée. Toutefois, suivant le vœu de Vicq d'Azyr, nous préférons une nomenclature fondée sur la distribution des nerfs à une nomenclature purement numérique.

Inutilité de la modification de Scemmering

Willis avait eu une grande pensée, celle de séparer les nerfs du mouvement volontaire des nerfs du mouvement involontaire. Bichat s'empare en maître de cette idée déjà fécondée par Winslow et Reil, il la développe jusque dans ses plus petits détails et s'approprie en quelque sorte la distinction des nerfs en ceux de la vie organique et en ceux de la vie animale. Les nerfs céphalo-rachidiens constituent le système nerveux de la vie animale; le grand sympathique forme à lui seul le système nerveux de la vie organique. Ce dernier consiste en une série de ganglions ou de petits centres distincts les uns des autres et distincts du cerveau. En outre, Bichat, devinant toute la portée de l'origine des nerfs, tenta de les classer, non d'après leur point de sortie du crâne, mais d'après leur origine, en nerfs du cerveau, au nombre de deux, en nerfs de la protubérance au nombre de six, et en nerfs de la moelle au nombre de trente-quatre; cette classification n'a d'autre inconvénient que celui d'avoir été prématurée.

Classification de Bichat.

D'autres divisions moins importantes que les précédentes et en général plus physiologiques qu'anatomiques ont été établies dans les nerfs. Ainsi sous le point de vue de la consistance, on a divisé les nerfs en *durs*, qui sont en même temps moteurs, et en *mous*, qui sont en même temps sensitifs; les premiers, disait-on, viennent de la moelle, les seconds viennent du cerveau. L'antique distinction des nerfs en *nerfs du*

Nerfs durs.

Nerfs mous.

Nerfs du sentiment, et en nerfs du mouvement, a été reproduite dans ces derniers temps, et nous aurons occasion d'y revenir aussi bien que sur la division de Charles Bell qui classe les nerfs en nerfs symétriques ou primitifs, et en nerfs surajoutés ou respiratoires.

On pourrait encore classer les nerfs dans l'ordre de leur volume, mais cette distinction serait complètement inutile.

Tout nerf présente à considérer une extrémité centrale, un trajet et une extrémité périphérique.

Extrémité centrale des nerfs.

L'extrémité centrale des nerfs est le point de communication ou de conjugaison des nerfs avec le centre céphalo-rachidien. On l'appelle généralement *origine* des nerfs. Ces expressions métaphoriques d'origine, de production, d'efflorescence, n'ont pas été sans inconvénients pour la science; car pour beaucoup d'anatomistes, du langage figuré elles ont passé dans le langage propre (1).

L'étude de l'extrémité centrale des nerfs est peut-être le point le plus important de leur histoire, puisque les propriétés des nerfs dépendent en grande partie du lieu de leur communication avec la partie centrale. Ce lieu est constant, invariable, non seulement chez l'homme, mais encore dans la série animale, si bien que la détermination rigoureuse de ce lieu de communication sert de point de ralliement pour établir les parties analogues dans l'encéphale des diverses espèces animales.

L'extrémité centrale ou l'origine des nerfs se divise en *apparente* et en *réelle*. L'*origine apparente* est le point précis où le nerf se détache du centre céphalo-rachidien : mais plusieurs nerfs pouvant être poursuivis dans l'épaisseur du centre céphalo-rachidien à une distance plus ou moins con-

(1) L'anatomie comparée et l'anatomie du fœtus témoignent de l'indépendance de formation des diverses parties du système nerveux.

sidérable de leur point d'émergence, il est probable que tous les nerfs ont une *origine réelle* bien plus profonde. Les anciens anatomistes partaient de cette idée lorsqu'ils faisaient provenir tous les nerfs, du cerveau et plus particulièrement du corps calleux, ou bien des couches optiques et des corps striés. On en est encore à chercher un point central ou *sensorium commune*, qui serait, soit l'aboutissant, soit le point de départ de tous les nerfs de l'économie.

Origine
réelle des nerfs

Sous le rapport de leur origine, nous pourrions considérer les nerfs comme partant tous de la moelle : les nerfs de la face, des organes de la respiration et de la déglutition naissent du bulbe rachidien et de ses prolongemens crâniens ; les nerfs du membre thoracique viennent du renflement ou bulbe cervico-dorsal ; les nerfs du membre abdominal viennent du bulbe ou renflement lombaire ; les nerfs du tronc viennent des parties de la moelle intermédiaires aux trois renflemens ; les nerfs optiques et olfactifs seuls paraissent faire exception à cette règle.

On peut
considérer la
moelle comme
l'origine de
tous les nerfs.

Tous les nerfs rachidiens présentent la plus grande uniformité dans leur extrémité centrale, dans leur trajet et dans leur terminaison. Les nerfs crâniens, qui paraissent au premier abord se soustraire aux lois qui président à la distribution des nerfs rachidiens, peuvent cependant y être ramenés jusqu'à un certain point, malgré leur apparente irrégularité et leur complication.

Uniformité
de distribution
des nerfs ra-
chidiens.

Les généralités dans lesquelles je vais entrer s'appliquent plus particulièrement aux nerfs rachidiens.

Les nerfs rachidiens naissent par deux ordres de racines, les unes *antérieures*, les autres *postérieures*.

Origine des
nerfs rachidiens
par deux
ordres de ra-
cines.

Gall avait émis l'idée que les racines postérieures des nerfs spinaux président à l'extension, et les racines antérieures à la flexion du tronc et des membres, et il expliquait par la prédominance des premières sur les secondes la prédominance de l'extension sur la flexion (1). Bien que le fait de

(1) En cela, Gall avait entrevu une vérité que je crois avoir établie sur des bases inébranlables, à l'occasion de l'appareil de la

Opinion de Gall sur les usages respectifs des racines antérieures et des racines postérieures.

Expériences de Charles Bell et de M. Magendie.

Doutes sur les résultats de ces expériences.

cette prédominance me paraisse incontestable, l'explication de Gall n'en est pas moins frappée de nullité, car elle suppose un isolement de distribution dans les racines antérieures et dans les racines postérieures, et cet isolement n'existe pas.

Charles Bell ayant constaté par des expériences la différence des propriétés du nerf facial et du nerf de la 5^e paire, le premier étant affecté au mouvement et le second au sentiment, eut l'idée de rechercher s'il n'existait pas quelque chose d'analogue dans les autres parties du corps, et la double origine des nerfs dut se présenter naturellement à son esprit. Cette double origine aurait-elle pour but de concentrer sur chaque paire de nerfs une double propriété. Des expériences furent instituées et confirmèrent les prévisions de l'ingénieur physiologiste. Ensuite sont venues les expériences toutes confirmatives de M. Magendie qui, s'appuyant en outre sur des faits d'anatomie pathologique, a répandu sur ce sujet une si vive lumière, que la plupart des physiologistes modernes ont admis avec lui que les *racines postérieures* sont affectées au sentiment et les *racines antérieures* au mouvement.

Eh bien ! malgré les autorités imposantes que je viens de citer, je dirai que je ne me suis nullement convaincu de la réalité de cette distinction, que j'ai répété les expériences de Charles Bell et de M. Magendie, que la section des racines antérieures et celle des racines postérieures, m'ont paru déterminer des effets identiques.

J'ai cherché à résoudre la question anatomiquement.

Quelques anatomistes avaient cru voir qu'au sortir du ganglion spinal, il y a mélange intime des filets provenant des deux racines à tel point que le plus petit filet nerveux contiendrait à la fois une racine antérieure et une racine postérieure ; tout ce que j'ai pu reconnaître, c'est une intrica-

locomotion, savoir que partout, à l'exception des muscles des doigts, les extenseurs l'emportent sur les fléchisseurs.

Recherches
anatomiques
sur la distinc-
tion des nerfs.

tion, et jamais une combinaison régulière de filets. D'une autre part, pour rendre la dissection plus facile et plus probante, ayant plongé une portion de sujet dans de l'eau chargée d'acide nitrique, le névrilème ou enveloppe fibreuse des nerfs ayant été détruit, j'ai essayé de suivre jusqu'à leur origine des filets nerveux soit cutanés soit musculaires; mais cela m'a été impossible, tant sont multipliées les combinaisons à travers lesquelles passent les filamens nerveux. Cependant ayant fixé plus particulièrement mon attention sur les filets nerveux émanés des nerfs cervicaux qui se rendent aux muscles scalènes, j'ai pu les conduire jusqu'aux ganglions spinaux correspondans. Or, les filets nerveux qui émanent directement des ganglions spinaux sont, d'après la théorie que je discute, exclusivement destinés au sentiment, et conséquemment ne devraient pas se distribuer à des muscles.

La question des racines antérieures et des racines postérieures est liée à cette autre question plus générale: existe-t-il des nerfs de divers ordres?

Existe-t-il des nerfs de divers ordres?

La distinction si naturelle des nerfs en nerfs de sentiment et en nerfs de mouvement remonte à Erasistrate, qui faisait dériver des méninges les nerfs du sentiment, du cerveau et du cervelet les nerfs du mouvement. Souvent reproduite et toujours abandonnée, cette opinion n'a eu cours dans la science que du moment où l'expérimentation directe a paru confirmer les prévisions du raisonnement.

Distinction
des nerfs en
nerfs de senti-
ment et en
nerfs de mou-
vement.

Bichat, après Winslow et Reil, a divisé le système nerveux en deux grandes sections dont l'une appartient à la vie animale et l'autre à la vie organique. Le *système nerveux de la vie animale* a pour centre commun la moelle et l'encéphale: les organes des sens et les muscles sont sous sa dépendance. Tous les organes auxquels il fournit sont sous l'empire de la volonté et de la conscience. Le *système nerveux de la vie organique* est constitué par les ganglions ner-

Distinction
des nerfs en
ceux de la vie
animale et en
ceux de la vie
organique.

veux du grand sympathique que Bichat considère, d'après Winslow, comme autant de petits cerveaux. Les organes de la digestion, de la respiration, de la circulation et des sécrétions sont sous sa dépendance. Tous les organes auxquels il fournit sont soustraits à l'empire de la volonté et de la conscience.

Classifica-
tion de Bell.

La division de Reil et de Bichat régnait dans la science, lorsque Charles Bell fut ramené à celle des anciens par des observations et des expériences du plus grand intérêt; il y associa les idées de Bichat, et établit en outre une classe toute nouvelle de nerfs sous le titre de *nerfs de l'expression*, ou *nerfs respiratoires*: de là 5 ordres de nerfs 1° *nerfs destinés à des sensations spéciales*, nerfs de l'odorat, de la vue, de l'ouïe; 2° *nerfs du sentiment*; 3° *nerfs du mouvement volontaire*; 4° *nerfs du mouvement respiratoire*; 5° *nerfs sympathiques*; ces derniers semblent réunir le corps humain en un tout pour la nutrition, l'accroissement et le décroissement; sous un point de vue plus général Charles Bell admet deux systèmes de nerfs, A les *nerfs primitifs* ou *symétriques* qui existent chez tous les animaux; c'est par eux que les animaux sentent et se meuvent; B les *nerfs surajoutés*, *irréguliers* ou *respiratoires* dont le nombre est en raison de la perfection de l'animal. C'est à ces derniers qu'est départi l'acte en partie volontaire, en partie involontaire de la respiration et les mouvemens qui s'y rattachent, tels que la parole, le rire, le sanglot, l'éternuement. Suivant Bell, ces nerfs sortent d'une colonne particulière, marchent quelquefois séparés, distincts des autres nerfs, d'autres fois confondus avec eux, de telle manière que leur réunion et leur séparation ne nuise en rien à l'exercice de leurs fonctions.

Nerfs respi-
ratoires ou
surajoutés de
cet auteur.

La théorie
des nerfs res-
piratoires ou
surajoutés est
hypothétique.

Cette théorie des nerfs surajoutés ou respiratoires est fort ingénieuse, mais tout-à-fait hypothétique. Elle ne s'applique d'ailleurs, d'une manière positive qu'à quatre nerfs: le pneumo-gastrique, le glosso-pharyngien, l'accessoire de Willis, le facial. C'est tout-à-fait gratuitement que Bell fait partir d'une

colonne intermédiaire aux racines antérieures et postérieures, dans toute la longueur de la moelle, des filets qui s'ajoutent à ceux qui proviennent de ces racines et se combinent avec eux pour les faire participer au grand phénomène de la respiration.

Si, pour résoudre la question de pluralité des espèces de nerfs, on a recours à l'anatomie, on verra qu'à l'exception des nerfs olfactifs, optiques et acoustiques, nerfs spéciaux qui ont une disposition toute particulière ; qu'à l'exception des nerfs ganglionnaires qui sont en général plus grisâtres et plus ténus, il n'existe aucune différence de disposition et de texture entre les nerfs des diverses parties du corps. Les filets nerveux cutanés sont rigoureusement identiques aux filets nerveux musculaires.

Identité anatomique de tous les nerfs, à l'exception des nerfs spéciaux et des nerfs ganglionnaires.

Fondé sur cette loi de l'organisme que l'identité de structure est toujours liée à une identité d'usage, j'ai été conduit à admettre que les nerfs sont *homogènes*, que les différences de propriétés attribuées aux nerfs appartiennent aux organes auxquels ils se distribuent, que les nerfs ne remplissent dans l'économie d'autre rôle que celui de *conducteurs* ; *conducteurs du sentiment* lorsqu'ils se plongent dans un organe sensible ; *conducteurs du mouvement*, lorsqu'ils se plongent dans un organe de mouvement (1). Cette homogénéité des nerfs explique beaucoup mieux que ne pourrait le faire leur hétérogénéité, tous les phénomènes de l'innervation et en particulier la solidarité de toutes les parties du système nerveux.

Les nerfs sont d'une structure homogène.

D'ailleurs la spécialité des nerfs une fois acceptée pour quel-

(1) L'homogénéité du système nerveux est prouvée, 1^o par ce fait d'anatomie, que le même nerf se distribue à un grand nombre d'organes ayant des usages très-différens, ex. la huitième paire ; 2^o par un autre fait d'anatomie comparée, savoir que la même paire de nerfs peut, dans diverses espèces, présider à des fonctions fort différentes, ex. nerf de la cinquième paire.

ques phénomènes spéciaux et pour quelques organes, pourquoi ne pas l'admettre pour toutes les actions spéciales et pour tous les organes : il y aura donc des nerfs digestifs, des nerfs générateurs, des nerfs sécréteurs de divers ordres, etc.

Trajet des nerfs. Plexus. Anastomoses.

Trajet des
nerfs.

Le trajet des nerfs doit être considéré dans l'intérieur de la cavité céphalo-rachidienne et hors de cette cavité ; dans la cavité céphalo-rachidienne ce trajet a une étendue variable. Hors de la cavité, les nerfs ont une distribution plus ou moins compliquée. 1° Ils communiquent tous ou presque tous avec le système nerveux du grand sympathique. 2° Lorsque les parties auxquelles ils doivent se distribuer sont peu complexes, leur distribution est fort simple. Ex. nerfs des parois thoraciques et abdominales. 3° Lorsque ces parties sont compliquées, les nerfs présentent une complication proportionnelle. Alors ils communiquent entre eux pour constituer des entrelacemens qu'on appelle *plexus*. Ex. plexus thoraciques et abdominaux.

Plexus.

Plexus. Ces plexus nerveux, que Bichat considérait comme autant de centres auxquels il faisait aboutir les nerfs d'origine et desquels il faisait partir les nerfs de terminaison, sont formés par un certain nombre de nerfs qui se divisent et se subdivisent pour entrer dans des combinaisons nouvelles et constituer un entrelacement presque inextricable.

Les plexus
établissent entre les nerfs
des combinaisons inextricables.

Les plexus opèrent en général une combinaison si intime entre les divers élémens qui entrent dans leur composition, qu'il est à peu près impossible de déterminer rigoureusement quelles branches d'origine ont concouru à la formation de telle ou telle branche de terminaison. Une branche nerveuse qui émane d'un plexus appartient donc à la fois à tous les nerfs qui entrent dans la composition de ce plexus.

Les plexus ne consistent point dans des anastomoses proprement dites des cordons nerveux. Les plexus ne contiennent pas la substance grise admise par Monro ; ils ne

servent pas de point d'origine à de nouveaux filets nerveux; ils n'émettent que ceux qu'ils ont reçus. L'observation la plus attentive n'y démontre rien autre chose qu'un échange de cordons nerveux, lesquels, pour entrer dans de nouvelles combinaisons, n'en restent pas moins indépendans les uns des autres.

Anastomoses. On appelle *anastomoses nerveuses* les communications à anse ou à angles plus ou moins aigus qui ont lieu entre les filets nerveux. Les anciens, dominés par l'idée qu'il existait un fluide en circulation dans les nerfs, supposaient qu'il y avait mélange des fluides nerveux, à peu près comme il arrive dans les anastomoses vasculaires où deux colonnes de sang différentes viennent se confondre. Aussi regardaient-ils les anastomoses nerveuses comme la source la plus active des sympathies. Bichat admet aussi ces anastomoses dans lesquelles il y a, dit-il, non seulement contiguïté, mais continuité des filets nerveux. Bécclard (1) justifie en ces termes l'expression d'anastomoses en cherchant à en interpréter le sens : « il n'y a pas simplement application des filets nerveux dans les anastomoses, mais véritablement communication de ces filets, abouchement de leur canal qui, à la vérité, contient une substance qui y séjourne et non un fluide circulant, comme on le croyait autrefois. »

Mais l'anatomie de texture nous montre que dans les anastomoses, il y a simplement juxtaposition des filamens qui arrivent de deux points différens; elle prouve de la manière la plus péremptoire que les anastomoses ne sont autre chose que de petits plexus, de telle sorte qu'il n'y a entre les plexus et les anastomoses d'autre différence qu'en ce que, dans les plexus il y a échange de cordons nerveux, tandis que dans les anastomoses il y a échange de filamens ou filets. Les anastomoses, comme les plexus, sont destinées à concentrer l'action de plusieurs nerfs sur un même point comme sur un centre

Anastomosé

Sens qu'attachaient les anciens.

Ce que prouve l'anatomie de texture.

(1) Anat. générale, pag. 659.

d'où cette action puisse s'irradier sur des parties nécessairement liées d'usages.

Les anses nerveuses que Bichat indique sur tous les points de la ligne médiane du corps et par lesquelles il croyait pouvoir expliquer le retour du sentiment et du mouvement dans certaines parties du corps frappées de paralysie, n'existent pas. Les seules anastomoses médianes que je connaisse, sont celles des deux nerfs pneumo-gastriques, derrière l'extrémité inférieure de la trachée, celle des deux plexus solaires, et celle des nerfs cardiaques.

Direction, rapports, division des nerfs dans leur trajet.

Situation générale des nerfs. A leur sortie de la cavité céphalo-rachidienne, les nerfs sont très profondément placés. Ainsi, le plexus brachial est protégé par la ceinture scapulaire, le plexus sacré par la cavité pelvienne. Les nerfs sont ensuite reçus dans les grands espaces cellulaires que nous avons vus ménagés au milieu des membres pour recevoir et garantir de toute compression les vaisseaux et nerfs principaux.

Leur direction rectiligne. Les nerfs ont en général une direction rectiligne et n'ont que juste la longueur qu'il leur faut pour aller de leur point d'origine à leur point de terminaison, de telle sorte que si les mouvemens des membres dépassent leurs limites accoutumées, les nerfs peuvent être le siège de tiraillemens funestes. La *direction rectiligne* est, en général, inhérente au système nerveux. Cependant il est un grand nombre de nerfs qui se dévient de leur direction première (1) pour décrire un arc de cercle et même pour se réfléchir sur eux-mêmes dans un sens entièrement opposé à leur direction première. Il en est d'autres qui décrivent des espèces de zig-zag à la

(1) Je ne pense pas que la direction rectiligne soit nécessaire pour la transmission de l'influence nerveuse, car cette transmission se fait sur un membre fléchi, sur un nerf curviligne, tout aussi bien que sur un membre étendu, et sur un nerf rectiligne; mais il est probable qu'elle abrège la durée de cette transmission.

manière des artères, mais ces flexuosités s'effacent dans certaines attitudes ou pendant la distension des organes.

Tandis qu'il n'existe qu'un tronc artériel pour chaque membre, il existe un nombre plus ou moins considérable de nerfs correspondans. Les artères, se déviant souvent de leur direction première, décrivent des flexuosités, au moyen desquelles elles occupent alternativement les divers côtés d'un membre. Une conséquence qui résulte, d'une part, de la direction rectiligne des nerfs, et d'une autre part, de la direction flexueuse des artères, c'est que les mêmes nerfs ne peuvent être les satellites des mêmes artères dans toute la longueur de leur trajet. Ainsi, lorsqu'il arrive qu'un tronc artériel se dévie de sa direction première, il existe deux nerfs satellites, l'un pour la première partie, l'autre pour la seconde partie du trajet de cette artère. Ainsi le nerf crural accompagne l'artère crurale, le nerf sciatique l'artère poplitée. Lorsqu'une artère se bifurque ou se divise, il y a souvent un nerf particulier pour chaque division; ainsi le nerf médian accompagne l'artère humérale; le nerf radial, l'artère du même nom; le nerf cubital, l'artère cubitale.

Il suit encore de là que les nerfs marchent solitaires dans une partie plus ou moins considérable de leur trajet; tel est le grand nerf sciatique; tel est le pneumo-gastrique.

Du reste, les rapports des artères avec les nerfs sont invariables. Aussi, les chirurgiens modernes donnent-ils une grande importance à ces rapports; en effet, les nerfs étant plus faciles à apercevoir que les artères, à raison de leur blancheur, une fois que le nerf est mis à découvert, on arrive immédiatement à l'artère. Il importe d'ailleurs de déterminer avec beaucoup d'exactitude quels sont les nerfs qui sont contenus dans la même gaine que les artères correspondantes, et quels sont les nerfs qui sont situés hors de cette gaine. Indépendamment du gros tronc nerveux, les artères sont encore accompagnées par des filets nerveux qui leur sont accolés, et qui échappent par leur ténuité, et qu'il

Multipliéité
des nerfs pour
chaque mem-
bre.

Les mêmes
nerfs ne sont
pas satellites
des mêmes ar-
tères dans tout
leur trajet.

Invariabilité
des rapports
des artères
avec les nerfs.

est bien difficile d'en séparer. Ce sont ces filets qui rendent constamment la ligature des artères si douloureuse.

La division
en rameaux
n'est qu'une
séparation.

Division des nerfs. Dans leur trajet, les nerfs ne se divisent pas à la manière des vaisseaux, en branches, en rameaux, et en ramifications. Mais ils émettent, chemin faisant et successivement, des branches qui se distribuent dans les diverses parties qu'ils traversent et s'épuisent ainsi par degrés, jusqu'à ce que, réduits eux-mêmes en filets, ils se terminent de la même manière. La division des nerfs ne se fait point par ramification, mais par séparation ou émission.

Une circonstance qui a frappé tous les anatomistes, c'est que les nerfs ne diminuent pas de volume en proportion des filets qui s'en détachent : il en est même qui semblent augmenter de volume, après l'émission de plusieurs filets. Cette singularité apparente s'explique, non par l'addition de nouveaux filets, mais par l'applatissement du nerf, l'écartement des filets nerveux, l'addition d'une certaine quantité de tissu adipeux ou l'épaississement du névrilème.

Terminaison des nerfs.

Chaque nerf
a son départe-
ment.

Les nerfs ont une distribution parfaitement déterminée ; chaque nerf a son département bien circonscrit, disposition qui, rapprochée de ce que j'ai dit sur les anastomoses, explique pourquoi les nerfs ne peuvent pas se suppléer les uns les autres. Le tronc artériel principal d'un membre étant lié, la circulation se rétablit par les voies collatérales ; quand, au contraire, on coupe un nerf, toutes les parties auxquelles ils se distribue sont paralysées.

Terminaison
des nerfs dans
les papilles de
la peau,

Dans les
muscles.

La terminaison des nerfs est sans contredit un des points les plus importans de leur histoire. Dans la peau, les nerfs se terminent dans les papilles, il n'est pas une papille qui en soit dépourvue : dans les muscles, ils se terminent en filamens extrêmement déliés qui parcourent un très-long trajet dans l'épaisseur de ces organes, avant de disparaître à l'œil nu ou armé d'instrumens : il m'a paru que chaque filament nerveux était disposé de telle manière qu'il touchait un très-grand nombre

de fibres musculaires, placées sur le même plan ou sur des plans différens. Il n'est probablement pas une seule fibre musculaire qui ne soit ainsi effleurée par un filament nerveux : ce fait d'anatomie substitue à l'hypothèse ingénieuse de Reil sur l'atmosphère d'activité de chaque fibre nerveuse, un fait important, savoir que *les nerfs agissent sur la fibre musculaire, par l'effet du contact* (1).

Toutes les fibres musculaires sont effleurées par des filamens nerveux.

MM. Prévost et Dumas ont admis que les filets nerveux se terminent en anses dans l'épaisseur des muscles, et ils ont établi sur ce fait incomplètement observé, une théorie de la contraction musculaire. La vérité est qu'on observe des anses nerveuses dans l'épaisseur des muscles droits qu'ils ont choisis pour exemple ; mais ces anses ne sont pas la terminaison des nerfs, car on en voit partir un certain nombre de filamens qui se comportent de la manière que j'ai déjà indiquée.

Les filets nerveux musculaires ne se terminent point par des anses.

Il y a de grandes différences entre les divers organes sous le rapport de la quantité de nerfs qu'ils reçoivent ; en première ligne sous ce point de vue sont les organes des sens, les yeux, les oreilles, les fosses nasales, la langue et la peau. En deuxième ligne, sont les muscles, lesquels reçoivent des nerfs en quantité proportionnelle au nombre de leurs fibres et à leur activité. Les organes de la vie nutritive sont à une grande distance des précédens sous le rapport de la quantité de nerfs qu'ils reçoivent. On n'a pu encore découvrir de nerfs propres dans le tissu cellulaire, les séreuses, les tendons, les aponévroses et les cartilages articulaires. Toutes les articulations sont pourvues de nerfs, *nerfs articulaires*, qu'on suit dans les ligamens, et jusque sur les synoviales.

Quantité de nerfs dans les divers organes.

Les os longs présentent, indépendamment de leur nerf central ou médullaire, 1^o des nerfs périostiques qui se perdent

(1) L'hypothèse de l'atmosphère nerveuse avait été suggérée à Reil, 1^o par la théorie du fluide nerveux, qu'il considérait comme analogue et presque identique au fluide électrique ; 2^o par ce fait d'anatomie, que l'appareil nerveux n'est pas assez considérable pour fournir à chaque fibre musculaire.

dans le périoste; 2° des nerfs propres au tissu spongieux¹, qui pénètrent par les trous des extrémités des os longs.

Des ganglions nerveux et du système du grand sympathique.

Les ganglions
sont des cen-
tres nerveux.

Les *ganglions nerveux* sont des espèces de nœuds ou renflemens grisâtres situés sur le trajet des nerfs et qui ont une assez grande analogie d'aspect avec les ganglions lymphatiques. Considérés d'une manière générale, les ganglions sont des espèces de centres vers lesquels convergent un certain nombre de filets nerveux, pour en sortir sous de nouvelles combinaisons. De là l'idée ingénieuse de Winslow qui compare les ganglions à de petits cerveaux, idée reproduite sous une autre forme par Bichat et qui a servi de base à son beau chapitre sur le système nerveux de la vie organique.

Les renfle-
mens de la
moelle diffè-
rent des gan-
glions ner-
veux.

Le système nerveux des animaux invertébrés se réduit à une série de ganglions et de nerfs ganglionnaires; les anciens anatomistes considéraient avec Swammerdam et Haller cette série de ganglions comme une moelle renflée d'espace en espace. Mais il n'y a aucun point de comparaison à établir entre la moelle et les ganglions: en un mot, les renflemens que présentent la moelle épinière et le cerveau ne sauraient, en aucune façon, être assimilés aux renflemens ganglionnaires.

Il y a trois
séries de gan-
glions.

Il y a trois séries, ou si on l'aime mieux, trois espèces de ganglions: 1° les *ganglions spinaux* ou *rachidiens*; 2° les *ganglions intercostaux*; 3° les *ganglions splanchniques*: ces derniers avoisinent les viscères auxquels ils sont destinés.

La première série, ou les ganglions spinaux, appartiennent à la vie de relation. Ces ganglions sont constans, réguliers, symétriques, comme les nerfs sur le trajet desquels ils sont placés. Les deux autres séries destinées aux appareils de la vie nutritive constituent le *système du grand sympathique* improprement appelé *système ganglionnaire*.

Identité des
diverses espèces de
ganglions et de
nerfs.

Le fait de l'identité de nature des ganglions spinaux et des ganglions du grand sympathique d'une part, d'une autre part, l'identité du système nerveux ganglionnaire et du système nerveux céphalo-rachidien, est démontré par cet

autre fait d'anatomie comparée qui établit la fusion des ganglions dans un grand nombre d'animaux. M. Weber (1) a vu que le développement du grand sympathique est toujours en raison inverse du développement de la moelle épinière. Il a constaté le même rapport entre le grand sympathique et le nerf pneumo-gastrique, en sorte que dans certaines espèces le grand sympathique est complètement remplacé par le nerf de la 8^e paire.

Développe-
ment inverse
du grand sym-
pathique et de
la moelle.

Les expériences de M. Legallois sur la moelle épinière l'avaient conduit à admettre que les nerfs viscéraux sont sous la dépendance de la moelle et que le grand sympathique a ses racines dans cette même moelle.

Il y a autant de ganglions spinaux qu'il y a de paires spinales. Il y a autant de ganglions du grand sympathique aux régions sacrée, lombaire et dorsale, que de ganglions spinaux; à la région cervicale, il n'y a que deux ou trois ganglions sympathiques pour répondre aux huit ganglions cervicaux. On peut admettre que le ganglion cervical supérieur représente à lui seul plusieurs ganglions.

Rapports
entre les gan-
glions spinaux
sympathiques
et viscéraux.

Au crâne, il est difficile de trouver des ganglions correspondans aux ganglions spinaux; cependant le ganglion de Gasser, le ganglion de la 8^e paire, peuvent être considérés comme les analogues des ganglions spinaux.

D'une autre part, on pourrait regarder comme ganglions sympathiques crâniens, le ganglion ophtalmique, le ganglion de Meckel, le ganglion optique, et même la partie supérieure du ganglion cervical supérieur.

Des gan-
glions crâ-
niens analo-
gues aux gan-
glions rachi-
diens.

Toutefois, il serait peut-être plus rationnel de regarder les ganglions ophtalmique, optique, comme des ganglions indépendans des trois séries de ganglions, et comme affectés à des usages de localités. Or, on trouve un assez grand nombre de ces ganglions de localités, qui n'ont pas reçu de nom particulier, et que je signalerai, chemin faisant.

(1) Anat. comparée du nerf sympathique, 1817.

Connexions des ganglions, soit entre eux, soit avec les nerfs céphalo-rachidiens.

Les ganglions spinaux appartiennent spécialement aux racines postérieures des nerfs spinaux. Nous verrons cependant que les racines antérieures ne leur sont pas tout-à-fait étrangères.

Des ganglions spinaux partent trois branches.

Des *ganglions spinaux* partent trois branches, savoir, une moyenne qui est la continuation du nerf, une antérieure ou ganglionnaire qui va se rendre au ganglion correspondant du grand sympathique, une postérieure qui est destinée aux muscles et à la peau de la région postérieure du tronc.

Rameaux des ganglions du grand sympathique.

Aux *ganglions du grand sympathique* aboutissent 1° un ou plusieurs filets venus des ganglions spinaux; 2° un cordon de communication avec le ganglion sympathique qui le précède immédiatement. De ces ganglions émanent, 1° un cordon de communication avec le ganglion sympathique subséquent; 2° des rameaux viscéraux qui tantôt vont se perdre directement dans les viscères, et tantôt, lorsque leur distribution doit être complexe, vont se rendre aux ganglions splanchniques.

Interruption du grand sympathique.

Du reste, il n'est pas rare de voir manquer les cordons de communication des ganglions du grand sympathique entr'eux et alors la continuité de ce nerf est interrompue. C'est sur cette interruption que s'appuie surtout Bichat, pour établir que le grand sympathique n'est pas un nerf proprement dit, que chaque ganglion est le centre d'un petit système nerveux particulier également distinct et du système céphalo-rachidien et des autres ganglions.

Ganglions splanchniques.

Les *ganglions splanchniques* sont des centres où convergent un très-grand nombre de nerfs dont les uns viennent directement du système céphalo-rachidien, et les autres des ganglions du grand sympathique. Dans ces ganglions qui avoisinent tous la région médiane, les nerfs du côté droit

viennent se confondre avec ceux du côté gauche par un grand nombre de branches plexiformes, d'aspect ganglionnaire, qui entourent les artères viscérales, et se divisent comme elles pour pénétrer dans l'épaisseur des organes.

Il suit de ce qui précède que le grand sympathique n'est ni un nerf continu qui ne différerait des autres nerfs que par ses renflemens, comme le voulaient les anciens qui en faisaient une paire particulière, ni une série linéaire de petits centres nerveux ou de petits cerveaux qui émettent dans tous les sens des filets de communication, soit avec les nerfs spinaux, soit avec les nerfs viscéraux, comme le voulait Bichat : c'est une série de ganglions liés d'action les uns aux autres et prenant leur origine dans chacune des paires spinales émanées du centre céphalo-rachidien : le grand sympathique ne naît pas de la 6^e paire crânienne ou du filet vidien ou carotidien, pas plus que de toute autre paire spinale, mais bien de la moelle épinière tout entière ; et s'il ne s'épuise pas à mesure qu'il s'éloigne du cerveau, s'il se renforce même dans quelques points, c'est qu'il reçoit, chemin faisant, de nouvelles branches d'origine.

Suivant une théorie physiologique ingénieuse, et que l'anatomie confirme pleinement, les viscères qui reçoivent leurs nerfs des ganglions du grand sympathique, puiseraient leur principe d'action dans la moelle épinière tout entière, en sorte que l'affection d'un nerf, d'un ganglion viscéral, doit entraîner 1^o celle de tout le système ganglionnaire, vu les communications intimes qui ont lieu entre tous les ganglions, 2^o celle du système céphalo-rachidien, vu les communications intimes qui ont lieu entre les ganglions sympathiques et la moelle épinière. Il suivrait de là que l'ensemble des ganglions sympathiques et viscéraux constitue un vaste plexus qui lie d'une manière intime les viscères entr'eux et au reste de l'économie. Cette dépendance mutuelle est le trait le plus caractéristique des organes de la vie nutritive, c'est-à-dire, des organes qui reçoivent leurs filets nerveux des ganglions splanchniques et sympathiques.

Le grand sympathique prend sa source dans la moelle épinière tout entière

L'ensemble des ganglions sympathiques et viscéraux constitue un vaste plexus.

Structure des nerfs et des ganglions.

Travaux de
Prochaska et
de Reil.

Prochaska est le premier qui ait jeté quelque jour sur la structure des cordons nerveux, et prouvé qu'ils consistent dans de véritables plexus. Reil ne s'est pas contenté d'étudier la disposition plexiforme des cordons nerveux, il s'est surtout occupé de leur structure, et s'il n'a pas fixé la science à ce sujet, c'est parce qu'il a pris pour type des nerfs le nerf optique qui offre précisément une disposition de structure exceptionnelle.

Chaque nerf
est un plexus.

Chaque nerf est un plexus qu'enveloppe une gaine fibreuse commune. Si on incise cette gaine, et si on écarte, en lacérant le tissu cellulaire, les petits cordons nerveux qui le constituent, on voit que ces petits cordons qui sembleraient au premier abord juxta-posés et parallèles, s'anastomosent entr'eux de mille manières et forment un plexus extrêmement compliqué. On voit, en outre, que ces petits

Inégalité des
petits cordons
ou filets ner-
veux qui con-
stituent cha-
que nerf.

cordons sont d'un calibre inégal, non seulement dans le même nerf, mais encore dans les différens nerfs; que c'est dans les nerfs qui appartiennent au grand sympathique et au nerf pneumo-gastrique, que se voient les filets les plus petits, que les plus considérables appartiennent aux nerfs brachiaux et au grand nerf sciatique.

Si on étale sur une plaque de cire des nerfs dont on aura dissocié les filets, et si on fixe ces nerfs étalés à l'aide d'épingles placées de distance en distance, on verra l'impossibilité absolue de les suivre à travers leurs divisions successives et la multiplicité de leurs combinaisons.

Deux parties constituent essentiellement le nerf, savoir 1^o la *substance nerveuse proprement dite* 2^o son *enveloppe* ou *gaine* fibreuse qui a reçu le nom de *névrilème*.

Il y a un névrilème commun ou gaine fibreuse commune pour chaque nerf. En outre, chaque petit cordon nerveux, chaque filet est pourvu d'une gaine ou d'un névrilème propre.

Les canaux névrlématiques se divisent, se subdivisent et s'anastomosent comme les petits cordons nerveux eux-mêmes.

Les canaux névrlématiques sont composés de tissu fibreux ; leur aspect resplendissant qui les a fait souvent confondre avec les tendons, leur résistance, leur inextensibilité, leur peu de vitalité, tous leurs caractères, en un mot, établissent leur nature fibreuse et exclusivement protectrice (1).

Le névrlème des nerfs fait suite au névrlème de la moelle épinière.

Substance nerveuse. Si, à l'exemple de Reil, on plonge un nerf dans de l'acide nitrique étendu d'eau, le névrlème sera dissous et en même temps la substance nerveuse acquerra une densité, une opacité très-remarquables. Nous verrons plus tard, combien cette double propriété des acides dans leur action sur les nerfs est précieuse pour la détermination du véritable caractère de filamens réputés nerveux. Sur un tronc nerveux préparé par les acides, on voit de la manière la plus manifeste, que les anastomoses des filets nerveux qui entrent dans sans sa composition sont pour ainsi dire continues et se font par anses ou à angles, que l'addition de certains filamens nerveux ou la séparation de quelques autres vient nécessairement rompre la chaîne des rapports au moment où on croyait pouvoir l'établir, en sorte qu'après un trajet de quelques pouces, les nerfs sont composés d'une manière toute différente qu'auparavant.

Quelle est la structure de la substance nerveuse ? La substance nerveuse n'est point une pulpe, mais elle est constituée par des pinceaux de filamens d'une ténuité excessive et dont le fil du ver à soie peut donner une idée ; ces filamens sont parallèles et juxtaposés, libres dans toute

Les canaux névrlématiques sont de nature fibreuse.

Procédé pour séparer la substance nerveuse de son névrlème

Structure plexiforme des cordons nerveux.

Structure de la substance nerveuse.

(1) On pourrait dire que le névrlème doit à son peu de vitalité non moins qu'à sa résistance, les fonctions d'organe protecteur : c'est par suite de ce peu de vitalité du névrlème, qu'on voit tous les jours les nerfs traverser intacts des parties enflammées ou dégénérées.

Chaque filament nerveux occupe toute la longueur du nerf.

la longueur du nerf, susceptibles d'être isolés les uns des autres : quand ils ne sont pas soumis à l'extension, ils sont flexueux à la manière d'une ligne tremblée. Chaque filament nerveux occupe toute la longueur du nerf. Or, on voit dans chaque nerf les filamens qui par leur réunion constituent les filets nerveux passer incessamment d'un filet à un autre, et se combiner de mille manières, sans s'entrelacer, sans se confondre jamais.

Cette structure si manifeste dans un nerf durci par l'acide nitrique ne l'est pas moins dans les nerfs qui n'ont été soumis à aucune préparation (1). Si on divise par une ponction le névrilème, la substance nerveuse fait hernie à travers la solution de continuité, absolument comme le fait la moelle épinière dans la même circonstance. Si on divise le névrilème dans toute la longueur du nerf, la substance nerveuse apparaît sous la forme de filamens longs et parallèles, d'une couleur blanc de lait, qui flottent sur l'eau dans laquelle on a plongé le nerf.

Les filets nerveux ne présentent jamais d'interruption.

Chaque filet nerveux (et ce point est fondamental) a son extrémité centrale au centre céphalo-rachidien, et son extrémité périphérique au point de terminaison. Dans le cours de son long trajet, il ne fait que passer dans de nouvelles combinaisons, sans présenter la moindre interruption.

La continuité est une loi de structure du système nerveux.

De l'injection des nerfs.

Les nerfs sont-ils susceptibles d'injection ?

La doctrine du fluide nerveux qui a si long-temps régné dans les écoles, avait fait admettre aux physiologistes des canaux pour la circulation de ce fluide. Plusieurs expérimentateurs disaient avoir recueilli le fluide nerveux et en exposaient les diverses qualités, et les anatomistes ne faisaient aucune recherche ni pour confirmer, ni pour infirmer ces

(1) J'ai également étudié cette structure sur des animaux vivans, dans le but de constater l'insensibilité du névrilème et la sensibilité des filamens nerveux.

assertions. Malpighi lui-même, qui porta au plus haut degré dans l'étude de l'anatomie ce doute philosophique qui a renouvelé la face des sciences, crut voir le fluide nerveux sortir de la coupe d'un nerf à la manière d'un suc glutineux qu'il compare à l'essence de térébentine (1).

Opinion de
Malpighi.

Reil et quelques autres ont injecté le névrilème. Reil donne pour injecter le nerf optique un procédé fort ingénieux qui consiste à ouvrir la cornée transparente, et à injecter du mercure dans l'intérieur du globe de l'œil : le mercure passe à travers les trous par lesquels s'exprime le nerf optique au moment où il se continue avec la rétine.

Injections de
Reil.

Tel était l'état de la science lorsque Bogros, prosecteur de la faculté, ayant par hasard piqué un nerf à l'aide d'un tube à injection lymphatique, vit le mercure filer soit dans le même filet nerveux, soit dans les filets nerveux adjacents ; il répéta ses essais qu'il varia de mille manières, et bientôt il publia un mémoire dans lequel il énonce formellement et comme une vérité démontrée qu'il existe dans chaque filet nerveux un canal central susceptible d'injection ; et dans son enthousiasme pour sa découverte, il crut avoir réalisé le vœu de Ruysch (1) et pouvoir désormais poursuivre les nerfs jusqu'à leurs extrémités les plus capillaires.

Travaux de
Bogros.

Le travail de Bogros fut accueilli généralement avec peu de faveur, et je crois qu'il n'a pas été apprécié à sa juste va-

(1) Mais, comme le remarque Haller, Malpighi n'a vu ce liquide que dans la section de la queue d'un cheval, et ne l'a jamais rencontré dans la section des autres nerfs : or, n'est il pas infiniment probable que Malpighi n'a vu rien autre chose que la sérosité qui remplit le plus souvent l'infundibulum de la dure-mère spinale : « Quam vehementer suspicor eum clarum virum humorem vidisse » viscidum, quo infundibulum duræ membranæ spinalis frequentissimè plenum est, et qui idem in spinam bifidam auctus abit. » (Haller, Elem. physiol., t. IV, p. 197.)

(2) Ruysch disait qu'il n'aurait plus rien à désirer s'il lui était donné d'injecter les nerfs comme il injectait les vaisseaux.

Expériences
de l'auteur re-
latives à l'in-
jection des
nerfs.

Ce qui ar-
rive :

1^o Lorsque
le filet nerveux
est piqué cen-
tralement.

2^o Lorsqu'il
n'est pas piqué
centralement.

Explication
des différences
que présentent
ces deux mo-
des d'injection

leur. J'ai repris le travail de Bogros, et voici le résumé de mes recherches. Si, à l'aide d'une pince mousse, on attire un filet nerveux du milieu du cordon dont il fait partie, par exemple du milieu du nerf médian, et si on pique bien *centralement* ce filet avec un tube à injection lymphatique, on voit le mercure filer comme par saccades tantôt de haut en bas tantôt de bas en haut, au centre de ce filet nerveux, passer dans un plus ou moins grand nombre de filets adjacens; et si l'injection réussit, une bonne partie des filets qui constituent le cordon nerveux sera injectée, et cela dans toute leur longueur. Une pression douce exercée, soit à l'aide du doigt, soit à l'aide du manche d'un scalpel, favorise singulièrement la progression du mercure. Mais il arrive souvent que les parois du canal que parcourt le mercure cèdent dans un point, alors une crévasse se fait; il y a extravasation.

Lorsque le filet nerveux n'a pas été piqué centralement, on voit bien le mercure filer le long de ce filet injecté, et même le long de quelques filets voisins, mais la petite colonne de mercure n'est jamais régulière; elle n'occupe pas le centre des filets, mais un des points de leur surface; et bientôt le mercure s'épanche dans la gaine névrilématique commune qui ne tarde pas elle-même à se rompre.

Ce second mode d'injection que l'on produit à volonté, en piquant superficiellement le filet nerveux, diffère essentiellement de l'injection qu'on obtient en piquant centralement le filet nerveux; dans ce dernier cas, la petite colonne de mercure est égale et régulière. Le brillant métallique est comme voilé. Le mercure se précipite rapidement; le canal nerveux se rupture moins facilement et lorsque la rupture a lieu, elle commence par une espèce de hernie formée par la substance nerveuse; alors le mercure s'épanche dans la gaine névrilématique, et se comporte comme nous avons dit qu'il le faisait lorsque le nerf avait été superficiellement piqué.

Où se passent ces deux injections? Dans le second mode,

c'est-à-dire, dans l'injection superficielle, on injecte le névrilème. Dans le premier mode, c'est-à-dire dans l'injection centrale, injecte-t-on la substance nerveuse elle-même? C'était l'opinion de Bogros, qui prétendait même voir à l'œil nu un canal au milieu de cette substance nerveuse; mais ce canal n'existe pas, et celui qu'il montrait après la dessiccation du nerf injecté était un canal factice ainsi que nous allons le voir tout-à-l'heure. Comment d'ailleurs admettre un canal au milieu de la substance nerveuse que nous avons démontré n'être autre chose qu'un pinceau de filamens parallèles et juxtaposés.

Si d'une part ce n'est pas dans la substance nerveuse qu'arrive le mercure dans l'injection centrale et si, d'une autre part, ce n'est pas dans le canal névrilématique, quel peut être le siège de l'injection? Sont-ce les vaisseaux lymphatiques? Comment le savoir? personne ne les a démontrés; sont-ce les vaisseaux artériels et veineux? mais ces vaisseaux ne suivent nullement la direction des nerfs.

Un fait anatomique va tout expliquer: chaque filet nerveux est pourvu, indépendamment de sa gaine névrilématique, d'une *gaine propre*, contiguë au névrilème par sa face externe, contiguë au pinceau nerveux par sa face interne qui est lisse et humide. Pour démontrer cette gaine, il suffit de couper en travers un cordon nerveux, et de saisir un des bouts de nerfs en forme de houppe qui dépassent la gaine névrilématique rétractée; on retire alors, ordinairement sans effort, un filet nerveux de plusieurs pouces de longueur, à surface lisse, qui est complètement débarrassé de son névrilème. Eh bien! ce filet est formé non seulement par la substance nerveuse, mais encore par une *gaine propre* bien distincte du névrilème. Ce filet dépouillé du névrilème peut être parfaitement injecté, l'injection offre alors tous les caractères de l'injection centrale, et l'examen à la loupe démontre que les filamens nerveux qui constituent ce filet sont régulièrement disséminés autour de la colonne de mercure.

Siège de
l'injection
dans les deux
cas.

Dans l'injection centrale, on injecte, non la substance nerveuse, mais une gaine propre à chaque filet nerveux.

Pourquoi le mercure pousse-t-il dans un filet passe-t-il dans d'autres filets ?

Il suit de là que dans l'injection centrale d'un nerf, on n'injecte ni le névrilème, ni la substance nerveuse, ni des vaisseaux, mais une *gaine propre à chaque filet nerveux*; que si l'injection passe d'un filet à un grand nombre d'autres filets, cela tient à ce que les canaux formés par les gaines propres, s'anastomosent entr'eux. J'ajouterai :

1^o Qu'il est évident que dans cette injection le mercure pénètre dans un espace vide et non point dans un canal qu'il se creuserait par son poids, car il suffit d'une colonne de mercure de quelques lignes, pour que l'injection ait lieu.

Le mercure pénètre jusqu'aux ganglions spinaux

2^o Que le mercure file plus aisément de l'extrémité périphérique vers l'extrémité centrale que dans le sens opposé; que lorsque l'injection a bien réussi, les ganglions spinaux sont injectés de mercure qui s'épanche dans la cavité de la dure-mère, ou qui s'échappe par les veines: que si on demande pourquoi le mercure ne pénètre pas dans les racines antérieures et postérieures des nerfs spinaux, je répondrai qu'il n'est pas certain que ces racines aient une gaine propre; ou que si cette gaine existe, elle se déchire avec la plus grande facilité. Quant au passage du mercure, des ganglions nerveux dans les veines, il est probable que la gaine propre cessant dans les ganglions, le mercure est versé dans les aréoles ou cellules qui constituent ces ganglions.

Les injections fournissent un bon moyen de poursuivre les filets nerveux jusque dans l'épaisseur des organes. Une injection poussée dans le nerf lingual pénètre dans les papilles de la langue.

Structure des ganglions.

Opinion de Meckel et de Zinn sur la structure des ganglions.

Meckel, dans son excellente monographie sur la cinquième paire, avait avancé que dans les ganglions, les nerfs se divisent en une multitude de filets lesquels sont destinés à un grand nombre de parties.

Zinn (Acad. Berlin 1753) dit que les ganglions ont non seulement pour usage de diviser les nerfs en un grand

nombre de filets, de les diriger d'un point central vers la conférence, mais encore celui de les mêler, de les combiner de manière à ce qu'un grand nombre de filets ténus se réunissent en un nombre moindre de filets plus volumineux.

Mais cette doctrine, quelque spécieuse qu'elle soit, ne reposant sur aucun fait anatomique, fut repoussée par Haller. Et c'est pour remplir ce vide de la science que Scarpa entreprit une série de recherches à ce sujet.

Au lieu d'avoir recours, comme ses prédécesseurs, à la coction, à la macération dans le vinaigre, dans l'urine et autres liquides, Scarpa se contenta de la macération dans l'eau pure souvent renouvelée, méthode familière à Ruysch dans ses recherches délicates, et c'est à l'aide de ce procédé si simple qu'il est parvenu à démontrer que les ganglions sont formés par une touffe de filamens nerveux entourés par du tissu cellulaire et par une matière grise que détruit la macération.

Travaux de
Scarpa sur la
structure des
ganglions.

Il fit porter ses recherches non seulement sur les ganglions spinaux, mais encore sur les ganglions viscéraux, et il découvrit une admirable conformité de structure dans les uns et dans les autres. Scarpa rapproche la structure des ganglions de celle des plexus; dans les uns comme dans les autres, les nerfs arrivent de tous les points, et se mêlent sans se confondre; des ganglions comme des plexus partent un nombre de nerfs en général plus considérable que celui des nerfs qui ont concouru à leur formation.

Rapports
entre les gan-
glions et les
plexus.

L'injection des ganglions par les nerfs m'a permis de reconnaître que ces ganglions ont une structure tout-à-fait semblable à celles des ganglions lymphatiques, c'est-à-dire, qu'ils sont composés de cellules communiquant les unes avec les autres, et au milieu desquelles les filamens nerveux sont disséminés.

Injection
des ganglions.

Si nous établissons un parallèle entre les plexus, les anastomoses et les ganglions, nous dirons que dans les plexus, il

y a échange de cordons nerveux, dans les anastomoses échange de filets et dans les ganglions échange de filamens.

Préparation des nerfs.

Choix des sujets. Pour la névrologie, on doit faire choix d'un sujet extrêmement maigre, jeune ou vieux. Les vieux sujets réduits au marasme me paraissent pour le moins aussi favorables que les jeunes.

Dissection des nerfs. La dissection des nerfs rachidiens est facile. Il n'en est pas de même de celle des nerfs crâniens, qui est sans contredit la partie la plus difficile de l'anatomie. Pour faciliter cette étude, non moins que pour la détermination des filets nerveux qu'il est si souvent arrivé de confondre avec de petits vaisseaux, de petits fragmens de tissus fibreux, j'ai coutume de soumettre la tête à l'action de l'acide nitrique étendu d'eau. Après un certain temps de macération dans l'eau acidulée, je plonge la pièce dans l'eau pure que je renouvelle de temps en temps; tous les tissus passent avec le névrilème à l'état gélatiniforme; le tissu nerveux seul devient plus blanc et plus consistant, et alors toute erreur est impossible. En outre, les os, privés de leur phosphate calcaire, se laissent couper à la manière des parties molles. J'ai pu par ce moyen séparer l'ensemble du système nerveux céphalo-rachidien du milieu des autres organes, et laisser le grand sympathique attaché au reste de l'arbre nerveux.

DES NERFS EN PARTICULIER.

Les nerfs se divisent en deux ordres bien distincts : 1.^o les *nerfs céphalo-rachidiens*, qui ont leur origine ou extrémité centrale à la moëlle ou à ses prolongemens crâniens : ce sont les nerfs de la vie de relation ; 2.^o les *nerfs ganglionnaires* ou *nerfs du grand sympathique*, qui aboutissent à des ganglions ou en qui émanent ; ils appartiennent à la vie nutritive.

Il y a deux ordres de nerfs

Les nerfs céphalo-rachidiens se divisent en *nerfs spinaux* ou *rachidiens* et en *nerfs crâniens* ; les premiers sont tous ceux qui sortent par les trous de conjugaison ; (1) les seconds si improprement nommés nerfs cérébraux ou encéphaliques, sortent par les trous de la base du crâne.

Deux ordres de nerfs céphalo-rachidiens.

De même que la ligne de démarcation qui sépare au premier aspect le crâne du rachis, s'est effacée devant l'étude comparative et analytique du crâne et de la vertèbre, de même nous verrons les nerfs crâniens malgré leur apparente irrégularité, ramenés à beaucoup d'égards à la distribution si simple et si régulière des nerfs spinaux. De ce parallèle entre les nerfs crâniens et les nerfs rachidiens, il ressortira ce principe, que le lieu de sortie des nerfs hors des cavités osseuses est une circonstance tout à fait secondaire de leur histoire, tandis qu'au contraire les circonstances fondamentales sont déduites de leur *extrémité centrale*, et de leur mode de distribution à leur extrémité périphérique ; on verra aussi que la seule base rationnelle d'une bonne classification des nerfs, ne peut reposer que sur la considération de leur origine.

Leur apparence irrégularité.

Vue générale sur les nerfs crâniens et les nerfs rachidiens.

(1) On se rappelle que nous avons compris les trous sacrés parmi les trous de conjugaison.

Ordre à suivre dans l'exposition des nerfs.

Pour nous, les nerfs crâniens ne sont autre chose que les nerfs qui naissent du bulbe rachidien et de ses prolongemens crâniens, et les nerfs spinaux que les nerfs qui naissent de la moelle au-dessous du bulbe.

De même que dans l'ostéologie nous avons fait précéder l'étude du crâne par celle de la vertèbre, de même nous ferons précéder l'étude des nerfs crâniens par celle des nerfs spinaux: il résultera de cette légère modification, dans l'ordre généralement suivi, que nous passerons du simple au composé, et que nous n'arriverons aux nerfs si compliqués du crâne que lorsque nous aurons acquis une certaine habitude dans la dissection et dans l'étude des autres nerfs.

Ainsi, 1^o *nerfs spinaux*, 2^o *nerfs crâniens*, 3^o *nerfs ganglionnaires ou viscéraux*, tel est l'ordre que nous allons suivre dans l'exposition des nerfs.

NERFS SPINAUX.

Nombre des nerfs spinaux.

Le nombre des *nerfs spinaux*, c'est-à-dire des nerfs qui sortent par les trous de conjugaison, parmi lesquels nous rangeons les trous sacrés, est rigoureusement en rapport avec celui des vertèbres (1).

Il y a huit paires cervicales, en y comprenant le nerf sous-occipital; douze paires dorsales, cinq paires lombaires, six paires sacrées; en tout, trente-une paires.

Toutes les paires spinales présentent, 1^o des caractères communs, 2^o des caractères de régions, 3^o des caractères individuels.

Nous allons examiner successivement, sous ce triple point de vue, l'extrémité centrale, le trajet et la terminaison des nerfs spinaux.

(1) Cette relation entre le nombre des paires spinales et le nombre des vertèbres se maintient dans toute la série des animaux vertébrés: c'est par ce motif qu'on trouve jusqu'à soixante paires de nerfs spinaux chez quelques mammifères et plusieurs centaines chez quelques serpens.

DE L'EXTRÉMITÉ CENTRALE DES NERFS SPINAUX.

Préparation. La même que celle de la moelle épinière.

Caractères communs. — Il y a de très grandes analogies et des différences peu tranchées entre les différens nerfs spinaux sous le point de vue de leur origine et de leur trajet dans le canal rachidien ; cette circonstance, jointe à ce que c'est par la même préparation que sont mises à découvert toutes les origines des trente-une paires spinales, m'a paru un motif suffisant pour les réunir dans une description commune. Une méthode qui a pour but d'étudier comparativement des dispositions analogues, est infiniment préférable à celle qui consisterait à décrire séparément l'origine de chaque paire.

Motifs de la description collective des origines des nerfs spinaux

Les nerfs spinaux émanent de la moelle par une double série linéaire de *filets* ou *racines*. On distingue les racines en *antérieures*, ce sont celles qui se détachent des parties latérales de la face antérieure de la moelle, et en *postérieures*, lesquelles se détachent des parties latérales de la face postérieure. Ces dernières sont encore désignées sous le nom de *racines ganglionnaires*, parce qu'elles aboutissent plus particulièrement aux ganglions spinaux (1).

Double racine des nerfs spinaux.

Le ligament dentelé établit la ligne de démarcation entre les unes et les autres.

Immédiatement après s'être détachées de la moelle, les racines, tant antérieures que postérieures, se réunissent en un nombre de groupes proportionnel au nombre des paires spinales : les filets qui constituent chaque groupe conver-

Convergence des filets de chaque groupe

(1) Cette origine des nerfs spinaux par deux ordres de racines est commune à tous les animaux vertébrés, à l'exception des serpens et des lamproies, qui ne présentent qu'un ordre de racines : ce fait de l'existence d'un seul ordre de racines chez quelques animaux, est un argument bien puissant contre la distinction physiologique des racines en racines de sentiment et racines de mouvement.

Inclinaison
des filets ner-
veux par rap-
port à l'axe de
la moelle.

gent; pour cela, les supérieurs descendent à la rencontre des inférieurs, dont l'obliquité moindre leur permet d'être bientôt atteints. Il en résulte que ces filets, situés les uns au-dessus des autres, largement espacés en dedans et rapprochés en dehors, représentent un triangle dont l'inclinaison générale, par rapport à l'axe de la moelle, varie suivant la région. Il n'est pas rare de voir les filets (surtout les antérieurs de chaque groupe) former deux groupes secondaires.

Canaux fi-
breux des ra-
cines antérieu-
res et posté-
rieures.

Au moment où elles vont s'engager dans le canal fibreux que leur forme la dure-mère, les racines antérieures, de même que les racines postérieures de chaque groupe, se réunissent en un cordon applati. Il y a un canal fibreux pour le cordon des racines antérieures, et un canal fibreux pour le cordon des racines postérieures. L'arachnoïde, qui a formé à chaque paire spinale une gaine infundibuliforme, commune aux deux ordres de racines, les abandonne au moment où elles pénètrent dans les canaux fibreux auxquels les cordons nerveux sont assez intimement unis.

Indépendan-
ce des racines
antérieures et
des racines
postérieures.

Bien que le groupe des racines antérieures et le groupe des racines postérieures convergent l'un vers l'autre pour traverser les canaux fibreux de la dure-mère, jamais il n'y a entre eux la moindre communication. Il est curieux de voir ces longs et nombreux filets, qui constituent la queue de cheval, marcher parallèlement sans jamais s'anastomoser; tandis qu'au sortir du canal vertébral, les communications seront en quelque sorte continuelles.

Divers mo-
des de commu-
nication des
filets de la mê-
me série.

Les communications de filet à filet dans la même série, soit antérieure, soit postérieure, ne sont pas rares: elles se font suivant plusieurs modes; ainsi, tantôt elles ont lieu entre deux filets de la même paire, tantôt elles ont lieu entre des filets appartenant à deux paires différentes. D'autres fois, c'est un filet intermédiaire à deux paires qui se bifurque pour se partager entre elles.

Du reste, la direction oblique des racines spinales, le trajet plus ou moins long qu'elles parcourent dans le canal

rachidien, sont une conséquence nécessaire de la brièveté de la moelle qui, s'arrêtant au niveau de la première vertèbre lombaire, ne pouvait donner naissance aux nerfs spinaux, au niveau des trous de conjugaison qui devaient leur livrer passage (1).

Les différences que présentent les racines antérieures et les racines postérieures peuvent se résumer dans les caractères suivans :

Différences
des racines an-
térieures et des
racines posté-
rieures.

1°. Les racines antérieures naissent à une distance de la ligne médiane moindre que les racines postérieures; elles vont même se rapprochant de cette ligne médiane, à mesure qu'on les examine plus inférieurement; si bien qu'à la partie inférieure de la moelle, elles se détachent de chaque côté du sillon médian.

2°. Tandis que les racines postérieures partent toutes d'un sillon linéaire de substance grise, dont elle ne se dévient jamais, les racines antérieures partent assez irrégulièrement et comme confusément d'une petite colonne blanche d'une demi-ligne de largeur.

3°. Sous le rapport du volume, les racines postérieures, prises une à une, sont beaucoup plus volumineuses que les racines antérieures; en outre, les racines postérieures l'emportent pour le nombre, en sorte que l'ensemble des racines postérieures est généralement plus considérable que l'ensemble des racines antérieures, ainsi que l'ont très-bien établi Sæmmering, Chaussier et Gall. On a peine à concevoir l'opinion de quelques auteurs, qui admettent un rapport inverse au moins pour certaines régions; cette erreur vient sans

(1) Gall croit donner une solution de cette question en disant que l'obliquité des nerfs spinaux et le long trajet qu'ils parcourent sont une conséquence nécessaire de la station bipède de l'homme. Il est certain que les nerfs sont moins obliques, et parcourent un trajet intra-rachidien moins considérable chez les animaux; mais cette différence s'explique par la longueur plus grande de la moelle chez les animaux, et n'est nullement liée au mode d'attitude.

Variétés de proportion entre le volume des racines antérieures et celui des racines postérieures.

Ganglions vertébraux.

Les racines antérieures ne sont pas complètement étrangères aux ganglions.

Nombre.

Volume des ganglions vertébraux.

doute des variétés de proportions qui existent, suivant les régions, entre les racines antérieures et les racines postérieures, variétés qui ne vont jamais jusqu'au point de donner l'avantage, sous le rapport du volume, aux racines antérieures.

Arrivés aux trous de conjugaison, le cordon formé par la réunion des racines antérieures et celui formé par la réunion des racines postérieures, se comportent d'une manière différente.

Le cordon des racines postérieures se renfle immédiatement et forme un ganglion olivaire qu'on appelle *ganglion vertébral* ou *spinal*. Haase le premier, Scarpa ensuite, ont parfaitement établi cette vérité que les racines postérieures seules se rendent en général aux ganglions vertébraux; de là le nom de *racines ganglionnaires* affecté aux racines postérieures des nerfs spinaux: ces ganglions occupent les trous de conjugaison, ceux de la région sacrée sont renfermés dans le canal sacré.

C'est généralement au cordon qui émerge de ce ganglion que vont s'accoller, s'amalgamer en quelque sorte les racines antérieures, je me hâte d'ajouter que les racines antérieures ne sont pas aussi étrangères qu'on le dit généralement, à la formation des ganglions rachidiens; ainsi il n'est pas rare de voir les filets antérieurs s'unir soit à l'extrémité externe, soit à la partie moyenne du ganglion. Bien plus, aux régions lombaires et sacrées on trouve un demi-ganglion pour chaque ordre de racines.

Il y a trente paires de ganglions spinaux et même trente-et une paires, quand il en existe un pour la première paire cervicale; le volume du ganglion n'est nullement en rapport avec le diamètre des trous de conjugaison, mais bien avec le nombre et le volume des racines qui y arrivent, et le nombre et le volume des nerfs qui en partent.

Le cordon qui fait suite au ganglion est cylindrique, plexiforme, comme crevasé: de ce cordon dans lequel il

est impossible de débrouiller ce qui appartient aux racines antérieures de ce qui appartient aux racines postérieures partent trois ordres de branches : 1°. Les *branches spinales postérieures*, qui fournissent aux muscles et aux tégumens de la région spinale postérieure ; 2°. Les *branches spinales antérieures* véritable continuation du nerf, destinées à fournir aux parties latérales et antérieure du tronc et aux extrémités supérieures et inférieures ; 3°. Les *branches spinales ganglionnaires*, qui vont se rendre aux ganglions du grand sympathique.

Des trois ordres de branches qui terminent les nerfs spinaux.

Les *branches ganglionnaires* seront décrites à l'occasion des ganglions du grand sympathique.

Branches ganglionnaires

Les *branches postérieures* présentant une grande analogie de distribution, et pouvant être mises à découvert par une préparation commune, seront décrites dans un seul et même article.

Branches postérieures.

Les *branches antérieures* destinées à des parties dissimulables présentent individuellement une distribution à la fois très-variée et très-compiquée, qui nécessite une description particulière, sinon pour chaque paire au moins pour plusieurs groupes de paires.

Branches antérieures.

Tels sont les caractères communs à toutes les paires spinales considérées à leur extrémité centrale, dans le canal rachidien et à leur sortie du trou de conjugaison. Etudions maintenant les caractères propres à chaque région.

Caractères propres à l'extrémité centrale des nerfs de chaque région.

A. *Caractères propres des paires cervicales*. Ce sont, 1° une obliquité des racines bien moindre que dans les autres régions. La première paire est légèrement oblique en haut et en dehors, à la manière des nerfs crâniens, dont elle se rapproche sous ce point de vue ; la seconde paire est transversale. Les paires suivantes sont obliques en bas et en dehors,

et cela d'autant plus qu'on les examine plus inférieurement ; mais cette obliquité ne dépasse jamais la hauteur d'une vertèbre.

2°. Le rapport entre le volume des racines postérieures et celui des racines antérieures est de 3 à 1, et ce rapport qui est de beaucoup supérieur à celui des autres régions, s'applique non-seulement à l'ensemble des filets, mais encore à chaque filet en particulier.

Rapports
de volume en-
tre les racines
antérieures et
les racines pos-
térieures.

3° Les paires cervicales vont en croissant rapidement de volume depuis la première jusqu'à la cinquième paire, et se maintiennent aussi volumineuses jusqu'à la huitième.

Caractères
propres à la
première paire
cervicale.

La première paire cervicale, si bien décrite par Ash, présente des caractères propres ; elle a des racines postérieures bien moins nombreuses que les racines antérieures, le nerf spinal ou accessoire de Willis semble suppléer à l'insuffisance des racines postérieures de cette paire qui est souvent dépourvue de ganglion (1).

Caractères
propres aux
paires dorsales

B. *Caractères propres aux paires dorsales.* A l'exception de la première paire dorsale, qui présente tous les caractères des paires cervicales, les paires dorsales présentent les caractères suivans :

Nombre des
filets.

1°. Petit nombre de racines ou de filets ; aussi, à l'exception des paires sacrées, les paires dorsales sont-elles les moins volumineuses.

Uniformité.

2°. Uniformité du nombre et du volume de ces filets. Les nerfs dorsaux sont à peu près égaux en volume, la douzième paire offre seule une augmentation légère de volume.

Intervalle.

3°. Intervalle considérable qui sépare les filets et dé-

(1) D'après les principes de classification des nerfs que j'ai émis plus haut, je devrais placer le nerf spinal parmi les nerfs cervicaux, puisqu'il prend son origine à la portion cervicale de la moelle ; en le classant parmi les nerfs crâniens, je cède à un usage généralement adopté.

faut de régularité de cet intervalle. Souvent une colonne de moelle de huit à dix lignes de hauteur est destinée à l'insertion d'une petite paire de nerfs.

4°. Gracilité des filets plus prononcée que dans toute autre région.

Volume.

5°. Disproportion légère de volume entre les racines antérieures et les racines postérieures comparées filet à filet.

Proportion.

6°. Direction de ces racines, qui avant de se détacher de la moelle restent couchées sur elle dans une certaine longueur, circonstance bien propre à induire en erreur sur le lieu précis de leur origine.

Direction.

7°. Longueur du trajet qu'elles parcourent dans le canal rachidien. Cette longueur est mesurée par une hauteur de deux vertèbres au moins.

Longueur.

C. *Caractères propres aux paires lombaires et sacrées.* Ce sont, 1°. le nombre des racines qui est bien plus considérable qu'à la région dorsale et même qu'à la région cervicale.

Caractères
propres aux
paires lombaires
et sacrées.

2°. Le rapprochement extrême de leurs filets lesquels forment une série non interrompue.

3°. Le rapport de nombre des racines antérieures aux postérieures; rapport qui est :: 2 : 1.

4°. L'uniformité de volume de leurs racines; les racines antérieures prises individuellement étant aussi volumineuses que les racines postérieures.

5°. Les racines postérieures restent fidèles à leur sillon, tandis que les racines antérieures se rapprochent de la ligne médiane à la partie inférieure de la moelle et arrivent presque jusqu'au contact avec celles du côté opposé.

6°. Les racines antérieures concourent tout aussi bien que les racines postérieures à la formation des ganglions spinaux.

7°. La direction presque verticale des racines lombaires, et des racines sacrées.

8°. La longueur considérable du trajet que parcourent ces racines avant de sortir du canal rachidien.

De l'extrémité centrale réelle des nerfs spinaux.

L'origine
réelle des nerfs
spinaux diffère
de leur origine
apparente.

L'*extrémité centrale apparente des nerfs spinaux* est bien distincte de l'*extrémité centrale réelle*. Si, pour résoudre cette question importante, on étudie la moelle de l'adulte, on sera tenté d'admettre que le point de contact du nerf et de la moelle est la véritable origine du nerf, tant est grande la facilité avec laquelle se séparent les nerfs de la moelle sans y laisser de traces évidentes. On a même été jusqu'à dire que les nerfs spinaux naissaient du névrilème de la moelle rachidienne.

Opinions
diverses des
auteurs à ce
sujet.

Chaussier admettait pour l'origine de chaque série de racines deux sillons latéraux, l'un antérieur, l'autre postérieur, sillons que Gall a regardés avec raison comme le résultat de l'arrachement des racines.

D'autres ont considéré avec les anciens la moelle épinière comme un gros nerf qui résulterait de la réunion de tous les filets nerveux, lesquels se détacheraient successivement de la moelle. Mais cette idée est repoussée par ce fait anatomique que la moelle ne va pas en diminuant progressivement de haut en bas, comme cela devrait être si elle était formée par la réunion de toutes les racines nerveuses.

L'observation aussi ingénieuse que vraie de Vicq d'Azyr sur la substance grise, laquelle se trouve toujours en grande quantité au niveau des parties d'où naissent un grand nombre de nerfs et qui est comme proportionnelle à ces nerfs ; les observations confirmatives de MM. Gall et Spurzheim semblent établir que les nerfs viennent de la substance grise. Cette présomption est encore fortifiée par cette considération, que la substance grise centrale de la moelle est plus considérable au niveau des racines postérieures, c'est-à-dire des racines les plus volumineuses, qu'au niveau des racines antérieures. Si on étudie la moelle de l'adulte

au moyen du jet d'eau, on voit qu'après l'avulsion des filets il reste un petit creux conoïde répondant à chaque filet arraché, que la véritable origine des filets n'est point dans ce creux, mais qu'elle siège bien plus profondément. Ici se bornent les résultats auxquels on peut arriver chez l'adulte; il n'en est pas de même chez le fœtus de sept à huit mois, vu la demi-transparence d'une bonne partie de la moelle, demi-transparence qui permet de suivre les filets d'origine déjà blancs dans son épaisseur. Si l'on fait une section verticale transversalement à la moelle épinière du fœtus, au niveau de la commissure, et si on soumet la coupe à un rayon solaire, on verra que les filets nerveux très-nombreux et très-déliés qui constituent les racines antérieures et postérieures des nerfs spinaux traversent la substance grise centrale, sont disposés à la manière des dents d'un peigne, et peuvent être suivis jusqu'aux cordons médians postérieurs: ces petits filets sont d'ailleurs tous parallèles. On serait tenté de considérer la commissure blanche comme la commissure de ces nerfs.

Etude de l'origine réelle des nerfs spinaux chez le fœtus.

Il y a loin de cette manière de voir à celle de Bellingeri qui, préoccupé de certaines idées physiologiques, suppose gratuitement que les racines antérieures, de même que les racines postérieures des nerfs spinaux sont constituées par trois ordres de filets, qui viendraient, les uns de la surface de la moelle, d'autres de l'épaisseur de la substance blanche, dont les derniers enfin traverseraient cette substance blanche pour atteindre l'extrémité de l'arc de la substance grise.

Opinion de Bellingeri relativement à l'origine réelle

Enfin quelques anatomistes admettent avec Santorini qu'il y a entrecroisement des nerfs à leur origine; mais ils ne se sont pas donné la peine de le démontrer.

Il n'y a pas entrecroisement des nerfs à leur origine.

BRANCHES POSTÉRIEURES DES NERFS SPINAUX.

Préparation. Diviser les tégumens depuis la protubérance occipitale externe jusqu'au coccyx. Disséquer avec beaucoup de soin la peau qui répond aux apophyses épineuses, surtout au niveau

du trapèze. Redoubler de précaution au niveau de l'espace celluloux qui sépare le sacro-lombaire du long dorsal.

Caractères communs à toutes les branches postérieures des nerfs spinaux.

Leur sortie à travers les trous de conjugaison postérieurs.

Émanées des cordons plexiformes qui font suite aux ganglions spinaux correspondans, les *branches postérieures des nerfs spinaux*, généralement plus petites que les branches antérieures, se dirigent en arrière, et sortent immédiatement par des trous que j'ai considérés comme des *trous de conjugaison postérieurs* (1). Ces branches se divisent en plusieurs rameaux, lesquels se portent dans les grands espaces cellulaires qui séparent les muscles longs du dos et vont se distribuer, les uns dans les muscles et les autres à la peau. La plus grande uniformité règne entre ceux de ces nerfs qui doivent se distribuer au même genre d'organes et leurs différences sont en raison de celles que présentent les parties auxquelles ils sont destinés.

Nous allons étudier successivement les branches postérieures des paires cervicales, dorsales et lombaires.

A. BRANCHES POSTÉRIEURES DES PAIRES CERVICALES.

Caractères communs.

Leur direction alternativement inflexe en dedans et en dehors.

Toutes les branches postérieures des paires cervicales se portent transversalement en dedans entre le muscle grand complexe et le transversaire épineux, et fournissent avant de s'engager entre ces deux muscles, des branches très-grêles; parvenues sur les côtés du ligament cervical postérieur, elles traversent d'avant en arrière les insertions aponévrotiques du trapèze, s'accolent à la face profonde de la peau, et se dirigent transversalement en dehors. Ces branches décrivent donc un trajet alternativement inflexe d'abord en dedans,

(1) Voyez OSTÉOLOGIE (Colonne vertébrale en général). Ces trous, situés entre les apophyses transverses, sont complétés en dehors par le ligament transverso-costal supérieur.

puis en dehors. Il n'y a d'exception à ces caractères généraux que pour la première paire cervicale.

Caractères propres.

Branche postérieure de la première paire cervicale.

La *branche postérieure* de la première paire cervicale, plus considérable que l'antérieure, sort entre l'occipital et l'arc postérieur de l'atlas, en dedans de l'artère vertébrale à laquelle elle est contiguë, au dessous du grand droit supérieur, dans l'aire du triangle équilatéral que forme ce muscle avec les deux obliques; là, elle se trouve masquée par une grande quantité de tissu adipeux qui rend sa dissection assez difficile, et s'épanouit immédiatement en plusieurs rameaux qu'on peut diviser en *internes* qui vont aux muscles grand et petit droits, en *externes* qui vont aux muscles grand et petit obliques, et en *inférieurs* ou *anastomotiques* qui, en s'unissant à la deuxième paire cervicale, vont concourir à la formation du *plexus cervical postérieur*.

Son volume plus considérable que celui de la branche antérieure.

Elle fournit

1° Les rameaux des grand et petit droits;

2° Ceux des grand et petit obliques;

3° Un rameau pour le plexus cervical postérieur.

Le rameau du petit droit se porte d'abord entre le grand droit et le grand complexe pour aller se jeter dans le petit droit.

Le rameau principal de l'oblique inférieur forme avant de s'épanouir dans l'épaisseur de ce muscle une arcade ou anse bien décrite par Bichat.

Il suit de là que tous les muscles droits et obliques reçoivent leurs filets de la première paire cervicale. Aucun filet pour le grand complexe, aucun filet cutané.

Point de filet cutané.

Branche postérieure de la deuxième paire cervicale.

Elle est la plus volumineuse de toutes les branches postérieures des paires spinales et de 3 à 4 fois plus considérable que la branche antérieure; elle sort du rachis entre l'arc postérieur de l'atlas et la lame correspondante de l'axis, sur la même ligne que la branche postérieure de la première paire, immédiatement au-dessous du bord inférieur du grand oblique et se réfléchit de bas en haut entre le cuir chevelu d'une part, le muscle occipital et l'aponévrose épicroténienne

Elle l'emporte par son volume sur toutes les branches postérieures.

Sa direction
alternative-
ment inflexe
en dedans et
en dehors.

d'une autre part; elle se porte ensuite horizontalement de dehors en dedans entre le muscle grand oblique et le grand complexus, traverse ce dernier muscle en dehors de sa portion digastrique, change de direction pour se porter en sens opposé, c'est-à-dire, de dedans en dehors entre le grand complexus et le trapèze qu'elle traverse pour devenir sous-cutanée, et s'accoler à l'artère occipitale. Arrondie

La branche
postérieure de
la deuxième
paire cervicale
couvre de ses
rameaux la
partie posté-
rieure de la
tête.

jusque-là, cette branche devenue sous-cutanée, s'aplatit en s'élargissant, se dirige ensuite de bas en haut et s'épanouit en un nombre considérable de branches divergentes, les unes internes, les autres moyennes, les autres externes, lesquelles couvrent de leurs rameaux la région occipitale et peuvent être suivies jusqu'à la région pariétale: les rameaux internes sont les plus courts et se perdent de suite dans la peau de la région occipitale.

Branches
anastomotiques.

Branches qu'elle fournit. Ce sont 1^o des branches anastomotiques avec la première et avec la troisième paires cervicales.

Branche
musculaire
destinée sur-
tout au splé-
nius.

2^o Au niveau du bord inférieur du grand oblique, elle donne une *branche musculaire* considérable qui est à la fois destinée à ce muscle, au grand complexus et surtout au splénus: les rameaux destinés au splénus sont volumineux et s'épanouissent sur sa face interne en ramuscules divergens qui s'anastomosent, soit entr'eux, soit avec des rameaux fournis par la 3^e paire cervicale.

Branches du
grand oblique.
Du grand
complexus,
Et du trapèze.

3^o A son passage entre le grand oblique et le grand complexus d'une part, entre ce dernier muscle et le trapèze d'une autre part, la branche postérieure de la deuxième paire fournit à ces divers muscles un assez grand nombre de rameaux.

Portion sous-
cutanée.

4^o Sa portion sous-cutanée est exclusivement destinée au cuir chevelu. Le muscle occipital sur lequel elle s'épanouit, n'en reçoit lui-même aucun filet. Nous verrons ailleurs que ce muscle est animé par le filet auriculaire du nerf facial. On peut suivre jusqu'au bulbe des poils les divisions de cette portion sous-cutanée de la 2^e paire qui s'anastomose par

Elle ne four-
nit aucun filet
au muscle oc-
cipital.

plusieurs de ses rameaux externes avec le rameau mastoïdien du plexus cervical antérieur.

Branche postérieure de la troisième paire cervicale.

Moins volumineuse que la deuxième, mais beaucoup plus considérable que la quatrième, en partie destinée à la région occipitale, la *branche postérieure de la troisième paire cervicale* sort entre l'apophyse transverse de l'axis et celle de la troisième vertèbre, et par conséquent en dehors du point d'émergence des deux premières paires : elle se recourbe immédiatement pour se porter transversalement en dedans entre le grand complexus et le transversaire épineux. Parvenue au bord interne du grand complexus, elle se divise en deux branches cutanées ; l'une *ascendante* ou *occipitale* qui traverse les fibres les plus internes du grand complexus, se porte verticalement en haut sur les côtés de la ligne médiane, accolée à la face interne de la peau et va se distribuer sur la région occipitale, à côté de la ligne médiane, en dedans de la deuxième paire ; 2° l'autre *horizontale* ou *cervicale* qui traverse l'aponévrose du trapèze entre le grand complexus et le ligament cervical postérieur, et se porte horizontalement en dehors sous la peau à laquelle elle adhère, et dans l'épaisseur de laquelle elle se termine.

Sa direction

Sa division
en branche as-
cendante ou
occipitale,

En branche
horizontale ou
cervicale.

Au moment où la branche postérieure de la troisième paire cervicale sort du trou de conjugaison postérieur, elle émet une branche ascendante qui va s'anastomoser par arcade avec une branche descendante de la 2^e paire et de cette succession d'arcades formée par la 1^{re}, la 2^e et la 3^e paire et des rameaux très multipliés qui naissent de la convexité de ces arcades, résulte un plexus qu'on peut appeler *plexus cervical postérieur*, lequel est situé sous le grand complexus près de ses attaches externes, et donne à la fois et à ce muscle et au splenius. Les anastomoses directes entre les trois premières paires cervicales m'ont paru manquer quelquefois, mais alors les branches qui en émanent n'en

Branche
anastomotique

Plexus cer-
vical posté-
rieur.

existent pas moins et forment un plexus entre le splenius et le complexus.

Branches postérieures des 4^e, 5^e, 6^e, 7^e et 8^e paires cervicales.

Leur réflexion de dehors en dedans et de haut en bas.

Les *branches postérieures des 4^e, 5^e, 6^e, 7^e et 8^e paires cervicales* beaucoup plus petites que les précédentes vont en décroissant depuis la 4^e jusqu'à la 7^e. Immédiatement après leur sortie du trou de conjugaison postérieur, elles se réfléchissent de dehors en dedans et de haut en bas, savoir : la 4^e et la 5^e sur le transversaire épineux, et se placent entre ce muscle et le grand complexus ; les 6^e, 7^e et 8^e qui se portent presque verticalement en bas, passent sous les derniers faisceaux cervicaux du transversaire épineux, fournissent à ce muscle, et parvenus sur les côtés de la ligne médiane, traversent les aponévroses du splenius et du trapèze, et s'accolent à la peau, à laquelle elles se distribuent.

B. BRANCHES POSTÉRIEURES DES PAIRES DORSALES, LOMBAIRES ET SACRÉES.

1^o Branches postérieures des paires dorsales. Destinées à la région postérieure du tronc, les *branches postérieures dorsales* offrent, dans leur distribution, la plus grande analogie et quelques différences en rapport avec la disposition des plans musculaires particuliers à chaque région.

1^{re} paire dorsale.

La *1^{re} paire dorsale*, qui offre des rapports musculaires et cutanés identiques à ceux des dernières paires cervicales, a le même volume et affecte exactement la même disposition.

2^e, 3^e, 4^e, 5^e, 6^e, 7^e et 8^e paires dorsales.

Les *deuxième, troisième, quatrième, cinquième, sixième, septième et huitième paires dorsales* qui sont destinées au thorax proprement dit, présentent une parfaite uniformité sous le rapport du volume et de la distribution.

Leur division en deux rameaux.

L'un musculaire ;

Toutes sortent des trous de conjugaison postérieurs, immédiatement en dehors du transversaire-épineux, et se divisent en deux rameaux. L'un *externe* ou *musculaire* se dirige vers l'espace cellulaire qui sépare le sacro-lombaire du long dorsal et se subdivise en un grand nombre de branches qui se

partagent entre ces muscles ; l'autre *interne* ou *musculo-cutanée* dont le trajet est fort remarquable. En effet, il se réfléchit de dehors en dedans sur le transversaire épineux dont il embrasse le bord externe et fournit à ce muscle ; arrivé sur les côtés de l'apophyse épineuse, il se réfléchit d'avant en arrière, le long de cette apophyse, traverse les insertions spinales du grand dorsal, parvient ainsi au-dessous du trapèze ; là il se réfléchit de dedans en dehors entre les muscles long du dos et le trapèze, qu'il traverse très-obliquement pour devenir sous-cutané et se porter horizontalement en dehors sous la forme d'un petit ruban nerveux dont les filets distincts ne se disjoignent et ne s'épanouissent dans l'épaisseur de la peau que lorsqu'ils ont atteint la région de l'omoplate. Constamment le nerf cutané qui appartient à la 2^e paire répond à la surface triangulaire de l'épine de l'omoplate sur laquelle glisse l'aponévrose du trapèze.

L'autre musculo-cutané.

Sa réflexion de dedans en dehors.

Il est sous-cutané dans la plus grande partie de son étendue.

Chez un sujet, la branche musculo-cutanée des 3^e, 4^e et 5^e paires dorsales présentait 2 ganglions au moment de sa bifurcation en branche musculaire et branche cutanée ; chez un autre sujet, les ganglions appartenaient aux branches cutanées de la 1^{re} et de la 3^e paires dorsales. D'ailleurs toutes ces branches cutanées sont horizontales, parallèles, et l'intervalle qui les sépare est mesuré par la hauteur d'une vertèbre. Tout le temps que les branches postérieures répondent au trapèze, elles offrent la disposition précédente. C'est au dessous de ce muscle que commence un autre système de distribution dont voici le mode.

Ganglions situés sur le trajet de plusieurs branches dorsales.

Les branches postérieures des 9^e, 10^e, 11^e et 12^e paires dorsales ont un mode de distribution absolument identique à celui des branches postérieures des paires lombaires ; et les unes et les autres sont destinées aux parois abdominales.

Branches postérieures des 9^e, 10^e, 11^e, 12^e dorsales.

Il n'y a plus de branche interne musculo-cutanée ; la branche externe remplit tout à la fois le rôle de branche musculaire et celui de branche cutanée.

Immédiatement après leur sortie du trou de conjugaison,

Branches
postérieures
des 9^e, 10^e,
11^e et 12^e paires
cervicales.

Leur division.

Leur distribution à la
peau.

Branches
postérieures
des paires lombaires.

Des paires
sacrées.

ces branches postérieures se portent très-obliquement en bas et en dehors, gagnent l'espace cellulaire qui sépare le sacro-lombaire et le long dorsal, ou bien traversent très-obliquement la masse commune, dans la région où le sacro-lombaire et le long dorsal sont confondus et communiquent presque toujours entr'eux pendant le long trajet qu'ils parcourent dans l'épaisseur des fibres charnues : parvenus au bord externe du grand dorsal ou de la masse commune, les rameaux, amoindris alors d'un bon tiers à raison des filets nerveux qu'ils ont laissés dans les muscles spinaux postérieurs, traversent très-obliquement les aponévroses du grand dorsal, du petit dentelé postérieur et inférieur, les feuillets du petit oblique et du transverse, et deviennent sous-cutanés : ils se divisent alors en *filets cutanés internes* très-petits qui se dirigent en dedans, du côté des apophyses épineuses, en *filets cutanés externes* très-considérables qui se portent en bas pour se terminer dans la peau de la région fessière. Je signalerai plusieurs gros nerfs qui, réunis ou accolés, se portent verticalement en bas, coupent perpendiculairement la crête iliaque, au devant de la masse commune, et s'accolent aux tégumens de la région fessière sur laquelle on peut les suivre jusqu'au niveau du grand trochanter.

2° Les branches postérieures des paires lombaires vont en diminuant graduellement de haut en bas ; la cinquième, extrêmement petite, se perd entièrement dans la masse commune.

3° Les branches postérieures des paires sacrées sortent par les trous sacrés postérieurs. Elles sont d'une préparation difficile, vu leur extrême ténuité et leur pénétration immédiate dans l'épaisseur de la masse musculaire qui remplit la gouttière sacrée ; elles vont d'ailleurs en décroissant de haut en bas, et présentent une disposition uniforme qui est la suivante : immédiatement après leur sortie du trou de conjugaison, elles s'anastomosent entre elles pour former des

arcades, desquelles partent des filets musculaires et des filets cutanés. Les premiers se distribuent à la masse commune et au grand fessier, les seconds sont destinés à la peau de la région sacrée (1).

BRANCHES ANTÉRIEURES DES NERFS SPINAUX.

Les *branches antérieures des nerfs spinaux*, généralement plus volumineuses que les postérieures, sont la véritable continuation de ces nerfs, et fournissent 1° aux parties latérales et antérieures du tronc, 2° aux membres thoraciques et abdominaux.

Branches antérieures.

Celles de ces branches qui sont destinées au tronc, présentent à la fois et une grande uniformité, et une grande simplicité de distribution : telles sont les *branches intercostales*; celles qui sont destinées aux membres thoraciques et abdominaux, présentent, dans leur distribution, une complexité qui est en rapport avec celle des parties auxquelles elles sont affectées. Telles sont les *branches antérieures cervicales*, *lombaires* et *sacrées*.

Leur distribution générale est simple ou complexe, suivant les régions.

On voit ces dernières branches, presque immédiatement après leur sortie du canal rachidien, communiquer entre elles pour constituer des entrelacemens ou *plexus*, desquels partent les nerfs qui vont définitivement se répandre dans toutes les parties du corps.

Or, il y a quatre grands plexus : savoir 1° pour la région du col et pour le membre thoracique; deux plexus : le *plexus cervical* et le *plexus brachial*, qu'on pourrait considérer comme un seul et même plexus, *plexus cervico-brachial*; 2° pour la

Des quatre grands plexus fournis par les branches antérieures.

(1) Parmi les filets cutanés qui partent de l'arcade formée par les deux premiers nerfs sacrés, il en est un qui passe au-dessous de l'épine iliaque postérieure et inférieure, se dirige verticalement en bas entre le grand fessier et le petit ligament sacro-sciatique, et traverse le grand fessier pour se renverser de dedans en dehors et s'accoler à la peau.

région lombaire et pour le membre abdominal, deux autres plexus, le *plexus lombaire* et le *plexus sacré* ou *crural*, qu'on pourrait considérer comme un seul et même plexus, *plexus lombo-sacré*.

Cela posé, je vais successivement m'occuper des branches antérieures cervicales, dorsales, lombaires et sacrées.

BRANCHES ANTÉRIEURES DES NERFS CERVICAUX.

Préparation. Dans l'ordre de dissection, il convient de préparer les branches sous-cutanées qui émanent du plexus cervical avant de s'occuper des branches antérieures elles mêmes : on pourra réserver un côté du col pour les branches superficielles, et consacrer l'autre côté pour l'étude des branches profondes.

1°. Branche antérieure de la première paire cervicale.

Anastomose
par arcade avec
la deuxième
paire.

Elle sort entre l'occipital et l'arc postérieur de l'atlas dans la gouttière de l'artère vertébrale à laquelle elle est subjacente, abandonne l'artère au niveau du trou de l'apophyse transverse de l'atlas pour se porter au-devant de la base de cette apophyse et se réfléchit de haut en bas : devenue descendante, cette branche s'anastomose par arcade avec la deuxième paire; les rameaux qui émanent de la première paire provenant tous de l'arcade anastomotique, seront décrits avec la deuxième.

2°. Branche antérieure de la deuxième paire cervicale.

Son volume
et son trajet.

Beaucoup moins volumineuse que la branche postérieure, de la même paire elle se porte horizontalement d'arrière en avant entre l'apophyse transverse de l'atlas et celle de l'axis, se réfléchit au-devant de l'axis, et se divise en deux rameaux, l'un *ascendant*, l'autre *descendant*.

Sa division
en rameau as-
cendant,

Le *rameau ascendant* se recourbe de bas en haut au-devant de l'apophyse transverse de l'atlas, pour s'anastomoser par arcade avec la première paire.

En rameau
descendant.

Le *rameau descendant* se subdivise en deux nerfs à peu près égaux en volume : l'un *interne*, qui va constituer la *branche descendante interne*; l'autre *externe*, qui va s'anas-

tomoser avec la troisième paire pour former le *nerf cervical superficiel* et le *nerf auriculaire*.

De l'angle de bifurcation du rameau ascendant et du rameau descendant, partent plusieurs gros filets pour le muscle *grand droit antérieur*.

Rameau du
grand droit
antérieur.

De l'arcade anastomotique formée par la première et la deuxième paires, partent 1° trois ou quatre rameaux grisâtres, très-volumineux, et plusieurs petits filets blancs qui vont se rendre au ganglion cervical supérieur; 2° au-dessus d'eux, un filet gris et court qui se renfle presque immédiatement en ganglion, duquel part un filet descendant, long et grêle, qui va se jeter dans la *branche descendante interne*; deux filets ascendants, dont l'inférieur se porte au nerf pneumogastrique et le supérieur au grand hypoglosse.

Rameaux
ganglionnaires

Filets pour
les nerfs pneu-
mo- gastrique
et grand hy-
poglosse.

3°. Branche antérieure de la troisième paire cervicale.

Le double en volume de la précédente; elle se dirige d'abord en avant pour sortir de l'espace inter-transversaire, puis en bas et en dehors, et parvenue sous le muscle sterno-cléido-mastoïdien, s'épanouit en un grand nombre de rameaux qui constituent le plexus cervical proprement dit, et qu'on divise en *rameau supérieur* et en *rameau inférieur*.

Elle consti-
tue presque à
elle seule le
plexus cervi-
cal antérieur.

Le *rameau supérieur* se porte en dehors et en arrière sous le muscle sterno-mastoïdien, et se bifurque sur son bord postérieur. L'une des branches de bifurcation, qui est ascendante, porte le nom de *branche mastoïdienne*; l'autre branche, qui se réfléchit sur le bord postérieur du sterno-mastoïdien, s'anastomose par un ou deux filets avec la deuxième paire cervicales, et se subdivise en *nerf cervical superficiel* et en *nerf auriculaire*. Ces deux branches de bifurcation s'anastomosent avec la 2° paire. Du rameau supérieur partent encore, 1° un petit nerf ascendant intermédiaire à la branche auriculaire et à la branche mastoïdienne; 2° un rameau de communication avec le ganglion cervical supérieur; 3° des rameaux anastomotiques qui s'anastomosent les uns directement avec

Rameau su-
périeur.

Ses branches
de bifurcation

Rameau
ganglionnaire.

le nerf accessoire de Willis, et les autres dans l'épaisseur du muscle sterno-mastoïdien. Ce rameau va quelquefois se jeter dans le rameau le plus inférieur fourni par la deuxième paire.

Rameau inférieur ou descendant.

Le *rameau inférieur ou descendant* se porte verticalement en bas au-devant du scalène antérieur, fournit un filet long et grêle à la *branche descendante interne*, et se termine partie en s'anastomosant avec la quatrième paire, partie en se continuant avec les nerfs claviculaires.

On peut considérer comme appartenant au rameau inférieur un rameau considérable qui va se jeter dans le muscle angulaire, *rameau de l'angulaire*. Ce rameau vient quelquefois de l'angle de bifurcation de la 3^e paire.

4^o. Branche antérieure de la quatrième paire cervicale.

Nerf phrénique.

De même volume que la précédente, la *branche antérieure de la quatrième paire cervicale* fournit le *nerf phrénique*, qui naît quelquefois dans l'espace inter-transversaire : le nerf se porte ensuite en bas et en dehors, appliqué contre le muscle scalène antérieur, et après dix lignes de trajet, se divise en deux rameaux terminaux, l'un interne, l'autre externe, lesquels se subdivisent bientôt, et couvrent de leurs

Nerfs sus-claviculaires et sus-acromiens

filets divergens le triangle sus-claviculaire : ces rameaux sont les nerfs *sus-claviculaires* et *sus-acromiens*. C'est au moment de sa division que la quatrième paire reçoit de la troisième une branche qui semble se partager entre ses deux divisions terminales.

La quatrième paire envoie le plus souvent un petit rameau de communication au cinquième nerf cervical.

PLEXUS CERVICAL.

Définition.

On donne le nom de *plexus cervical* à la série d'anastomoses formées par les branches antérieures des première, deuxième, troisième et quatrième paires cervicales.

Ce qu'on entend par plexus cervical superficiel et plexus cervical profond.

Quelques anatomistes l'appellent encore *plexus cervical profond*, par opposition aux branches superficielles émânées de ce même plexus, dont ils désignent l'ensemble sous le nom de *plexus cervical superficiel*.

Ce plexus qui occupe la partie antérieure et latérale des quatre premières vertèbres cervicales, est situé sous le bord postérieur du muscle sterno-cleïdo-mastoïdien, en dehors de la veine jugulaire interne, entre le grand droit antérieur du col et les insertions cervicales du splenius et de l'angulaire: il est caché par une assez grande quantité de graisse, et par un grand nombre de ganglions lymphatiques: il est en outre recouvert par une lame aponévrotique qui lui adhère intimement et se prolonge sur les nerfs qui en émanent.

Situation
du plexus cer-
vical.

On peut, à l'exemple de Bichat, considérer ce plexus comme un centre auquel viennent aboutir les branches antérieures des quatre premières paires cervicales, et duquel partent un grand nombre de branches; qu'il n'y a rien d'inextricable dans ce plexus, il est toujours facile de déterminer l'origine des branches qui en proviennent.

Ces branches peuvent être divisées, 1^o en antérieure, il n'y en a qu'une: la *cervicale superficielle*; 2^o en ascendantes: ce sont la *grande mastoïdienne*, la *petite mastoïdienne*, et la *auriculaire*; 3^o en descendantes, subdivisées en profondes et insuperficielles: les premières sont la *branche descendante interne*, la *phrénique*, les *branches du trapèze*, de l'*angulaire* et du *rhomboïde*; les superficielles sont les *sus-claviculaires* et *sus-acromiales*.

Les branches
du plexus cer-
vical sont an-
térieures, as-
cendantes et
descendantes.

Sous le rapport de la distribution, on peut encore les diviser en *musculaires* et en *cutanées*; les musculaires sont la *descendante interne*, la *phrénique*, les *branches du trapèze*, de l'*angulaire* et du *rhomboïde*; toutes les autres sont *cutanées*; celles-ci sont aplaties et comme rubanées.

Elles sont
encore divi-
sées en muscu-
laires et cuta-
nées.

1^o Branche antérieure.

Branche cervicale superficielle.

Souvent double, ce qui tient à une division précoce, exclusivement destinée à la peau du col et de la partie inférieure de la face (*sous-mentonnière*, Chauss.), la bran-

- Son origine. che *cervicale superficielle* résulte d'une anastomose de la 2^e et de la 3^e paires cervicales, émerge du plexus au niveau de la partie moyenne du col, sous le bord postérieur du sterno-cléido-mastoidien qu'elle embrasse à la manière d'une anse,
- Sa direction.
- Sa division. se porte horizontalement en avant entre ce muscle et le peaucier, croise perpendiculairement la veine jugulaire externe au-dessous de laquelle elle est placée, et se divise en deux rameaux, l'un *ascendant*, plus considérable, l'autre *descendant* plus petit : ces deux rameaux constituent souvent deux nerfs distincts.

Rameau descendant.

Le *rameau descendant* se porte en bas et en dedans entre le sterno-mastoidien et le peaucier, se réfléchit de bas en haut en formant une anse à concavité supérieure, traverse le peaucier et s'accôle à la peau sous laquelle il peut être suivi jusqu'au niveau de l'os hyoïde.

L'un de ses rameaux, qui m'a paru constant, parvenu sur le côté de la ligne médiane, se réfléchit de bas en haut au devant de la veine jugulaire antérieure, se porte verticalement en haut et peut être suivi jusqu'à la peau de la région sus-hyoïdienne.

Rameau ascendant.

Le *rameau ascendant* qui naît quelquefois par un tronc commun avec le nerf auriculaire, s'épanouit immédiatement en 4 ou 5 filets très-grêles, légèrement flexueux, qui d'abord situés entre le sterno-mastoidien et le peaucier, traversent pour la plupart ce dernier muscle, pour devenir sous-cutanés : de ces filets qui vont en divergeant et qui restent subjacens au peaucier, deux très-grêles longent la veine jugulaire externe, et sont situés l'un au-devant, l'autre en arrière de cette veine.

Les divisions du nerf facial sont subjacentes à celles de la branche cervicale superficielle.

Tous les autres filets accolés à la peau, se portent en haut et en dedans, et se subdivisent en une multitude de filaments qui peuvent être suivis jusqu'à la peau du menton et de la partie inférieure de la joue ; parmi ces filets, j'en ai vu deux s'anastomoser avec le nerf facial. Il importe de remarquer que les divisions cervicales du nerf facial occupent un

plan plus profond que celles de la branche cervicale superficielle dont elles sont séparées en avant par le peaucier.

2° Branches ascendantes.

Branche auriculaire.

Branche ascendante antérieure du plexus cervical, la *branche auriculaire* naît de la 2^e et de la 3^e paires cervicales par un tronc qui lui est commun avec la cervicale superficielle, émerge du plexus immédiatement au-dessus de ce dernier nerf, embrasse comme lui le bord postérieur du sterno-mastoïdien, en formant une anse à convexité postérieure, se porte en haut et un peu en avant entre le peaucier et le sterno-mastoïdien dont elle atteint le bord antérieur au niveau de l'angle de la mâchoire inférieure. Là, elle fournit plusieurs filets *faciaux* ou *parotidiens*, et se termine en se divisant en deux rameaux, l'un *superficiel*, l'autre *profond*.

Trajet du
nerf auriculaire.

1°. Les *filets faciaux* ou *parotidiens* sont très-grêles : les uns se portent entre la parotide et la peau à laquelle ils s'accrochent ; les autres traversent la parotide d'arrière en avant et de bas en haut et vont se distribuer à la peau de la joue ; j'en ai suivi jusque sur la peau qui recouvre la pommette ; il n'est pas démontré que quelques-uns de ces filets aillent se perdre dans l'épaisseur de la parotide, ainsi qu'on l'a avancé (1).

1° Filets faciaux ou parotidiens ;

2° Le rameau *auriculaire superficiel* se dirige verticalement en haut, dans l'épaisseur du tissu fibreux très-dense qui unit la parotide à la peau, gagne la partie inférieure de la conque au niveau de l'antitragus, et se divise en plusieurs filets remarquables par leur distribution : le plus considérable se porte au-dessus du lobule dans la scissure qui sépare la conque de la queue de l'hélix et se distribue à la peau qui revêt la face externe de l'oreille et surtout à la peau de la conque ; un autre filet contourne la circonférence du pa-

2° Rameau auriculaire superficiel.

(1) J'ai vu deux filets parotidiens aboutir à un petit ganglion anormal duquel émanaient plusieurs filets qui se comportaient d'ailleurs de la manière déjà indiquée.

villon, et gagne la rainure de l'hélix qu'il suit jusqu'à sa partie supérieure.

3°. Rameau
auriculaire
profond ou
mastoïdien
antérieur.

Sa subdivi-
sion en deux
rameaux se-
condaires, l'un
postérieur et
l'autre anté-
rieur.

3°. Le rameau *auriculaire profond* qu'on peut appeler *mastoïdien antérieur* traverse l'épaisseur de la glande parotide pour se placer au devant de l'apophyse mastoïde, croise à angle aigu dans ce point le rameau auriculaire du nerf facial qui est plus profond que lui et avec lequel il s'anastomose par une branche quelquefois assez considérable, puis se porte derrière le muscle auriculaire postérieur, et se divise en deux rameaux secondaires, l'un *postérieur* qui se porte en haut et en arrière et peut être suivi jusqu'au bord externe du muscle occipital où il s'anastomose avec un filet très-délié de la branche mastoïdienne, l'autre *antérieur* qui se porte sur la partie supérieure de la face interne du pavillon. Les filets supérieurs se réfléchissent sur le point le plus élevé de la circonférence du pavillon pour se distribuer à la peau qui revêt sa face externe.

Il suit de ce qui précède que la branche auriculaire ne donne aucun filet musculaire. Les muscles auriculaire postérieur et occipital reçoivent exclusivement leurs filets du rameau auriculaire du facial.

Branche mastoïdienne ou occipitale externe.

Trajet de la
branche mas-
toïdienne.

Branche ascendante postérieure du plexus cervical, la *branche mastoïdienne ou occipitale externe*, qui naît de la deuxième paire, émerge du plexus cervical au-dessus de la précédente, décrit sur le bord postérieur du sterno-mastoïdien une anse à concavité supérieure, se porte presque verticalement en haut, parallèlement au grand nerf occipital, parallèlement au bord postérieur du muscle sterno-mastoïdien dont elle croise les insertions occipitales postérieures, continue son trajet ascendant sur la région occipitale, puis sur la région pariétale et peut être suivie jusqu'au bord antérieur du pariétal. Dans ce trajet elle est située entre le splenius, l'occipital, l'aponévrose épicrotânienne, d'une part, et la peau d'une autre part.

La branche mastoïdienne fournit à la région occipitale:

1°. Des *rameaux externes* qui se distribuent à la peau, s'anastomosent avec un filet de la branche auriculaire, mais dont aucun ne va se rendre à l'auricule. La dénomination d'*occipito-auriculaire* (Chaus.) ne lui est donc pas applicable, mais bien celle d'*occipitale externe* (1), pour la distinguer de l'*occipitale interne* fournie par la branche postérieure de la deuxième paire cervicale.

Elle fournit
1° Des rameaux occipitaux externes.

2° Des *rameaux internes* qui s'anastomosent plusieurs fois avec la branche occipitale interne, et se distribuent à la peau.

2° Des rameaux occipitaux internes.

Aucun filet ne va au muscle occipital. Aucun ne s'anastomose avec le nerf facial. La branche mastoïdienne ou occipitale externe est essentiellement une branche cutanée.

La branche occipitale externe est un nerf cutané.

On trouve quelquefois entre la branche auriculaire et la branche mastoïdienne, une petite branche supplémentaire qui leur est parallèle et qu'on peut appeler *petite branche mastoïdienne*.

Petite branche mastoïdienne.

3°. Branches descendantes superficielles.

Branches sus-claviculaires.

Branches de terminaison du plexus cervical, les *branches sus-claviculaires* sont au nombre de deux, l'une interne, *branche sus-claviculaire* proprement dite, l'autre externe, *branche sus-acromiale*; elles se détachent du plexus au niveau du bord postérieur du sterno-mastoïdien, se portent verticalement en bas comme autant de perpendiculaires abaissées sur la clavicule et se divisent en plusieurs rameaux qui se subdivisent encore avant d'atteindre cet os en sorte qu'elles couvrent de leurs filets divergens le triangle sus-claviculaire. Toutes ces branches coupent la clavicule à des intervalles assez réguliers et vont se perdre sur la partie supérieure et antérieure du thorax.

Disposition générale des branches sus-claviculaires.

Les plus internes, qui constituent les *rameaux sternaux* croisent très-obliquement la veine jugulaire externe, puis

(1) La dénomination de branche mastoïdienne est mauvaise, car cette branche n'a aucun rapport avec l'apophyse mastoïde.

Rameaux
sternaux.

les insertions claviculaires et sternales du sterno-mastoïdien pour s'épanouir dans la peau en filamens qu'on peut suivre jusque sur la ligne médiane.

Rameaux
sus-acromiens.

Les plus externes, ou *rameaux sus-acromiens* se portent obliquement sur la face externe du trapèze, croisent l'extrémité externe de la clavicule et vont se distribuer à la peau qui recouvre l'acromion et l'épine de l'omoplate. J'ai suivi quelques filets jusque sur le moignon de l'épaule et jusqu'au niveau du bord inférieur du grand pectoral.

Rameaux
claviculaires.

Les rameaux intermédiaires ou *claviculaires* croisent la clavicule perpendiculairement, s'accolent à la peau qui revêt la partie supérieure du thorax et peuvent être suivis jusqu'à une petite distance de la mamelle. (1)

Tous ces rameaux avant de devenir sous-cutanés, sont placés sous le peaucier. Une lame aponévrotique et le muscle omoplat hyoïdien les séparent des scalènes et du plexus brachial. Un tissu cellulaire lâche les sépare de la clavicule sur laquelle ils glissent avec la plus grande facilité.

4^o Branches descendantes profondes.

A. *Branche cervicale descendante interne ou branche musculaire de la région sous-hyoïdienne.*

Branche cer-
vicale descen-
dante.

La *branche cervicale descendante interne*, entièrement destinée aux muscles de la région sous-hyoïdienne, peut être considérée comme la branche inférieure de bifurcation de

Son origine. la 2^e paire cervicale, bien que la 1^e et la 3^e paire cervicale lui envoient chacune un petit filet qui la renforce.

(1) Il n'est pas rare de voir la branche sus-claviculaire traverser la clavicule à la réunion des deux tiers internes avec le tiers externe ; quelquefois au lieu d'un conduit osseux, on trouve une arcade aponévrotique qui occupe le bord postérieur de l'os. Dans ce cas, les rameaux claviculaires ne sont point éparpillés, mais bien réunis, et alors les rameaux internes se portent horizontalement en dedans entre la clavicule et la peau jusque sur le sternum, j'ai même vu un petit filet se jeter dans les insertions du grand pectoral. Les externes se placent horizontalement en dehors sur le bord antérieur de la clavicule jusqu'à l'acromion.

Elle se porte verticalement en bas, en dehors de la veine jugulaire interne qu'elle longe, reçoit par son côté interne un filet qui vient de la 1^{re} paire cervicale, et parvenue un peu au-dessous de la partie moyenne du cou, elle se réfléchit de dehors en dedans au-devant de la jugulaire interne, et forme avec le rameau descendant du grand hypoglosse une anastomose à anse, quelquefois plexiforme, anastomose très-remarquable, et qui présente beaucoup de variétés sous le rapport de sa disposition. De la convexité de cette anse qui regarde en bas, naît un rameau qui quelquefois dépasse à peine en volume l'une des branches de formation, et qui s'épanouit en plusieurs filets; savoir: l'un ascendant, qui fournit aux insertions supérieures des muscles sterno-hyoïdien et omoplat-hyoïdien, un autre transversal qui se porte au corps des muscles sterno-hyoïdien et sterno-thyroidien. On suit plusieurs filets jusqu'à la partie inférieure de ce dernier muscle, c'est-à-dire jusqu'au niveau de la 2^e côte. Le ventre inférieur du muscle omoplat hyoïdien est animé par des divisions qui proviennent des filets destinés au ventre supérieur.

Sa direction.

Son anastomose à anse.

Rameaux sous-hyoïdiens.

B. *Nerf phrénique ou diaphragmatique.*

Le *nerf phrénique* est une branche de la 4^e paire cervicale que renforce quelquefois un filet très-ténu venant de la 3^e, et presque toujours un filet plus considérable qui vient de la 5^e (1). Il n'est pas rare de voir un des rameaux de formation de l'anse de l'hypoglosse s'ajouter à ce nerf. Le nerf

Rameaux d'origine du nerf phrénique.

(1) Le mode de communication du nerf phrénique avec la 5^e paire présente beaucoup de variétés. Quelquefois c'est le nerf phrénique qui fournit le filet de communication avec la 5^e paire au lieu de le recevoir. Le plus souvent cette branche phrénique de la 5^e paire naît par un tronc commun avec le nerf du sous clavier; croise la veine sous-clavière, au-devant de laquelle il passe, placé entre cette veine et le cartilage de la 1^{re} côte auquel il est accoïé, et passe derrière l'artère mammaire-interne pour aller s'unir à angle très-aigu avec le nerf phrénique.

phrénique du côté droit et celui du côté gauche sont rarement de même volume.

Forme.

Direction.

Rapports du
nerf phrénique.

A partir de son origine, le nerf phrénique se porte verticalement en bas, au-devant du bord interne du muscle scapulaire antérieur contre lequel il est maintenu par une aponevrose. Arrondi jusque-là, ce nerf s'aplatit au moment où il se place entre la veine et l'artère sous-clavières (je l'ai vu passer au devant de la veine), et s'incline un peu en dedans pour pénétrer dans le thorax par l'orifice supérieur de cette cavité. Dans le thorax, il continue son trajet vertical, longe à gauche le tronc veineux brachio-céphalique, à droite la veine cave, puis s'accôle au péricarde contre lequel il est maintenu par la plèvre jusqu'au muscle diaphragme dans lequel il s'épanouit. L'artère diaphragmatique supérieure, branche de la mammaire interne et la veine diaphragmatique supérieure l'accompagnent.

Le nerf phrénique ne donne aucun filet dans le thorax : peu après son origine, il s'anastomose avec le grand sympathique par une branche transversale : à la partie inférieure du cou, il fournit quelquefois un filet qui s'anastomose par arcade avec une branche émanée des 5^e et 6^e paires cervicales. Je ne l'ai jamais vu communiquer avec le ganglion cervical inférieur.

Mode de distribution du
nerf phrénique.

La distribution de ce nerf au diaphragme est curieuse. Des filets épanouis, divergens et généralement très-long, les uns se portent entre la plèvre et le diaphragme et pénètrent ce muscle de haut en bas ; les autres traversent le diaphragme et se portant entre ce muscle et le péritoine pénètrent dans les faisceaux charnus en marchant de bas en haut ; on les suit jusqu'aux insertions costales. Le nerf phrénique droit se termine par un rameau transverse qui passe derrière la veine cave et va s'anastomoser avec des rameaux également transverses du nerf phrénique gauche avant de se rendre aux piliers du diaphragme dans lesquels il se termine. Je n'ai jamais vu aucun filet du nerf phrénique se porter sur l'œsophage ou dans le plexus solaire.

C. Branches cervicales postérieures et profondes.

Ce sont 1^o une *branche anastomotique* que le plexus cervical envoie à l'accessoire de Willis, *branche volumineuse* Branche anastomotique à l'accessoire de Willis. qui émane de la 2^e paire en même temps que la *branche mastoïdienne*, et s'anastomose à angle aigu avec l'accessoire entre les faisceaux cervicaux du splenius et le sterno-mastoïdien.

2^o Une *branche trapézienne* émanée de la 3^e paire qui se Branche trapézienne. porte obliquement en arrière et en bas pour gagner la face profonde du muscle trapèze, et s'anastomoser avec l'accessoire de Willis qu'il renforce, et avec lequel il peut être suivi jusqu'à l'angle inférieur du muscle.

3^o Les *branches de l'angulaire et du rhomboïde*, lesquelles Branches de l'angulaire et du rhomboïde sont assez grêles, se détachent du côté postérieur de la 3^e et de la 4^e paire cervicale au moment où ces nerfs sortent de l'intervalle des apophyses transverses, se portent obliquement en bas et en arrière en contournant le scalène postérieur auquel elles sont accolées, et se distribuent à l'angulaire et à la partie supérieure du rhomboïde. Les mêmes branches paraissent affectées à ces deux muscles.

BRANCHES ANTÉRIEURES DES 5^e, 6^e, 7^e, 8^e PAIRES CERVICALES
ET 1^{re} DORSALE.

Ces branches sont remarquables par leur volume qui est beaucoup plus considérable que celui des paires précédentes et qui est, à peu de chose près, le même pour toutes: elles répondent à leur sortie du trou de conjugaison aux deux muscles scalènes qu'elles séparent l'un de l'autre, et qu'elles traversent quelquefois, émettent des filets très-grêles pour ces muscles, convergent et s'anastomosent pour constituer le *plexus brachial* duquel partent tous les nerfs qui vont se distribuer au membre thoracique. Branches qui donnent naissance au plexus brachial.

PLEXUS BRACHIAL.

Obliquement étendu de la partie latérale inférieure du cou, au creux de l'aisselle, ou plutôt au côté interne de la tête

Mode de
formation du
plexus bra-
chial.

de l'humérus où il se termine en se partageant entre les nerfs du membre thoracique, le *plexus brachial* est formé de la manière suivante.

La 4^e et la 5^e paire cervicale se réunissent à peu de distance du scalène et se dirigent très-obliquement en bas et en dehors pour se *bifurquer*.

D'une autre part, la 8^e paire cervicale et la 1^{re} dorsale se réunissent immédiatement après leur sortie des scalènes, quelquefois même entre les scalènes pour se porter presque horizontalement en dehors et se *bifurquer* près de la tête de l'humérus.

Entre ces deux cordons anastomotiques marche la 7^e paire qui décrit un trajet beaucoup plus long que les précédentes et se *bifurque* au niveau de la clavicule, pour s'unir par sa branche de bifurcation supérieure à la branche de bifurcation inférieure du 1^{er} cordon, par sa branche de bifurcation inférieure à la branche de bifurcation supérieure du 2^e cordon.

Sa forme.

C'est de l'ensemble de ces bifurcations et de ces réunions successives lesquelles se font toutes à angle très-aigu, que résulte l'entrelacement connu sous le nom de *plexus brachial*.

Communi-
cation du plexus
brachial
avec le plexus
cervical.

Large à son extrémité supérieure, rétréci à sa partie moyenne, s'élargissant encore à sa partie inférieure, vu la divergence des branches de terminaison, le plexus brachial communique avec le plexus cervical par une branche considérable qu'il reçoit de la 4^e paire et par le filet qu'il fournit au nerf phrénique; il n'est pas tellement compliqué qu'on ne puisse saisir l'origine des branches qui en émanent; j'aurai soin de l'indiquer à l'occasion de chaque nerf.

Rapports
du plexus bra-
chial.

Ses rapports sont les suivans: 1^o à son origine, il est placé entre les scalènes qui le recouvrent dans une plus grande étendue en bas qu'en haut. Une aponévrose très-forte jetée sur les scalènes et sur lui, l'isole complètement des parties environnantes.

2^o Plus bas, il est situé entre la clavicule et le muscle

sous-clavier d'une part, la 1^{re} côte et la partie supérieure du grand dentelé, d'une autre part.

3^o Plus bas encore, il est logé dans le creux axillaire, séparé en avant du grand pectoral par l'aponévrose coraco-claviculaire, et appuyé en arrière sur l'articulation scapulo-humérale dont il est séparé par le tendon du muscle sous-scapulaire.

Ses rapports
avec l'artère
axillaire.

Ses rapports avec l'artère axillaire sont les suivans. Entre les scalènes et au-dessous, l'artère est située sur le même plan que le plexus brachial, entre ce plexus et la 1^{re} côte. Plus bas, elle occupe la partie antérieure du plexus; ce n'est qu'à l'extrémité inférieure de ce plexus qu'elle s'engage sous l'angle de réunion des deux cordons d'origine du nerf médian par lesquels elle est comme enlacée: la veine axillaire toujours antérieure à l'artère, a des rapports moins directs avec le plexus.

Les branches fournies par le plexus brachial peuvent être divisées en *collatérales* et en *terminales*.

Branches
fournies par le
plexus brachial.

Les *branches terminales* sont au nombre de cinq, savoir: le *brachial cutané interne* et son *accessoire*, le *musculo-cutané*, le *médian*, le *radial* et le *cubital* (1).

Branches
terminales.

Les *branches collatérales* peuvent être divisées 1^o en celles que fournit le plexus au-dessus de la clavicule, ce sont les branches du *sous-clavier*, de l'*angulaire*, du *rhomboïde*, la branche dite *thoracique postérieure* ou *branche du grand dentelé*, la *branche sus-scapulaire* ou *nerf des muscles sus et sous-épineux* et la *branche sous-scapulaire supérieure*.

Branches
collatérales.

2^o En celles qu'il fournit au niveau de la clavicule, ce sont les *branches thoraciques*.

3^o En celles qu'il fournit dans le creux de l'aisselle, ce sont l'*axillaire* ou la *circonflexe* et les *branches sous-scapulaires*, qui comprennent le *nerf du grand dorsal*, le *nerf du grand rond* et le *nerf sous-scapulaire inférieur*.

(1) J'ai cru devoir ranger le nerf axillaire ou circonflexe parmi les branches collatérales, et non point, de même que la plupart des auteurs, parmi les branches de terminaison du plexus brachial.

Une seule branche se détache de la partie antérieure du plexus brachial, celle du sous-clavier; toutes les autres branches collatérales se détachent de la partie postérieure de ce plexus.

A. BRANCHES COLLATÉRALES DU PLEXUS BRACHIAL.

1^o Branches fournies au-dessous de la clavicule.

Nerf du
sous-clavier.

1^o Branche du sous-clavier. Petite, mais constante, elle naît de la 5^e paire, un peu avant sa conjugaison avec la 6^e, se porte verticalement en bas au-devant de l'artère sous-clavière, pour s'engager dans l'épaisseur de la partie moyenne du muscle sous-clavier qu'elle pénètre ainsi perpendiculairement à sa longueur.

Son anastomose avec le
nerf phrénique.

Constamment, cette petite branche fournit avant d'arriver au muscle sous-clavier un *rameau phrénique* qui se porte obliquement en dedans au-devant de la veine sous-clavière et va s'anastomoser avec le nerf phrénique.

Nerf de l'angulaire,

2^o Branche du muscle angulaire. Elle naît aussi souvent du plexus cervical que du plexus brachial; dans le 1^{er} cas, elle naît de la 4^e paire cervicale, dans le second elle naît de la 5^e. Elle se sépare du nerf immédiatement après sa sortie du canal des apophyses transverses, contourne le scalène postérieur pour gagner la face profonde de l'angulaire qu'elle pénètre, fournit à ce muscle un grand nombre de filets, et le traverse pour aller gagner le muscle rhomboïde sous lequel elle s'engage. Un de ses filets de terminaison s'anastomose avec un filet provenant de la branche propre du rhomboïde.

Nerf du
rhomboïde.

3^o Branche du rhomboïde. Elle naît de la 5^e paire immédiatement au-dessous de la branche de l'angulaire; je l'ai vue naître par un tronc commun avec le rameau supérieur d'origine du nerf destiné au grand dentelé, se porter en arrière et en bas entre le scalène postérieur et l'angulaire, puis sous l'angulaire, au voisinage de ses insertions au scapulum pour s'enfoncer entre le rhomboïde et les côtes; elle peut être suivie jusqu'à la partie inférieure de ce muscle. Un de ses filets traverse le rhomboïde et va s'anastomoser dans le muscle trapèze avec les branches spinales postérieures.

4^e Branche du grand dentelé (*branche thoracique postérieure des auteurs, nerf respiratoire externe*, de Ch. Bell.): cette branche, fort remarquable par la longueur de son trajet, naît des 5^e et 6^e paires cervicales, immédiatement après leur sortie du canal des apophyses transverses, par deux racines tantôt égales, tantôt inégales en volume, se porte verticalement en bas derrière le plexus brachial et les vaisseaux brachiaux, au-devant du scalène postérieur, gagne la partie latérale du thorax entre le muscle sous-scapulaire et le grand dentelé dont elle mesure toute la longueur, et s'épanouit à la partie inférieure de ce dernier muscle.

Nerf du
grand dentelé.

Dans ce trajet, la branche du grand dentelé fournit successivement un grand nombre de filets qui pénètrent le muscle : les filets inférieurs peuvent être suivis jusqu'à la dernière digitation. Le rameau qu'elle fournit à la partie supérieure du grand dentelé, est remarquable par son volume.

Distribution
de ce nerf.

J'ai vu un rameau né de la 7^e paire cervicale venir se jeter dans la branche du grand dentelé sur la partie supérieure de ce muscle, en sorte que cette branche émanait dans ce cas de trois paires, des 5^e, 6^e et 7^e paires cervicales.

5^e Branche *sus-scapulaire* ou *nerf des muscles sus et sous-épineux*. Cette branche naît en arrière de la 5^e paire cervicale au moment de sa conjugaison avec la 6^e, se porte obliquement en arrière, en dehors et en bas, s'enfonce sous le trapèze, puis sous l'omoplate-hyoïdien dont elle suit à peu près la direction, augmente progressivement de volume à mesure qu'elle approche de l'échancrure coracoïdienne du scapulum, passe seule dans cette échancrure qui est convertie en trou par un ligament, tandis que l'artère et la veine sus-scapulaires jusque là contiguës au nerf, l'abandonnent dans ce point et passent au-dessus du ligament pour rejoindre le nerf dans la fosse sus-épineuse.

Nerf sus-
scapulaire.

Son trajet.

Ce nerf traverse d'avant en arrière la fosse sus-épineuse dans laquelle il est protégé par une lamelle fibreuse épaisse et gagne le bord concave de l'épine de l'omoplate contre

Distribution
du nerf sus-
scapulaire
dans les mus-
cles sus et sous
épineux.

lequel il est maintenu par une bandelette fibreuse, se réfléchit sur ce bord concave en dedans et en bas pour gagner la fosse sous-épineuse dans laquelle il se divise immédiatement en deux branches, l'une qui s'irradie dans la partie supérieure, et l'autre qui s'irradie dans la partie inférieure du muscle sous-épineux.

Dans son trajet à travers la fosse sus-épineuse, le nerf sus-scapulaire fournit deux branches sus-épineuses dont l'une se détache au niveau de l'échancrure coracoïdienne, et l'autre sur l'épine de l'omoplate. Toutes deux pénètrent le muscle sus-épineux.

Le nerf sus-scapulaire est exclusivement affecté aux muscles sus et sous-épineux. Aucun filet n'est fourni par lui au muscle sous-scapulaire.

Branche
sous-scapulai-
re supérieure.

6^e Branche *sous-scapulaire supérieure* très-grêle, elle naît immédiatement au-dessus de la clavicule et se porte en bas et en avant pour atteindre le bord supérieur du sous-scapulaire dans lequel elle pénètre.

2^o. Branches fournies au niveau de la clavicule ou branches thoraciques.

Les branches thoraciques (1) sont le plus souvent au nombre de deux, l'une *antérieure*, l'autre *postérieure* : elles naissent de la partie antérieure du plexus brachial, au niveau du muscle sous-clavier. L'*antérieure*, ou *branche du grand pectoral*, qui est la plus volumineuse, se porte en bas et en avant entre le muscle sous-clavier et la veine sous-clavière, et se divise en deux rameaux, l'un *externe*, anastomotique qui naît quelquefois directement du plexus brachial, et va former, par son anastomose avec la branche thoracique postérieure, une anse autour de l'artère axillaire; l'autre *interne*, qui s'accôle à la face profonde du grand pectoral et s'épanouit en un grand nombre de filets remarquables par leur longueur et par leur ténuité, qui pénètrent très-obliquement

(1) Branches thoraciques antérieures des auteurs qui donnent le nom de thoracique postérieure à la branche du grand dentelé.

le grand pectoral et qu'on peut suivre jusqu'à son insertion sternale. On voit constamment un filet très-grêle le long de la clavicule.

La *branche thoracique postérieure* ou *branche du petit pectoral* se porte derrière l'artère axillaire, au-dessous de laquelle elle se recourbe d'arrière en avant pour former avec la branche externe de la thoracique antérieure l'anse anastomotique dont j'ai parlé. De cette anse ou arcade, pour la formation de laquelle les filets nerveux se sont dissociés, partent deux ordres de rameaux : les uns se portent entre le grand et le petit pectoral, s'accolent au grand pectoral, dans lequel ils pénètrent en divergeant et peuvent être suivis jusqu'à la partie inférieure du muscle; les autres se portent sous le petit pectoral, qu'ils pénètrent par sa face profonde; quelques-uns traversent obliquement ce muscle pour se jeter dans le grand pectoral avec la branche thoracique antérieure.

La branche thoracique postérieure appartient au petit et au grand pectoraux.

Anse nerveuse qui embrasse l'artère axillaire.

3°. Branches fournies au-dessous de la clavicule.

1°. *Nerf axillaire* ou *circonflexe*. Non moins remarquable par son volume qui l'a fait considérer comme une branche de terminaison du plexus brachial, que par sa direction réfléchie, il se détache de la partie postérieure du plexus, en arrière du nerf radial; ou plutôt le nerf axillaire et le nerf radial semblent les deux branches de bifurcation d'un tronc à la formation duquel concourent les cinq branches du plexus brachial.

Nerf axillaire ou circonflexe.

Aussitôt après son origine, l'axillaire se porte en bas et en dehors au-devant du muscle sous-scapulaire qui le sépare de l'articulation scapulo-humérale, contourne obliquement le bord inférieur de ce muscle, la partie postérieure de l'articulation, et enfin le col chirurgical de l'humérus, se réfléchit de bas en haut en décrivant un arc à concavité supérieure et se termine en s'épanouissant dans le deltoïde.

Sa réflexion autour du col de l'humérus.

Dans ce trajet curviligne, le nerf axillaire, accompagné par les vaisseaux circonflexes postérieurs, passe d'abord entre le sous-scapulaire et le grand rond, puis au-dessous

Ses rapports.

Nerf axillaire.

Rameaux collatéraux.

du petit rond, en dehors de la longue portion du *triceps brachial*, et s'accole ensuite à la face profonde du muscle deltoïde contre lequel il est maintenu par une lame aponevrotique très-dense.

Le rapport du nerf axillaire avec l'articulation rend compte de la déchirure possible de ce nerf dans les luxations de l'humérus en bas.

Rameau sous-scapulaires.

Rameaux collatéraux de l'axillaire, au nombre de trois. Presque toujours un rameau se rend au muscle sous-scapulaire. J'ai déjà dit qu'on pouvait considérer les nerfs sous-scapulaires comme des branches de l'axillaire.

Au moment où il contourne le bord inférieur du muscle sous-scapulaire, l'axillaire donne le *nerf du petit rond* et le *rameau cutané de l'épaule*.

Nerf du petit rond.

Le *nerf du petit rond* pénètre dans ce muscle par son bord inférieur; presque toujours il naît par un tronc commun avec une branche deltoïdienne qui se dirige en haut et en arrière pour fournir à la partie postérieure du muscle deltoïde.

Rameau cutané de l'épaule.

Le *rameau cutané de l'épaule* naît souvent par un tronc commun avec les deux rameaux précédens, et dans ce cas le nerf axillaire semble bifurqué, passe sous le bord postérieur du muscle deltoïde, s'accole immédiatement à la peau qui revêt la partie postérieure du moignon de l'épaule et se divise en rameaux divergens, les uns ascendans, les autres descendans, et les autres horizontaux. On l'appelle *nerf cutané de l'épaule* : une seconde, et quelquefois une troisième branche cutanée, traversent l'épaisseur des fibres charnues du deltoïde, et se distribuent à la peau correspondante.

Rameaux terminaux de l'axillaire ou rameaux deltoïdiens.

Rameaux terminaux de l'axillaire ou *rameaux deltoïdiens*. Au moment où il contourne le col de l'humérus, le nerf axillaire se divise en plusieurs rameaux divergens dont le supérieur *ascendant* semble la continuation du tronc et se porte de bas en haut, dont les autres *descendans* se portent obliquement en bas et peuvent être suivis jusqu'aux insertions humérales du muscle.

2°. *Nerf du grand dorsal.* C'est le plus considérable des nerfs généralement décrits sous le nom de *sous-scapulaires*; il se détache à angle aigu du côté interne du nerf axillaire, se porte verticalement en bas au milieu du tissu cellulaire du creux de l'aisselle, entre le sous-scapulaire et le grand dentelé, parallèlement au nerf du grand dentelé avec lequel il a beaucoup de rapport tant pour le volume et la direction que pour la longueur du trajet, vient se placer au-devant du muscle grand dorsal, gagne son bord externe et peut être suivi jusqu'à la partie la plus inférieure de ce muscle.

Nerf du
grand dorsal.

Longueur de
son trajet.

3°. *Nerf du grand rond.* Il se sépare à angle très-aigu du précédent en dedans duquel il est placé, s'applique contre le muscle sous-scapulaire, dont il contourne le bord externe pour venir se placer au-devant du grand rond qu'il pénètre par un grand nombre de filets.

Nerf du
grand rond.

4°. *Nerf sous-scapulaire inférieur.* Quelquefois multiple, il présente des variétés d'origine et de nombre. Ainsi, il vient tantôt directement du plexus brachial, tantôt d'un tronc commun avec le nerf axillaire. Souvent encore il naît par un tronc commun avec le nerf du grand rond. Quelle que soit son origine, qu'il soit unique ou multiple, il s'enfonce immédiatement dans l'épaisseur du muscle sous-scapulaire où il se termine.

Nerf du
sous - scapu-
laire.

Nous avons vu qu'une petite branche venue du plexus brachial au dessus de la clavicule, *nerf sus-scapulaire supérieur*, pénétrait le même muscle sous-scapulaire par son bord supérieur.

B. BRANCHES TERMINALES DU PLEXUS BRACHIAL.

Brachial cutané interne et son accessoire.

La plus interne et la plus grêle des branches terminales du plexus brachial, le *brachial cutané interne* naît par un tronc commun avec le nerf cubital et la branche interne d'origine du nerf médian: caché d'abord par l'artère axillaire, ce nerf se porte verticalement en bas, en dedans du nerf médian, au devant de la veine basilique: sous-aponévrotique dans la partie supérieure de son trajet, il devient sous-cutané

Son origine.

Son trajet

Sous l'apo-
névrose.

Sous la
peau.

avec la veine basilique et se trouve alors séparé du nerf médian par l'aponévrose humérale : à la partie moyenne du bras, il se divise en deux branches terminales, l'une *externe antérieure*, ou *cubitale*, l'autre *interne postérieure* ou *épitrochléenne*.

Le brachial cutané ne fournit dans son trajet le long du bras qu'une *branche cutanée*, variable pour le volume non moins que pour le lieu de sa séparation : cette branche naît dans le creux de l'aisselle, s'anastomose souvent avec une branche intercostale, s'accôle à la peau de la partie interne du bras et peut être suivie jusqu'au coude (1).

Branches terminales. 1°. La *branche externe antérieure*, ou *branche cubitale*, qui est la plus considérable, continue le trajet vertical du tronc et se divise en deux rameaux qui descendent

au-devant de l'articulation du coude, tantôt en avant, tantôt en arrière de la veine médiane basilique, se subdivisent encore

en un grand nombre de filets qui vont se distribuer en divergeant et se comportent de la manière suivante : les plus internes

se dirigent obliquement en bas, en dedans et en arrière en croisant la veine cubitale, puis le cubitus, et se portent à la peau qui revêt la région interne et postérieure de l'avant-bras ;

on les suit jusqu'au voisinage du carpe : le plus externe qu'on

pourrait appeler filet médian, parce qu'il suit la veine médiane, se porte verticalement en bas et peut être suivi jusqu'à la partie supérieure de la paume de la main ; constamment l'un de ces filets s'anastomose à la partie inférieure de l'avant-bras avec un filet émané du nerf cubital.

2°. La *branche interne postérieure*, ou *épitrochléenne*, se porte verticalement en bas derrière la veine médiane basilique au-devant de l'épitrochlée, puis au-dessous, de ma-

(1) J'ai constamment rencontré un filet remarquable par sa ténuité et par sa longueur, qui se détache du brachial cutané interne à la partie supérieure du bras, longe ce nerf, passe au-dessous de la veine basilique, s'accôle à l'aponévrose antibrachiale qu'il traverse au voisinage de l'épitrochlée, et va se perdre sur la synoviale du coude.

nière à l'embrasser dans une espèce d'anse, se porte ensuite très-obliquement en arrière et en bas, croise le cubitus au dessous de l'olécrane, vient se placer sur la face dorsale de l'avant-bras, se porte verticalement le long de cette face dorsale et peut être suivi jusqu'au poignet. Autour de l'épitrachlée, la branche interne fournit plusieurs branches qui s'épanouissent à la peau qui revêt le côté interne de l'articulation du coude; l'un de ces rameaux se réfléchit de bas en haut entre l'épitrachlée et l'olécrane et va s'anastomoser avec le nerf accessoire du brachial cutané interne. Souvent, avant d'arriver à l'épitrachlée, cette branche a déjà fourni un rameau qui s'anastomose avec le même nerf.

Branche interne ou épitrachléenne du brachial cutané interne.

Résumé. Ainsi le *brachial cutané interne* est exclusivement destiné à la peau. Il ne fournit qu'un petit rameau au bras. Les autres divisions sont destinées à l'avant-bras. L'une d'elles est destinée à la région dorsale, et l'autre à la région interne.

Résumé de la distribution du brachial cutané interne.

Accessoire du brachial cutané interne. J'ai cru devoir désigner sous ce nom une petite branche difficile à découvrir, qui serait mieux classée parmi les branches collatérales du plexus brachial que parmi les branches terminales de ce plexus : elle naît au-dessus et quelquefois au-dessous de la clavicule, en arrière du tronc qui résulte de la réunion de la 8^e paire cervicale et de la 1^{re} dorsale, se porte en bas sur les côtés du thorax, et se divise en deux rameaux, l'un *externe*, l'autre *interne*.

Accessoire du brachial cutané interne.

Le *rameau externe*, plus grêle, se porte verticalement en bas, coupe perpendiculairement les tendons réunis du grand rond et du grand dorsal, s'accôle à la peau qui revêt les régions interne et postérieure de l'avant bras et peut être suivi jusqu'au coude.

Sa division.

En rameau externe,

Le *rameau interne* s'anastomose avec la 2^e branche intercostale, se porte verticalement en bas en croisant les tendons réunis du grand dorsal et du grand rond, s'accôle à la peau, se divise en plusieurs filets très-grêles qui répondent aux régions interne, antérieure et postérieure du bras, et

Et en rameau interne.

peuvent être suivis jusqu'à la région du coude; un de ces filets s'anastomose avec le brachial cutané interne.

Nerf musculo-cutané.

Origine du musculo-cutané. La plus externe des branches terminales du plexus brachial et la moins volumineuse après le brachial cutané interne, le *musculo-cutané* naît par un tronc commun avec la

Trajet.

Il traverse le coraco-brachial.

branche externe d'origine du nerf médian, se porte en bas et en dehors, au devant de l'insertion humérale du muscle sous-scapulaire, en dedans du coraco-brachial qu'il traverse et qui est appelé pour cette raison *muscle perforé de Casserius*. Au sortir de ce muscle, qu'il a traversé très-obliquement (1), le musculo-cutané se trouve placé entre le biceps et le brachial antérieur, et continuant toujours son trajet oblique, se dégage sous le bord externe du tendon du biceps, et devient sous-cutané.

1^o Rameaux du coraco-brachial.

Dans son trajet le long du bras, il fournit, 1^o les *rameaux du coraco-brachial*, au nombre de deux, l'un *supérieur*, qui pénètre dans le muscle par sa partie supérieure, et va se jeter dans la courte portion du biceps; l'autre *inférieur* qui, chez quelques sujets, après avoir fourni un certain nombre de filets au coraco-brachial, vient s'accoler au tronc du musculo-cutané lui-même.

2^o Rameaux du biceps.

Rameau articulaire.

2^o Les *rameaux du biceps* sont très-multipliés: il n'est pas rare de les voir naître par un tronc commun, qui alors paraît être une branche de bifurcation du musculo-cutané. Un de ces rameaux traverse le biceps, se porte transversalement en dehors, et gagne l'articulation du coude, à laquelle il est destiné.

3^o Rameaux du brachial antérieur.

3^o Les *rameaux du brachial antérieur* naissent presque toujours par un tronc commun volumineux qui paraît également une branche de bifurcation du nerf déjà amoindri de moitié après qu'il a fourni les rameaux du biceps. Tandis

(1) Il n'est pas rare de voir le musculo-cutané ne point traverser le muscle coraco-brachial.

que ces derniers pénètrent dans le muscle par sa face postérieure, les rameaux du brachial antérieur y pénètrent par sa face antérieure.

Après avoir fourni toutes ces branches musculaires, le musculo-cutané, réduit au quart ou au cinquième de son volume, est entièrement destiné à la peau : il se porte verticalement en bas au devant de l'articulation du coude, derrière la veine médiane céphalique, et se divise en deux rameaux terminaux, dont l'un *interne* longe le côté interne, tandis que l'autre *externe* longe le côté externe de la veine radiale.

Trajet du coraco-brachial à l'avant-bras.

Sa division en deux rameaux terminaux.

Ces deux rameaux qui, pendant leur trajet à l'avant-bras, sont intermédiaires à l'aponévrose anti-brachiale et au fascia superficialis, s'épuisent graduellement par les filets cutanés qui s'en détachent, et se terminent de la manière suivante :

1°. Le *rameau externe* devient dorsal et peut être suivi jusqu'à la peau qui revêt le carpe.

1° Rameau externe.

2°. Le *rameau interne* a une distribution plus étendue : il s'anastomose avec un rameau du nerf radial à la partie inférieure de l'avant-bras, et fournit un rameau profond ou articulaire qui se divise en plusieurs filets pour entourer l'artère radiale. L'un de ces filets s'épanouit en filamens qui pénètrent dans l'articulation radio-carpienne par sa partie antérieure : les autres accompagnent l'artère radiale dans son trajet oblique sur le côté externe du carpe et s'épanouissent ensuite pour se terminer à la partie postérieure de la synoviale de l'articulation radio-carpienne. Après avoir fourni cette branche articulaire si remarquable (1), le rameau interne se place au devant des tendons des muscles court extenseur et long abducteur du pouce, au devant de la branche correspondante du nerf radial et sur un plan plus superficiel, et

2° Rameau interne.

Son anastomose avec le nerf radial.

Rameaux satellites de l'artère radiale.

Rameau articulaire.

(1) Chez un sujet, les filets articulaires présentaient sur leur partie latérale des renflemens gangliformes, tout-à-fait semblables à ceux qu'on rencontre dans les filets cutanés de la paume de la main ; les filets articulaires offrent d'ailleurs presque constamment l'aspect grisâtre des nerfs de la vie organique.

Terminaison
du nerf mus-
culo-cutané au
niveau de l'é-
minence hypo-
thénar.

se divise en plusieurs rameaux qui sont destinés à la peau de l'éminence hypothénar. L'un de ces rameaux, qui longe le côté externe de cette éminence, peut être suivi jusqu'à la peau qui revêt la première phalange du pouce.

Résumé.

Résumé. Le musculo-cutané fournit : 1°. Des *rameaux musculaires* exclusivement destinés au coraco-brachial, au biceps et au brachial antérieur. La section de ce nerf paralyserait donc le mouvement de flexion de l'avant-bras sur le bras. 2°. Des *rameaux cutanés* à la peau du côté externe de la circonférence de l'avant-bras et à celle du côté externe de la main; il fournit, en outre, 3° des *branches articulaires* au poignet et au coude.

Médian.

Son origine.

Le *nerf médian*, l'une des branches de terminaison du plexus brachial, naît de ce plexus par deux racines bien distinctes, entre le nerf musculo-cutané, qui est en dehors, et le nerf cubital qui est en dedans (1). La racine interne vient d'un tronc qui est commun au médian, au nerf cubital et au brachial cutané interne. La racine externe vient d'un tronc qui est commun au médian et au musculo-cutané. Entre ces deux racines passe l'artère axillaire.

Son trajet.

Le tronc qui résulte de la réunion de ces deux racines, est situé en dedans de l'artère axillaire: d'abord creusé en gouttière pour recevoir le demi-cylindre interne de l'artère, il se ramasse bientôt sur lui-même pour constituer un cordon arrondi, se porte verticalement en bas, gagne la partie moyenne et antérieure de l'articulation du coude, s'enfoncé dans l'épaisseur des muscles de la région antérieure de l'avant-bras, et passe derrière le ligament annulaire pour gagner la paume de la main, où il se termine en s'épanouissant en six branches. Étudions ce nerf au bras, à l'avant-bras, à la main.

Sa terminai-
son.

(1) Ces deux racines du médian, réunies aux nerfs musculo-cutané et cubital, représentent assez exactement une M majuscule. Il n'est pas rare de trouver, pour le médian, une 3° racine interne.

A. *Portion humérale du médian.*

1° Rectiligne et vertical, satellite de l'artère humérale, le nerf médian se dirige un peu obliquement en bas, en avant et en dehors pour gagner la partie moyenne et antérieure de l'articulation du coude.

Direction.

Rapports. Il est sous-aponévrotique *en dedans*, de telle sorte que le bras étant écarté du corps et l'avant-bras étant étendu sur le bras, le médian soulève la peau à la manière d'une corde tendue, très-manifeste à la vue, chez les personnes maigres.

Rapports.
1° En dedans.

En *dehors*, il répond d'abord au coraco-brachial, puis il est reçu dans l'espèce de gouttière que forme le bord externe du biceps avec le brachial antérieur.

2° En dehors.

En *avant*, il est recouvert par le bord interne du biceps qui le laisse à découvert chez les personnes amaigries.

3° En avant.

En *arrière*, il est en rapport avec le nerf cubital, puis avec le muscle brachial antérieur.

4° En arrière.

Ses *rapports avec l'artère humérale* sont d'autant plus importants à connaître, qu'il sert souvent de guide dans la ligature de ce vaisseau. D'abord situé en dedans de l'artère axillaire, il se place bientôt au devant d'elle, puis il la croise légèrement de telle manière qu'au pli du coude, il se trouve à deux lignes en dehors de ce vaisseau. Ce dernier rapport n'est pas constant : j'ai vu au pli du coude le nerf situé au dedans de l'artère.

Rapports du
médian avec
l'artère humé-
rale.

Ses *rapports avec les autres nerfs* sont les suivans : le brachial cutané interne le côtoie en dedans; placé d'abord immédiatement en contact avec lui, puis séparé de lui par l'aponévrose humérale.

Avec les au-
tres nerfs du
bras.

Le nerf cubital longe son côté postérieur dans le tiers supérieur du bras, puis il s'en éloigne de manière que les deux nerfs interceptent un espace triangulaire, dont la base est en bas et le sommet en haut.

Le nerf médian ne fournit aucune branche le long du bras.

B. Portion anti-brachiale du médian.

Rapports du
médian à l'a-
vant-bras.

Le médian, comme l'artère brachiale en dehors de laquelle il est ordinairement placé, est subjacent à l'expansion aponévrotique du biceps et séparé de l'articulation du coude par le muscle brachial antérieur.

Dans quel
point le nerf
médian pour-
rait être mis à
découvert.

Il traverse presque toujours le rond pronateur, de telle manière qu'il ne laisse derrière lui qu'une très-petite languette de ce muscle (1), puis il se place entre le fléchisseur sublime et le fléchisseur profond des doigts, au niveau de la ligne celluleuse qui sépare ce dernier du long fléchisseur propre du pouce : à la partie inférieure de l'avant-bras, il longe le côté interne du fléchisseur sublime : là il pourrait être facilement mis à découvert entre le tendon du palmaire grêle qui est en dehors et celui du radial antérieur qui est en dedans. J'ai vu ce nerf traverser la partie supérieure du fléchisseur sublime qui lui formait une gaine.

Branches
qu'il fournit.

Branches. Elles sont toutes musculaires, à l'exception de la palmaire cutanée qui naît à la partie inférieure de l'avant-bras : elles fournissent à tous les muscles de la région antérieure de l'avant-bras, à l'exception du cubital antérieur qui est animé par le nerf cubital. Enfin toutes, à l'exception du palmaire cutané, naissent au voisinage du pli du coude.

1°. *Rameau du rond pronateur.* Il se détache de la partie

(1) Dans un cas où les insertions humérales du rond pronateur étaient aussi élevées que celles du long supinateur, le médian traversait les insertions les plus élevées du rond pronateur et se plaçait entre le brachial antérieur et ce muscle qui le recouvrait encore au pli du coude ; dans ce même cas la division de l'artère humérale en radiale et en cubitale se faisait à la partie moyenne du bras, et l'artère cubitale accolée au nerf affectait les mêmes rapports que l'artère humérale dans les cas ordinaires.

antérieure du médian, un peu au-dessus de l'articulation et se dirige verticalement en bas pour pénétrer dans l'épaisseur du muscle. Il se détache de ce rameau plusieurs *filets articulaires* qui se portent d'avant en arrière, entourent la fin de l'artère brachiale et le commencement de la radiale et de la cubitale, forment une anse à concavité supérieure dans l'angle de bifurcation de la brachiale et pénètrent dans l'articulation.

Nerf du rond pronateur.

Filets articulaires du coude.

Les autres rameaux collatéraux du médian se détachent tous de la partie postérieure du nerf : ce sont 1^o la *branche des muscles de la couche superficielle*, qui naît au niveau de l'articulation du coude et s'épanouit de suite en plusieurs rameaux qui se portent au *rond pronateur*, au *radial antérieur*, au *palmaire grêle* et au *fléchisseur sublime*. Les filets destinés au *fléchisseur sublime* sont remarquables par leur ténuité et par leur direction ascendante, et comme réfléchie au-dessous de l'épitrochlée : ils n'appartiennent qu'à la partie supérieure de ce muscle, auquel ils fournissent en outre deux ou trois rameaux, qui se détachent successivement du médian, un peu au-dessous du pli du coude.

Nerfs des muscles de la couche superficielle.

Remarque sur les nerfs destinés au fléchisseur sublime.

2^o *Branche des muscles de la couche profonde*. Volumineuse, elle s'éparpille immédiatement en plusieurs rameaux, un *externe*, destiné au muscle *long fléchisseur propre du pouce*, qu'il pénètre par son extrémité supérieure; deux *internes*, qui s'enfoncent dans le *fléchisseur profond* et qui n'appartiennent qu'à la moitié interne, de ce muscle, l'autre moitié recevant ses nerfs du cubital (1); un *moyen*, ou *nerf interosseux*, qui mérite une description particulière. Il se porte verticalement en bas, au devant du ligament interosseux entre le fléchisseur profond et le long fléchisseur propre du pouce auxquels il fournit plusieurs filets : parvenu au bord supérieur du carré pronateur, il passe derrière ce muscle et se divise en un grand nombre de filets dont les

Branche de la couche profonde.

Rameau moyen ou nerf interosseux.

(1) On suit toutes les branches profondes jusqu'au périoste des os de l'avant-bras.

Rameau interosseux. uns pénètrent dans ce muscle d'arrière en avant, tandis que les autres se dirigent en bas pour se porter à la partie inférieure de ce même muscle. J'ai vu le nerf interosseux perforer le ligament interosseux, apparaître un instant sur la face postérieure de ce ligament, pour le traverser de nouveau d'arrière en avant et pénétrer dans le même muscle.

Branche cutanée palmaire 3°. *Branche cutanée palmaire.* Elle se détache du médian à la réunion des trois quarts supérieurs avec le quart inférieur de l'avant-bras, longe le nerf médian, et se divise en deux rameaux qui traversent l'aponévrose anti-brachiale immédiatement au-dessus du ligament annulaire. Le *rameau externe*,

Rameau externe. plus petit, croise obliquement le tendon du muscle radial, et va se porter à la peau qui revêt l'éminence thénar; le *rameau interne*,

Rameau interne. plus considérable, descend verticalement au devant du ligament annulaire, au-dessous de la peau, dont il est séparé par une couche de tissu adipeux, et se perd dans la paume de la main, beaucoup plus promptement que ne semblerait l'annoncer son calibre (1); à peine peut-on le suivre jusqu'à la partie moyenne de la paume de la main.

C. Portion palmaire et digitale du médian.

Aplatissement du nerf médian derrière le ligament annulaire. Le nerf médian, en passant derrière le ligament annulaire du carpe, s'élargit et s'aplatit considérablement; on dirait même qu'il augmente graduellement de volume. A peine a-t-il franchi le ligament, qu'il s'aplatit encore, se divise en deux branches, l'une *interne*, l'autre *externe*,

Sa division en six branches terminales. lesquelles se subdivisent ensuite, savoir, l'interne en deux et l'externe en quatre rameaux, en tout six branches terminales.

(1) Cette disposition, c'est-à-dire la promptitude de terminaison est commune à tous les nerfs du sentiment, lesquels se perdent souvent presque immédiatement dans la peau; elle est inverse de celle des nerfs du mouvement, qui parcourent au contraire un très-long trajet à l'état filamenteux avant de se fondre dans les muscles.

Branches terminales du médian. Des six branches terminales du médian, une seule est musculaire et affectée aux muscles de l'éminence thénar; cinq sont destinées aux tégumens des doigts dont elles forment les nerfs collatéraux palmaires.

Des 6 branches terminales du médian, une seule est musculaire.

1^{re} branche ou branche des muscles du thénar. Elle est récurrente : née au devant du médian, elle se porte en haut et en dehors en formant une courbure horizontale, à concavité supérieure, traverse les couches superficielles du muscle court fléchisseur, fournit immédiatement un rameau descendant pour ce muscle, continue son trajet ascendant et se partage presque également entre le court abducteur et l'opposant.

1^{re} branche ou branche des muscles du thénar.

2^e Branche ou branche collatérale externe du pouce (1). Elle se porte obliquement en bas et dehors, placée en dedans du tendon du long fléchisseur propre du pouce, croise l'articulation métacarpo-phalangienne, pour se placer au côté externe de la face antérieure du pouce, en dehors du tendon du long fléchisseur et arrive ainsi jusqu'à la phalange unguéale. Parvenue sur cette phalange, elle se divise en deux rameaux, l'un *dorsal* ou *unguéal* proprement dit qui contourne le bord de la phalange et s'épanouit pour se distribuer au derme sous-unguéal, et l'autre *palmaire* qui s'épanouit dans la peau qui revêt la pulpe des doigts. Quelques-uns de ces derniers filets se contournent autour de l'extrémité inférieure de la phalange, pour venir se distribuer au derme sous-unguéal. Aucun de ces filets ne se termine en s'anastomosant avec le rameau collatéral interne.

2^e branche ou collatérale externe du pouce.

Rameau dorsal ou unguéal.

Rameau palmaire.

3^e branche ou collatérale interne du pouce. Moins oblique et plus volumineuse que la précédente, elle marche dans le premier espace interosseux au devant du muscle adducteur du pouce et vient se placer au côté interne du plan antérieur du pouce, le long du tendon du grand fléchisseur

3^e branche ou collatérale interne du pouce.

(1) Je l'ai vue naître après la 3^e branche, sur un plan antérieur, en sorte qu'elle croisait cette 3^e branche à son origine.

de ce doigt et se termine comme la précédente. Cette branche fournit un rameau au muscle adducteur du pouce.

4^e Branche ou *branche collatérale externe de l'index*. Cette branche qui vient quelquefois d'un tronc commun avec la précédente, marche également dans le premier espace interosseux au devant de l'adducteur du pouce, le long du côté externe du premier muscle lombriçal, auquel elle fournit un filet et se

Filet du 1^{er}
lombriçal.

Rameau dor-
sal.

Rameau pal-
maire.

divise en deux rameaux, un *dorsal* et un *palmaire*; 1^o le *rameau dorsal* plus petit, se porte en arrière et en bas, le long du bord externe de la 1^{re} phalange, s'unit au rameau collatéral dorsal fourni par le nerf radial, gagne la face postérieure de la 2^e, et se termine sur la 3^e, au voisinage de l'ongle. Le *rameau palmaire* qui est la véritable continuation du tronc, se comporte comme les précédents, sans s'anastomoser en aucune manière avec le rameau collatéral interne.

5^e Branche. 5^e Branche, ou *tronc commun des branches collatérales interne de l'index et collatérale externe du médus*; elle se porte verticalement en bas, au devant du 2^e espace interosseux, à la partie moyenne duquel elle se divise en deux rameaux qui vont former, l'un le *collatéral interne de l'index*, et l'autre le *collatéral externe du médus*. Ces nerfs collatéraux se divisent d'ailleurs, comme les précédents, en rameau dorsal et en rameau palmaire, et celui-ci en rameau sous-unguéal et en rameau de la pulpe.

Cette 5^e branche fournit avant sa bifurcation un filet au 2^e 2^e muscle lombriçal.

6^e Branche. *Sixième branche, ou tronc commun des branches collatérales interne du médus et externe de l'annulaire*. Légèrement oblique en dedans, elle se porte au devant du 3^e espace interosseux et se comporte de la même manière que la précé-

Filet du 3^e
lombriçal.

dente; elle fournit quelquefois avant sa bifurcation un filet au 3^e muscle lombriçal; elle reçoit un filet anastomotique du nerf cubital. La bifurcation de cette 6^e branche a lieu un peu au-dessous du niveau des articulations métacarpo-phalangiennes.

Rapports. Les rapports de la portion palmaire et digitale du nerf médian, sont les suivans :

1° *Derrière le ligament annulaire antérieur du carpe*, le nerf médian est situé en dehors des tendons du muscle fléchisseur superficiel, au devant des tendons du fléchisseur profond : de même que les tendons avec lesquels on le confond, au premier abord, ce nerf est revêtu en avant et en arrière par la synoviale.

Derrière le ligament annulaire antérieur du carpe.

2° *A la paume de la main*, il est recouvert par l'aponévrose palmaire et situé au devant des tendons fléchisseurs. L'arcade palmaire superficielle qui lui est antérieure, coupe perpendiculairement ses trois branches internes.

A la paume de la main.

3° *Les nerfs collatéraux des doigts* sont satellites des vaisseaux collatéraux, et sortent avec eux de la paume de la main dans l'intervalle des articulations métacarpo-phalangiennes. De même que les vaisseaux, en dedans desquels ils sont placés, ces nerfs occupent les côtés de la face palmaire des doigts, en dedans et en dehors de la coulisse tendineuse.

Nerfs collatéraux des doigts.

Résumé. Il résulte de ce qui précède : 1° que le médian ne fournit aucun filet au bras ; 2° qu'à l'avant-bras, il ne donne aucun nerf à la peau, mais qu'il fournit à tous les muscles de la région antérieure, à l'exception du cubital antérieur et de la moitié interne du fléchisseur profond, que nous verrons recevoir leurs nerfs du cubital ; qu'à la main, il fournit : 1° tous les nerfs cutanés de la paume de la main, les nerfs collatéraux des trois premiers doigts, et le collatéral externe de l'annulaire ; 2° les nerfs musculaires de la région thénar et les nerfs des deux muscles lombricaux externes, et quelquefois enfin celui du troisième.

Résumé de la distribution du médian.

Nerf cubital.

Un peu moins volumineux que le précédent en arrière duquel il est placé, le *nerf cubital* naît par un tronc qui lui est commun avec la branche interne d'origine du médian et avec le brachial cutané interne, se porte verticalement en bas derrière le nerf médian auquel il est d'abord contigu, mais

Cubital.

Son origine.

Trajet du
nerf cubital.

dont il s'éloigne bientôt en se portant un peu en arrière, tandis que le médian se dirige en avant et en dehors, traverse les fibres supérieures du vaste interne du triceps brachial et se place dans la gaine de ce muscle, derrière l'aponévrose intermusculaire interne. Ce nerf gagne ainsi la gouttière qui sépare l'épitrochlée de l'olécrâne en passant entre l'attache olécrânienne et l'attache épitrochléenne du muscle cubital antérieur, se réfléchit d'arrière en avant sur cette gouttière, puis, sur le côté interne de l'apophyse coronôide: devenu antérieur après cette réflexion, il se porte verticalement en bas, entre le cubital antérieur et le fléchisseur profond, et gagne la paume de la main où il se termine en se divisant. De même que pour le nerf médian, nous apercevons à ce nerf une portion humérale, une portion anti-brachiale et une portion palmaire et digitale.

A. *Portion humérale du cubital.*

Rapports du
cubital le long
du bras.

Le rapport le plus important de ce nerf le long du bras est celui qu'il présente à sa partie supérieure avec le nerf médian et avec l'artère humérale. Il longe le côté interne de l'artère, tandis que le nerf médian est situé au devant de ce vaisseau; ou plutôt l'artère se trouve intermédiaire au nerf médian et au nerf cubital, en sorte que pour découvrir l'artère immédiatement au-dessous du creux de l'aisselle, il suffit d'écarter le nerf médian du nerf cubital.

Le cubital
ne donne au-
cune branche
au bras.

Le cubital ne donne aucune branche au bras; l'erreur des anatomistes qui ont avancé le contraire, vient de ce que la branche du vaste interne qui vient du radial s'accolle au nerf cubital dans une assez grande partie de son trajet, si bien qu'il semblerait au premier abord qu'elle s'en détache.

B. *Portion anti-brachiale du cubital.*

Rapports.

Recouvert par le corps charnu du muscle cubital antérieur qui le sépare de la peau, le nerf cubital devient sous-aponévrotique en bas, au défaut des fibres charnues de

ce muscle, et se voit entre le tendon du cubital qui est en dedans et les tendons du fléchisseur sublime qui sont en dehors.

Son rapport avec l'artère cubitale est remarquable. Cette artère décrit un trajet curviligne pour venir se placer au côté externe du nerf ; mais le nerf et l'artère ne sont contigus que dans le tiers inférieur de l'avant-bras.

Rapport du cubital avec l'artère cubitale.

Branches. Elles sont assez nombreuses :

Branches anti-brachiales du cubital.

1^o Entre l'épitrochlée et l'olécrâne, le nerf cubital donne plusieurs *filets articulaires* très-ténus qui s'enfoncent dans l'articulation du coude : il donne aussi les *rameaux du cubital antérieur* dont un très-considérable peut être suivi jusqu'à la partie inférieure du corps charnu du muscle.

Filets articulaires.

Nerfs du cubital antérieur.

2^o Après sa réflexion, le cubital donne le *rameau du fléchisseur profond* qui pénètre en s'épanouissant dans l'épaisseur de ce muscle. Ses divisions rampent sur la face antérieure du muscle avant d'y pénétrer. Ce rameau est destiné aux deux divisions internes du fléchisseur profond, les deux divisions externes recevant leurs filets du médian.

Nerf du fléchisseur profond des doigts

3^o A la partie moyenne de l'avant-bras, il donne un petit rameau long et grêle qui se détache de la partie antérieure du nerf et se divise en deux filets dont l'un suit l'artère cubitale (*filet de l'artère cubitale*) et l'autre traverse l'aponévrose antibrachiale pour venir s'anastomoser avec le nerf brachial cutané interne (*filet anastomotique*).

Filet de l'artère cubitale.

Filet anastomotique.

4^o La *branche dorsale interne de la main* est la plus volumineuse des branches fournies par le cubital ; en sorte qu'on pourrait la considérer comme une branche de terminaison du nerf cubital ; elle est exclusivement destinée à la peau de la région dorsale de la main. Elle naît à la réunion des deux tiers supérieurs avec le tiers inférieur de l'avant-bras, se porte obliquement en bas, en arrière et en dedans, entre le cubitus qu'elle croise et le muscle cubital antérieur, et ne se dégage de dessous le tendon de ce muscle qu'un peu au-dessus de la petite tête du cubitus. Devenue verticale,

Branches dorsale interne de la main.

elle se place entre la peau et cette petite tête, longe le côté interne du carpe et se divise en deux *rameaux dorsaux*, l'un *interne*, l'autre *externe*.

Rameau dorsal interne de la main.

Le *rameau dorsal interne* plus petit, longe le bord interne du 5^e métacarpien, puis le côté interne de la région dorsale du petit doigt dont il forme le *collatéral dorsal interne*.

Rameau dorsal externe.

Le *rameau dorsal externe* bien plus considérable, émet d'abord un petit *filet anastomotique* qui croise obliquement le métacarpien pour s'anastomoser sur la partie inférieure du deuxième espace interosseux avec une branche également oblique du nerf radial. Il se porte ensuite verticalement en bas le long du 4^e espace interosseux et se divise en deux rameaux secondaires qui se subdivisent encore pour aller constituer les *collatéraux dorsaux*, savoir : l'un le *collatéral externe du petit doigt* et le *collatéral interne de l'annulaire*, l'autre le *collatéral externe de l'annulaire* et le *collatéral interne du médus*.

Collatéraux dorsaux des doigts.

C. Portion palmaire et digitale du cubital.

Le nerf cubital pénètre dans la paume de la main à travers une gaine particulière.

Le nerf cubital pénètre point en passant derrière le ligament annulaire, mais bien dans une gaine particulière qui lui est commune avec l'artère cubitale, gaine pratiquée au côté interne du ligament annulaire, entre le pisiforme qui est en dedans et l'os crochu qui est en dehors ; cette gaine est complétée en arrière par le ligament étendu du pisiforme à l'os crochu, et en avant par une sorte de ligament annulaire. Une synoviale le revêt à son passage.

A peine le nerf cubital a-t-il franchi cette gaine, qu'il se divise en deux *branches terminales*, l'une *superficielle*, l'autre *profonde*.

Branche terminale superficielle.

Branche terminale superficielle ou branche des nerfs collatéraux palmaires des doigts. Elle fournit immédiatement une branche qui passe sous le court fléchisseur du petit doigt, qu'elle pénètre par sa face profonde, et se divise immédiate-

ment en deux rameaux, l'un *interne*, l'autre *externe*. L'*interne* plus petit, croise obliquement les muscles de la région hypothénar superficielle, est subjacent au palmaire cutané lorsqu'il existe, et gagne le côté interne de la face antérieure du petit doigt, dont il forme le *collatéral interne palmaire* (1): l'autre *externe*, plus considérable, envoie un filet de communication au nerf médian et se bifurque pour aller constituer le *collatéral externe palmaire du petit doigt* et le *collatéral interne palmaire de l'annulaire*.

Collatéraux
palmaires.

B. *Branche terminale profonde* ou *branche musculaire*.

Elle est un peu plus volumineuse que la superficielle. Immédiatement après son origine, elle se réfléchit de dedans en dehors au-dessous de l'os crochu, traverse le muscle court fléchisseur du petit doigt pour s'enfoncer profondément dans la paume de la main, en sorte que pour la mettre à découvert, il faut diviser tous les tendons de la région palmaire.

B. Branche
terminale pro-
fonde.

Cette branche décrit une courbe ou arcade transversale à la concavité supérieure située au devant des os métacarpiens, analogue et concentrique à celle de l'arcade artérielle profonde qui la croise à angle aigu.

Elle décrit
une arcade.

Il ne naît aucun rameau de la concavité de cette branche, mais de sa convexité il en part un grand nombre dans l'ordre suivant :

1°. Au niveau de son passage, entre le pisiforme et l'os crochu, trois branches pour les *trois muscles* de l'*éminence hypothénar*.

Nerfs des
muscles de l'é-
minence hypo-
thénar.

2°. Deux filets descendans fort remarquables qui four-
nissent aux *deux derniers interosseux palmaires* et qui
vont se terminer aux *deux lombricaux les plus internes*. Les
deux lombricaux externes et souvent le 3^e lombrical, reçoivent du médian.

Des deux der-
niers interos-
seux palmai-
res.

3°. Trois *branches perforantes* qui se portent d'avant en ar-

Des lombric-
aux internes.

(1) J'ai noté qu'il fournissait au muscle palmaire lorsqu'il existe.

Branches perforantes du cubital.

rière entre les extrémités supérieures des os métacarpiens, fournissent des rameaux aux interosseux palmaires, marchent dans la ligne celluleuse qui sépare l'interosseux dorsal de l'interosseux palmaire, fournissent à l'interosseux dorsal et se terminent en s'anastomosant avec les rameaux collatéraux dorsaux fournis, soit par le cubital, soit par le radial.

Nerfs de l'adducteur du ponce.

4°. Nous pouvons considérer comme les divisions terminales de la branche profonde : 1°. deux rameaux qui sont destinés aux deux portions du muscle *adducteur du ponce* (1).

Du 1^{er} interosseux dorsal.

2°. Le rameau du *premier interosseux dorsal*, lequel fournit à l'adducteur du ponce un filet qui pénètre dans ce muscle près de son bord inférieur.

Résumé sur la distribution du nerf cubital.

Résumé. Il résulte de ce qui précède que le nerf cubital ne fournit aucune branche au bras et qu'il fournit à l'avant-bras : 1°. des branches musculaires destinées au cubital antérieur et à la moitié interne du fléchisseur profond; 2°. un filet cutané qui s'anastomose avec le brachial cutané interne.

Qu'il fournit à la main : 1°. une *branche dorsale cutanée*, de laquelle émanent les nerfs collatéraux dorsaux du petit doigt, de l'annulaire et le collatéral interne, du médus. 2°. Une *branche palmaire cutanée* qui donne les collatéraux palmaires du petit doigt et le collatéral interne de l'annulaire. 3°. Une *branche musculaire* qui fournit aux trois muscles de l'éminence hypothénar, à tous les muscles interosseux,

(1) On doit se rappeler que j'ai considéré (voyez MYOLOGIE) comme appartenant au court adducteur du ponce toute la portion du court fléchisseur qui est en dedans du tendon du long fléchisseur propre du ponce, ou, en d'autres termes, toute la portion qui s'attache à l'os sésamoïde interne de l'articulation métacarpo-phalangienne. La distribution des nerfs vient à l'appui de ma manière de voir; car le court fléchisseur reçoit du médian, tandis que les deux chefs du muscle adducteur reçoivent du cubital.

parmi lesquels nous pouvons comprendre l'adducteur du pouce (1), et aux deux lombricaux internes.

Nerf radial.

Le *nerf radial* qui constitue la plus volumineuse des branches de terminaison du plexus brachial, est destiné au muscle Destination
du nerf radial. triceps brachial, aux muscles de la région postérieure et externe de l'avant-bras, à la peau du bras, de l'avant-bras et de la région dorsale de la main.

Il naît à la fois des cinq paires qui constituent le plexus brachial, par un tronc qui lui est commun avec le nerf axillaire, et se détache du plexus sur un plan postérieur au nerf cubital, auquel il est accolé. Aussitôt après son origine, il se Origine de
ce nerf. porte en bas, en arrière et en dehors, au devant des tendons réunis du grand dorsal et du grand rond, pour gagner la gouttière humérale dans laquelle il s'engage en passant entre la longue portion et la portion moyenne du triceps brachial, parcourt cette gouttière dans toute son étendue, et se trouve en rapport avec l'artère et la veine humérales profondes. Devenu externe et antérieur au sortir de cette gouttière, c'est-à-dire à la réunion des deux tiers supérieurs avec le tiers inférieur de l'humérus, il se porte verticalement Sa direction en bas entre le long supinateur et le brachial antérieur, puis entre le brachial antérieur et le premier radial externe, croise l'articulation du coude, en passant au-devant de la petite tête de l'humérus et de l'extrémité supérieure du radius Son trajet
dans la gouttière humérale et se termine en se bifurquant.

Branches collatérales.

Dans son trajet inflexe et comme spiroïde le long du bras, le nerf radial fournit un grand nombre de rameaux collatéraux dans l'ordre suivant :

A. Rameaux que fournit le radial avant de s'engager dans

(1) Il est tout-à-fait rationnel de considérer l'adducteur du pouce comme le premier interosseux palmaire qui, pour des circonstances relatives au puissant mouvement d'adduction, s'insère au troisième métacarpien.

A. Rameaux fournis par le radial, avant qu'il ne s'engage dans la gouttière humérale. *la gouttière humérale*, ce sont : 1° Un rameau cutané radial interne, qui d'abord sous-aponévrotique, traverse l'aponévrose pour s'accoler à la peau et se diviser en deux filets qui se portent obliquement en arrière et peuvent être suivis jusqu'à l'olécrâne.

Rameau cutané interne.

2°. Plusieurs rameaux considérables à la longue portion du triceps : le plus élevé de ces rameaux est récurrent et peut être suivi jusqu'aux attaches scapulaires du muscle. Un rameau descendant très-volumineux peut être suivi jusqu'à l'olécrâne.

Rameau du vaste interne.

3°. Un rameau au vaste interne. Une division de ce rameau qui est considérable, longe le bord interne de l'humérus au devant du vaste interne et ne pénètre dans ce muscle qu'au voisinage de l'articulation du coude.

B. Rameaux fournis au sortir de la gouttière.

Rameau cutané radial externe.

B. Rameaux fournis par le radial au sortir de la gouttière humérale, ce sont : 1° le rameau cutané radial externe, très-considérable qui traverse les fibres musculaires du triceps et l'aponévrose humérale pour s'accoler immédiatement à la peau de la région externe du bras, se dirige obliquement en arrière et se divise en un grand nombre de filets qui fournissent à la peau de la région postérieure de l'avant-bras et peuvent être suivis jusqu'au carpe.

Rameau du vaste externe et de l'anconé.

2°. Le rameau du vaste externe et de l'anconé si remarquable par sa longueur, se place entre le vaste externe et la longue portion du triceps huméral, fournit au premier de ces muscles, se porte verticalement en bas, pénètre dans l'épaisseur du muscle anconé et peut être suivi jusqu'à sa partie inférieure.

C. Rameaux fournis par le radial, à l'avant-bras.

Rameaux du long supinateur et du premier radial externe.

Tous ces rameaux présentent ceci de remarquable, qu'ils naissent à peu de chose près à la même hauteur, c'est-à-dire au voisinage de l'articulation scapulo-humérale et marchent à côté du tronc du nerf radial.

C. Rameaux fournis par le radial à l'avant-bras. Ce sont les rameaux du long supinateur et ceux du premier radial externe, lesquels pénètrent dans ces muscles par leur partie supérieure et par leur face interne.

Branches terminales du nerf radial.

Réduit à la moitié et même à moins de la moitié de son volume par l'émission successive des rameaux précédents, le nerf radial se divise au-devant de l'articulation du coude en deux branches inégales, l'une *profonde* ou *musculaire*, l'autre *superficielle* ou *digitale*.

Le nerf radial se divise au devant de l'articulation du coude.

A. La *branche anti-brachiale*, *profonde* ou *musculaire* du radial est la plus considérable: elle fournit immédiatement le *rameau du deuxième radial externe*, lequel se porte verticalement au-devant de ce muscle dans lequel il s'enfonce bientôt, puis s'aplatit, traverse le court supinateur, se contourne en spirale très-oblique autour du radius et toujours dans l'épaisseur du court supinateur auquel il fournit ses rameaux (*rameaux du court supinateur*): devenu postérieur, il émerge de ce muscle et s'épanouit immédiatement en un grand nombre de rameaux divergens dont les uns sont destinés à la couche superficielle et les autres à la couche profonde des muscles de la région postérieure de l'avant-bras.

A. Branche profonde ou musculaire anti-brachiale.

Rameau du second radial externe.

Rameaux du court supinateur.

Les rameaux qu'il fournit à la couche superficielle, sont: 1° les *rameaux de l'extenseur commun des doigts*, qui sont très-nombreux, divergens et dont les supérieurs sont récurrents; 2° le *rameau de l'extenseur du petit doigt*; 3° le *rameau du cubital postérieur*: tous ces rameaux naissent par un tronc commun et pénètrent les muscles par la face profonde du muscle.

Rameaux de la couche superficielle.

Les *rameaux de la couche profonde* naissent d'un tronc commun qu'on peut considérer comme la continuation de la branche musculaire considérablement amoindrie. Ce tronc commun se porte verticalement en bas entre la couche musculaire superficielle et la couche profonde, fournit un premier rameau, qui pénètre par sa face superficielle, le long *extenseur propre* du pouce, puis s'engage entre les muscles long abducteur et court extenseur du pouce, d'une part, et le long

Rameaux de la couche profonde.

extenseur du même doigt, d'une autre part, s'accôle au ligament interosseux, fournit un premier rameau au *long extenseur propre du pouce*, un deuxième rameau, qui pénètre dans ce muscle par sa face profonde, et à l'*extenseur propre de l'index* un petit rameau qui y pénètre par son bord externe.

Terminaison
de la branche
musculaire du
nerf radial.

Filets arti-
culaires du
nerf radial.

Enfin, réduit à un rameau extrêmement grêle, la branche musculaire du nerf radial se place dans la gouttière des tendons du muscle extenseur commun, au-dessous desquels il est placé, s'accôle au périoste, traverse le carpe et s'épanouit en une multitude de *filets articulaires* qui pénètrent dans les articulations radio-carpiennes, carpiennes et carpo-métacarpiennes : dans toute cette dernière portion de son trajet, le nerf est grisâtre, renflé et comme noueux, disposition qui est commune à tous les nerfs articulaires.

B. Branche
superficielle ou
cutanée ou di-
gitale du radial.

B. *Branche superficielle, cutanée ou digitale*. Elle forme la *branche dorsale externe de la main*. D'un volume moindre de moitié que la branche musculaire, cette branche se porte verticalement en bas entre le long supinateur et le premier radial externe, en dehors de l'artère radiale qu'elle longe; parvenue à la portion moyenne de l'avant-bras, elle se dégage de dessous le tendon du long supinateur, dont elle côtoie le bord externe.

D'abord sous-aponévrotique, elle traverse bientôt l'aponévrose, devient sous-cutanée, se porte verticalement en bas et, parvenue à un pouce et demi au-dessus de l'apophyse styloïde du radius, se divise en deux rameaux, l'un *externe*, l'autre *interne*.

Rameau ex-
terne ou nerf
collatéral ex-
terne dorsal
du pouce.

Le *rameau externe*, qui est plus petit, côtoie la partie externe de l'apophyse styloïde du radius, le bord externe du carpe, du premier métacarpien, de la première phalange du pouce, de la seconde et va se terminer dans le tissu cutané sub-unguéal, c'est le *nerf collatéral externe dorsal du pouce*.

Rameau in-
terne.

Le *rameau interne*, beaucoup plus volumineux, se porte obliquement derrière le radius, croise les tendons du long abducteur et du court extenseur du pouce, et se divise en

trois rameaux secondaires qui sont successivement de dehors en dedans, le *collatéral dorsal interne du pouce*, le *collatéral dorsal externe* et le *collatéral dorsal interne de l'index*. Sa division en 3 rameaux collatéraux dorsaux.

Résumé. Le nerf radial fournit 1° *au bras*, deux rameaux cutanés, l'un interne plus petit, l'autre externe, beaucoup plus considérable, que j'ai pu suivre jusqu'au carpe; des *rameaux musculaires* aux trois portions du triceps brachial et à l'anconé; 2° *à l'avant-bras*, des *branches musculaires* à tous les muscles de la couche profonde et de la couche superficielle de la région postérieure et de la région externe; 3° *à la main*, des branches cutanées, savoir, les collatéraux dorsaux du pouce et de l'index. Résumé du radial.

RÉSUMÉ GÉNÉRAL DE LA DISTRIBUTION DES NERFS DU PLEXUS BRACHIAL.

La description qui précède établit que le plexus brachial fournit à la peau, aux muscles et aux articulations du membre thoracique en y comprenant l'épaule. Résumons brièvement: 1°. les branches musculaires; 2°. les branches cutanées.

A. *Branches musculaires.* Par ses branches collatérales, le plexus brachial fournit aux scalènes et à tous les muscles qui meuvent l'épaule, sauf le trapèze qui reçoit ses rameaux du plexus cervical et de l'accessoire de Willis; par ses branches terminales il fournit à tous les muscles du bras, de l'avant-bras et de la main. A. Branches musculaires fournies par les branches collatérales du plexus brachial.

Muscles qui meuvent l'épaule. Chacun des muscles qui meuvent l'épaule, reçoit un nerf particulier: ainsi on trouve indépendamment des filets nerveux des scalènes, 1° le nerf du sous-clavier; 2° le nerf de l'angulaire; 3° les nerfs du rhomboïde; 4° le nerf du grand dentelé, plus connu sous le nom de nerf mammaire externe; 5° le nerf du grand dorsal, que l'on décrit généralement comme une branche sous-scapulaire; 6° les nerfs du grand et du petit pectoral. 1° Nerfs des muscles qui meuvent l'épaule.

2°. *Muscles qui meuvent le bras.* Les muscles qui meuvent le bras sur l'épaule reçoivent également leurs nerfs du

2. Nerfs des muscles qui meuvent le bras. plexus brachial; tantôt il existe un nerf isolé pour chaque muscle, tantôt le même nerf fournit à deux muscles. Le nerf du deltoïde ou nerf axillaire donne en même temps au petit rond. Les muscles sus-épineux et sous-épineux reçoivent leurs filets de la même branche, du sus-scapulaire. Le grand rond reçoit une branche du nerf sous-scapulaire(1).

3°. *Muscles qui meuvent l'avant-bras sur le bras.* Les muscles qui meuvent l'avant-bras sur le bras, savoir: 1° les muscles de la région antérieure ou fléchisseurs, biceps, coraco-brachial, brachial antérieur, reçoivent leurs filets du musculo-cutané; 2° le muscle de la région postérieure, le triceps, reçoit exclusivement ses nerfs du radial. Le cubital n'y jette aucun filet.

4°. *Muscles qui meuvent le radius sur le cubitus, la main et les doigts.* Le nerf radial fournit aux muscles de la région postérieure de l'avant-bras, savoir: 1° à la *couche superficielle*, extenseurs communs, extenseur propre du petit doigt, cubital postérieur; 2° à la *couche profonde*, court supinateur, long abducteur, court extenseur et long extenseur du pouce, extenseur propre de l'index.

Des muscles de la région externe. Les muscles de la région externe de l'avant-bras, le long et le court supinateur, le premier et le deuxième radial externe, reçoivent leurs rameaux du même nerf radial.

Des muscles de la région antérieure. Les muscles de la région antérieure de l'avant-bras, reçoivent leurs filets du nerf médian, à l'exception du cubital antérieur et de la moitié interne du fléchisseur profond, qui reçoivent les leurs du nerf cubital. Le muscle fléchisseur profond, par une exception qui n'est pas très-rare pour les muscles composés, reçoit donc ses nerfs de deux sources différentes.

5°. *Muscles intrinsèques de la main.* Les muscles de la main sont animés:

(1) Le petit rond et le sous-épineux sont donc animés par deux branches différentes, circonstance qui motiverait la description distincte de ces deux muscles, si l'on ne voyait les muscles composés et même quelquefois les muscles simples recevoir deux ou plusieurs nerfs distincts.

- 1° Ceux du thénar par le nerf médian ;
- 2° Ceux de l'hypothénar par le nerf cubital ;
- 3° Les deux lombricaux externes par le nerf médian ; les deux lombricaux internes par le nerf cubital ;
- 4° Tous les interosseux y compris l'adducteur du pouce, par le nerf cubital.

Le nerf médian et le nerf cubital fournissent à tous les muscles intrinsèques de la main.

B. *Branches cutanées* (1). 1° La peau qui revêt en dehors la région de l'épaule, reçoit ses nerfs du plexus cervical.

B. Branches cutanées fournies par le plexus brachial.

2°. La peau du bras reçoit ses filets des rameaux cutanés du nerf circonflexe, et du rameau cutané externe du radial. La peau des régions interne et antérieure du bras reçoit les siens du rameau cutané interne du radial, de l'accessoire du brachial cutané anastomosé avec le deuxième nerf intercostal, d'un petit rameau émané du brachial cutané interne et du rameau brachial du troisième nerf intercostal.

Nerfs cutanés du bras.

3°. La peau de l'avant-bras reçoit ses filets du brachial cutané interne qui s'anastomose avec des filets cutanés émanés du radial, du cubital et du musculo-cutané.

Nerfs cutanés de l'avant-bras.

4°. La peau de la *région dorsale* de la main et des doigts, reçoit ses filets, dans les deux tiers externes de cette région, des branches dorsales du nerf radial, et dans son tiers interne de la branche dorsale du nerf cubital.

De la région dorsale de la main.

La peau de la *région palmaire* de la main et des doigts, reçoit ses filets, dans les deux tiers externes, du nerf médian,

(1) Une belle préparation des rameaux cutanés du membre thoracique consiste à dépouiller ce membre de la peau, soit en la renversant comme on le fait sur une anguille qu'on écorche, soit en faisant une incision longitudinale de la peau qui revêt le côté externe du membre. Dans l'un et l'autre cas on doit enlever les aponévroses avec la peau. Dans le premier mode qui donne un très-beau résultat, la peau renversée figure une espèce de gant dont la surface interne est formée par la surface épidermique de la peau et dont la surface externe est formée par la face profonde de la peau.

Nerfs cutanés de la région palmaire et digitale.

et dans le tiers interne du nerf cubital, ou plus exactement le nerf médian fournit les rameaux collatéraux externe et interne du pouce, de l'index, du médius, et le collatéral externe de l'annulaire; le nerf cubital fournit les rameaux collatéraux externe et interne du petit doigt, et le collatéral interne de l'annulaire.

Quelques-unes des branches de terminaison du nerf médian, les divisions terminales du brachial cutané et du musculo-cutané viennent se perdre à la peau de la partie supérieure de la paume de la main.

Disposition des nerfs collatéraux palmaires des doigts.

Les nerfs collatéraux palmaires des doigts présentent ceci de remarquable, que les rameaux qu'ils fournissent à la peau sont ou opposés ou alternes, que chaque branche se termine isolément en s'épanouissant en pinceau; que les rameaux fournis par les branches internes ne s'anastomosent jamais avec les rameaux fournis par les branches externes; que les extrémités terminales des branches collatérales externe et interne ne s'anastomosent pas non plus entre elles dans la pulpe du doigt, mais s'épanouissent isolément et fournissent à la peau de la main et à la peau située sous l'ongle.

Corpuscules gangliiformes des nerfs digitaux palmaires

Les rameaux qui fournissent à la face palmaire des doigts, présentent une disposition fort remarquable (1), qui consiste dans la présence de corpuscules grisâtres, gangliiformes, d'une forme constante en croissant. Ces corpuscules sont en grand nombre, tantôt isolés, tantôt groupés; ils n'appartiennent pas essentiellement aux nerfs, mais sont appliqués contre eux et peuvent en être séparés par une traction légère. Ce ne sont donc pas des ganglions.

Si l'on considère que ces corps gangliiformes occupent seulement la région palmaire, et nullement la région dorsale, qu'ils existent à la plante des pieds comme à la paume des

(1) Cette disposition a été signalée dans un des derniers concours d'aides de la faculté par MM. Andral, Camus et Lacroix qui avaient à préparer les nerfs cutanés de la main.

main, que j'en ai trouvé sur les nerfs qui entourent les articulations, et par conséquent, sur des nerfs soumis à des pressions habituelles, que j'en ai même rencontré sur un rameau intercostal qui se réfléchissait sur la partie latérale du sternum, enfin, que ces corpuscules ne se voient pas chez l'enfant nouveau-né, et sont d'autant plus multipliés que la paume des mains est plus calleuse, on sera fondé à les considérer comme un résultat des pressions extérieures.

Cause probable de la formation des corpuscles gangliiformes.

BRANCHES ANTÉRIEURES DES NERFS DORSAUX OU INTERCOSTAUX.

Préparation. Rechercher avec beaucoup de soin les rameaux cutanés, dont les uns répondent aux côtés du sternum, dont les autres répondent à la partie moyenne des espaces intercostaux; Scier le sternum sur la ligne médiane, diviser l'abdomen sur la ligne blanche. Sacrifier une moitié du thorax, ou mieux, fracturer les côtes à leur partie moyenne, pour pouvoir étudier les nerfs du dedans au dehors.

Au nombre de douze, les *branches antérieures des nerfs dorsaux* sont destinées aux parois du thorax et de l'abdomen (1).

Au nombre de douze.

Ces branches présentent à la fois une grande uniformité et une grande simplicité de distribution. Je vais d'abord exposer leurs caractères communs, j'indiquerai ensuite les particularités que présentent quelques-unes d'entre elles.

Simplicité et uniformité dans leur distribution.

Caractères communs.

Séparées des branches postérieures par le ligament costo-transversaire supérieur, les *branches antérieures des nerfs dorsaux* ou *intercostaux* se présentent sous l'aspect d'un ruban aplati et gagnent la partie moyenne de l'espace intercostal qui leur correspond; là elles sont placées entre la plèvre et l'aponévrose qui fait suite au muscle intercostal interne. Parvenues à une certaine distance, elles s'engagent

Forme rubanée.

Situation générale.

(1) Haller n'en admet que onze, parce qu'il considère, non sans motif, le douzième nerf dorsal comme une paire lombaire.

entre les muscles intercostaux interne et externe, et vont se rapprochant de la gouttière de la côte qui est au-dessus, mais ne s'y logent pas, car elles sont toujours subjacentes aux vaisseaux intercostaux.

Division des branches intercostales en deux rameaux

A une distance qui est à-peu-près la même pour tous les espaces, c'est-à-dire à la partie moyenne de l'intervalle qui sépare la colonne vertébrale du sternum, les branches intercostales se divisent en deux rameaux, l'un *intercostal*, l'autre *perforant* ou *cutané*.

A. Rameau intercostal.

A. Le *rameau intercostal* est la continuation du tronc dont il ne se distingue que par son moindre volume. Il longe le bord inférieur de la côte qui est au-dessus, puis celui du cartilage costal; quelquefois il se place à la face interne de ce cartilage, et parvenu à l'extrémité antérieure de l'espace intercostal, perfore cet espace d'arrière en avant, en longeant le sternum, s'incline un peu en-dedans sur le sternum, pour se réfléchir ensuite de dedans en dehors, entre le grand pectoral et la peau à laquelle il se distribue. On peut appeler ces petits filets, *filets perforans antérieurs*. Chemin faisant, la branche intercostale et le rameau intercostal qui lui fait suite, fournissent un grand nombre de filets nerveux.

Filets perforans antérieurs.

Distribution de la branche intercostale et du rameau intercostal.

Il n'est pas rare de voir la branche intercostale fournir en arrière un petit rameau qui gagne le bord supérieur de la côte qui est au-dessous. Lorsque ce rameau n'existe pas, il est remplacé par plusieurs filets qui affectent la même distribution, et dont plusieurs vont même gagner l'espace intercostal qui est au-dessous, en coupant obliquement la face interne de la côte. De même, on voit quelquefois des petits filets détachés du bord supérieur du nerf se porter à la face interne de la côte qui est au-dessus, et atteindre l'espace intercostal supérieur. Enfin, du bord inférieur de la branche intercostale et du rameau intercostal, se détachent incessamment des filets qui se décomposent en filamens, lesquels s'infléchissent les uns vers les autres pour former des arcades ou anses, d'où partent les filamens de terminaison. Nulle part, on ne voit des filamens

plus longs et plus déliés : il en est qui parcourent la moitié d'un espace intercostal sans diminuer de volume : plusieurs de ces filets sont évidemment périostiques.

B. *Rameau perforant ou cutané.* Souvent plus considérable que le rameau intercostal, il perfore très-obliquement le muscle intercostal externe, et après un certain trajet entre ce muscle et le grand dentelé, se divise en deux filets, l'un *antérieur*, l'autre *postérieur ou réfléchi* : 1^o le *filet antérieur* se porte horizontalement d'arrière en avant, devient sous-cutané en passant entre les digitations du grand dentelé pour les huit premiers nerfs intercostaux, et entre celles du grand oblique, pour les quatre derniers, s'accôle à la peau sur laquelle il s'épanouit en un grand nombre de filets qui s'anastomosent presque toujours avec les filets voisins des paires situées au-dessus et au-dessous.

B. Rameau perforant ou cutané.

1^o Filet antérieur.

2^o Le *filet postérieur ou réfléchi* traverse immédiatement le grand dentelé et le grand oblique, se réfléchit aussitôt sur lui-même, pour se porter d'avant en arrière entre le grand dorsal et la peau, et après un trajet horizontal d'un à deux pouces, se réfléchit de nouveau d'arrière en avant, pour s'accoler à la peau, et s'y épanouir.

2^o Filet postérieur ou réfléchi.

Sa double réflexion.

Caractères propres à chacune des branches antérieures des douze paires dorsales.

Premier nerf dorsal. Il appartient au plexus brachial dans lequel il va se jeter immédiatement après sa sortie du trou de conjugaison, en croisant à angle aigu le col de la première côte. Son volume considérable le rapproche des dernières paires cervicales autant qu'il l'éloigne des onze autres paires dorsales. Le premier nerf dorsal n'est intercostal que par une petite branche qu'il fournit à sa sortie du trou de conjugaison. Cette *branche intercostale* s'applique contre la face inférieure de la première côte qu'elle croise obliquement d'arrière en avant, de manière à n'atteindre le

1^{er} Nerf dorsal.

Son volume

Son rameau intercostal.

premier espace intercostal qu'au niveau de la jonction de la côte avec son cartilage, et à gagner la partie moyenne de cet espace au voisinage du sternum: là, elle traverse perpendiculairement cet espace à la manière des autres paires intercostales, et s'épanouit dans les muscles et dans la peau.

Deuxième nerf dorsal. Il croise obliquement la deuxième côte en dehors de son col, pour gagner le premier espace intercostal, croise de nouveau la même côte vers le milieu de sa longueur, à la manière d'une sécante, pour rejoindre le deuxième espace intercostal et se divise en deux rameaux, le rameau *intercostal* qui suit le bord inférieur de deuxième côte et qui ne présente rien de remarquable, et le rameau *perforant* ou *cutané*, qui mérite une description particulière.

Le rameau *perforant* ou *cutané*, exclusivement destiné à la peau du bras, est remarquable par son volume qui est de beaucoup supérieur à celui des autres branches du même ordre. Il sort du thorax au niveau de la partie moyenne du deuxième espace intercostal, immédiatement au-dessous de la deuxième côte, perfore directement cet espace, se réfléchit à angle droit sur une arcade aponévrotique, se dirige de dedans en dehors, et se divise immédiatement en deux rameaux d'égale volume, l'un *externe*, l'autre *interne*.

1°. Le rameau *externe* traverse le creux de l'aisselle, reçoit un filet anastomotique de l'accessoire du brachial cutané, gagne le bord externe du grand dorsal qu'il croise, et se divise en deux filets cutanés, l'un qui s'accôle à la peau de la région postérieure du bras à laquelle il se distribue, l'autre qui s'accôle à la peau de la région interne du bras, marche parallèlement à l'accessoire du brachial cutané, et peut être suivi jusqu'au coude.

2°. Le rameau *interne* croise le bord externe du grand dorsal, au-dessous du précédent, s'accôle à la peau, et se divise en filets internes et postérieurs qui se perdent dans la peau du bras.

2^e nerf dorsal.

Il croise en deux points la 2^e côte.

Son rameau intercostal.

Son rameau perforant ou cutané.

Lieu de la perforation.

Sa réflexion.

Sa division.

Rameau externe.

Son anastomose.

Sa distribution à la peau du bras.

Son rameau interne.

Le rameau perforant du deuxième nerf dorsal est donc destiné à compléter le système des nerfs cutanés du bras.

Troisième nerf dorsal. Sa description rentre exactement dans la description générale, à l'exception de sa *branche* ^{3^e nerf dor-} *perforante* ou *cutanée*, qui se partage pour ainsi dire entre les tégumens du thorax et ceux du bras. Beaucoup moins volumineuse que la précédente, elle sort entre les digitations du grand dentelé, se réfléchit sur elle-même d'avant en arrière, fournit un petit rameau à la mamelle, croise le bord externe du grand dorsal au-dessous de la branche perforante du précédent, parvenue au niveau du moignon de l'épaule, elle se réfléchit sur elle-même en décrivant une courbure à concavité supérieure, et se termine dans la peau qui revêt la partie interne et supérieure du bras.

^{Sa branche perforante ou cutanée.}

^{Elle se partage entre les tégumens du thorax et ceux du bras.}

Quatrième, cinquième, sixième, septième nerfs dorsaux. Leur description rentre exactement dans la description générale. D'une part, les muscles intercostaux, le triangulaire du sternum, le grand oblique, le grand dentelé, la partie supérieure des muscles droits, d'une autre part, les tégumens du thorax reçoivent leurs nerfs de ces branches, dans l'ordre et d'après le mode que j'ai indiqués. J'appellerai l'attention sur le nombre considérable de filets que reçoit la peau de la mamelle chez la femme. Les branches perforantes des quatrième et cinquième nerfs dorsaux, fournissent chacune un rameau destiné à la mamelle, et un rameau postérieur qui croise le grand dorsal, pour se distribuer à la peau qui revêt l'omoplate: la peau de la mamelle reçoit donc des nerfs qui proviennent des troisième, quatrième et cinquième paires dorsales.

^{4^e, 5^e, 6^e, 7^e nerfs dorsaux.}

^{Filets mammaires.}

Huitième, neuvième, dixième, onzième nerfs dorsaux. Ces nerfs appartiennent aux espaces intercostaux formés par les fausses côtes; ils abandonnent ces espaces au moment où les cartilages costaux, changent de direction pour devenir ascendants, traversent les insertions costales du diaphragme sans leur fournir aucun filet, continuent leur trajet oblique dans

8^e, 9^e, 10^e,
11^e nerfs dor-
saux.

Rameaux
perforans.

l'épaisseur des parois abdominales auxquelles ils sont destinés, et se comportent dans ces parois, de la même manière que dans les espaces intercostaux, toutefois avec quelques modifications. Ainsi les *rameaux perforans* traversent les intercostaux externes et le grand oblique au même niveau que les rameaux perforans des branches précédentes; les ra-

Les rameaux
intercostaux
deviennent ab-
dominaux.

meaux intercostaux proprement dits, devenus *abdominaux*, marchent entre le grand et le petit oblique, comme ils marchaient pour les paires supérieures, entre les intercostaux externe et interne. Parvenus au muscle droit, ils émettent avant

Leur trajet
dans la gaine
du muscle
droit.

de s'engager dans la gaine de ce muscle, un rameau *cutané* ou *perforant*; puis ils pénètrent dans cette gaine par des ouvertures pratiquées à son angle externe, et se placent entre le muscle droit et l'aponévrose postérieure: à la réunion des deux

Leur division

En filets mus-
culaires,

En filets cu-
tanés,

le traversent très-obliquement de dehors en dedans, et se divisent 1^o en *filets musculaires* qui se perdent dans le muscle et dont les plus inférieurs se portent verticalement en bas; 2^o. en *filets cutanés*, qui traversent l'aponévrose antérieure de la gaine du muscle droit, de chaque côté de la ligne blanche, à une distance qui n'est pas toujours la même des deux côtés, se réfléchissent horizontalement en dehors dans l'épaisseur du tissu cellulaire sous-cutané, et s'accolent à la peau.

Douzième nerf dorsal. On pourrait, avec Haller, le considérer comme une première paire lombaire. Plus volumineux que les autres paires dorsales, il sort du canal vertébral entre la première côte et la première vertèbre lombaire, passe au devant des insertions costales du muscle carré des lombes, longe le bord inférieur de la douzième côte, se porte très-obliquement en bas comme la côte à laquelle il correspond, traverse l'aponévrose du transverse, et de même que les nerfs précédens, se divise presque immédiatement en deux rameaux, 1^o. le *rameau abdominal* qui répond au rameau intercostal, se porte horizontalement d'arrière en avant

Le 12^e nerf
dorsal peut
être considéré
comme une
paire lombaire.

entre le transverse et le petit oblique, fournit à ces muscles, envoie presque toujours en bas un rameau anastomotique à la branche abdominale du plexus lombaire et pénètre dans la gaine du muscle droit, où il présente la disposition indiquée pour les paires précédentes.

Rameau abdominal du 12^e nerf dorsal.

2°. Le *rameau perforant ou cutané* est extrêmement remarquable par son volume [plus considérable que celui du rameau abdominal et par sa distribution; il traverse très-obliquement les muscles petit et grand obliques auxquels il fournit, s'accole immédiatement à la peau, se porte verticalement en bas, coupe perpendiculairement la crête iliaque, et se divise en *filets antérieurs*, *filets postérieurs* et *filets moyens* qui se distribuent à la peau de la région fessière.

Rameau perforant ou cutané.

Sa distribution à la région fessière.

Il n'est pas rare de voir cette branche cutanée fessière, fournie par la première paire lombaire, et alors la branche cutanée de la douzième paire dorsale se comporte comme les paires précédentes, et se distribue dans la portion de peau intermédiaire à la dernière côte et à la crête iliaque. Il y a une sorte de solidarité entre la douzième paire dorsale et la première lombaire, si bien que leur développement est souvent en raison inverse; toujours il existe une communication entre ces deux paires de nerfs, mais le mode et le lieu de communication présentent beaucoup de variétés: ainsi, quelquefois elle a lieu par un rameau flexueux qui longe le bord externe du carré des lombes, d'autres fois c'est dans l'épaisseur des muscles abdominaux que se fait cette anastomose (1).

Solidarité entre la 12^e paire dorsale et la 1^{re} paire lombaire.

Leur anastomose.

(1) Chez un sujet qui présentait une treizième côte ou côte lombaire, il y avait une treizième paire dorsale très-considérable qui croisait la côte surnuméraire et qui présentait à la fois la distribution de la douzième paire dorsale et celle de la première paire lombaire; elle ne communiquait avec la première paire lombaire que par un filet très-grêle; elle fournissait un rameau perforant ou cutané qui allait à la région fessière, et un rameau ilio-scrotal. Chez ce sujet il n'y avait que quatre paires lombaires.

RÉSUMÉ DES NERFS DORSAUX OU INTERCOSTAUX.

Système
nerveux pa-
riétal de la
cavité thora-
co-abdomi-
nale.

Ces nerfs sont affectés aux parois du thorax et de l'abdomen, que nous pouvons considérer sous tous les rapports comme constituant une seule et même cavité, la cavité thoraco-abdominale. Les nerfs thoraciques musculaires et sous cutanés, émanés du plexus brachial, quelques petits rameaux émanés du plexus lombaire, les branches spinales postérieures des nerfs dorsaux, complètent le système nerveux pariétal du thorax et de l'abdomen.

Les nerfs
dorsaux se di-
visent en mus-
culaires,

Les nerfs dorsaux se divisent en *musculaires*, destinés aux muscles qui forment les parois thoraco-abdominales, et à ceux qui les recouvrent, et en *rameaux cutanés*. Pour avoir une bonne idée de ces derniers, il faut les mettre à découvert dans une seule et même préparation. On voit alors plusieurs

Et en cuta-
nés.

Il y a trois
séries linéaires
de filets cuta-
nés :

1° Rameaux
antérieurs ;

séries linéaires de filets cutanés parallèles, qui sont, en procédant d'avant en arrière : 1° les *rameaux perforans* ou *cutanés antérieurs* extrêmement grêles, qui émergent sur le côté du sternum et de la ligne blanche, et se refléchissent en avant.

2° Rameaux
moyens ;

2° Les *rameaux perforans* ou *cutanés*, qu'on pourrait appeler *moyens*, divisés en *rameaux postéro-antérieurs*, lesquels se dirigent parallèlement d'arrière en avant vers le sternum, et en *rameaux antéro-postérieurs*, dirigés parallèlement d'avant en arrière vers la colonne vertébrale.

3° Rameaux
postérieurs
émanés des
branches pos-
térieures des
nerfs spinaux.

3° Nous avons vu que d'autres *rameaux cutanés postérieurs* émanent des branches postérieures des nerfs dorsaux. Ils se dirigent parallèlement de dedans en dehors, et peuvent être suivis jusqu'au niveau du creux de l'aisselle.

BRANCHES ANTÉRIEURES DES NERFS LOMBAIRES.

Préparation. Pour voir ces nerfs au sortir du trou de conjugaison ainsi que le plexus lombaire, il faut diviser avec précaution le muscle psoas dans l'épaisseur duquel ils se trouvent; les branches qui émanent du plexus doivent être disséquées avec le plus grand soin au moment de leur passage sous l'arcade fémorale et dans leur distribution définitive.

Au nombre de cinq, distinguées par les noms numériques de 1^{re}, 2^e, 3^e; d'un volume graduellement croissant depuis la première jusqu'à la cinquième, les *branches antérieures des paires lombaires* font suite à celles des paires dorsales, fournissent immédiatement un rameau ou deux aux ganglions lombaires du grand sympathique, quelques rameaux au muscle psoas, et se jettent dans le *plexus lombaire* qu'elle constituent par leurs anastomoses.

Les branches antérieures des paires lombaires font suite à celles des paires dorsales.

Branche antérieure de la 1^{re} paire lombaire. La plus petite de toutes, d'un volume à-peu-près égal à celui de la 12^e paire dorsale, elle se divise immédiatement après sa sortie du trou de conjugaison en trois rameaux d'inégal volume, deux externes obliques, ce sont les *branches abdominales (ilio-scrotales des auteurs)*; une interne, *anastomotique*, verticale, souvent très-grêle qui va s'anastomoser avec la deuxième paire.

Branche antérieure de la 1^{re} paire lombaire.

Branche antérieure de la 2^e paire lombaire. Double au moins en volume de la précédente, elle se porte presque verticalement en bas et fournit une branche antérieure, c'est l'*inguinale interne* (génito-crurale de Bichat), une branche externe, c'est l'*inguinale externe* (inguino-cutanée de Chaussier). A peine diminuée de volume par l'émission de ces deux branches, la deuxième paire lombaire s'aplatit en un ruban plexiforme qui donne des rameaux considérables au psoas, et va s'anastomoser avec la 3^e paire.

De la 2^e paire lombaire

Branche antérieure de la 3^e paire. Elle a un volume double de celui de la précédente, se porte obliquement en bas et en dehors, reçoit la deuxième paire qui la renforce beau-

De la 3^e paire lombaire coup. Il en résulte un tronc volumineux, qui après un court trajet se divise en deux branches inégales en volume, lesquelles se séparent à angle très-aigu, et vont s'anastomoser avec deux branches de la quatrième paire pour constituer le *nerf crural* et le *nerf obturateur*.

De la 4^e paire lombaire *Branche antérieure de la 4^e paire lombaire.* Un peu supérieure en volume à la troisième, elle se divise après un court trajet en trois branches, une externe qui s'unit à la bifurcation externe de la troisième, pour constituer le *nerf crural*, une moyenne qui s'unit à la bifurcation interne de la même paire, pour former le *nerf obturateur*, une interne verticale, *anastomotique*, qui va s'unir à la cinquième paire.

De la 5^e paire lombaire. *Branche antérieure de la 5^e paire lombaire.* Un peu supérieure en volume à la quatrième, elle reçoit la branche interne de la quatrième paire, et constitue avec elle un gros tronc qui va se jeter dans le plexus sacré sous le nom de *nerf lombo-sacré* (Bichat).

PLEXUS LOMBAIRE.

Forme triangulaire du plexus lombaire. Le *plexus lombaire* (lombo-abdominal, Bichat) est l'entrelacement assez compliqué, qui résulte des anastomoses des branches antérieures des paires lombaires. Étroit en haut, où il est représenté par le cordon de communication, quelquefois grêle, de la première et de la deuxième paire lombaire, il s'élargit inférieurement, ce qui lui donne une forme triangulaire: ce plexus est situé sur les côtés du corps des vertèbres lombaires entre les apophyses transverses et les faisceaux du muscle *psaos*.

Sa situation. Les branches qui émanent du plexus lombaire se divisent 1^o en *terminales*, ce sont le *nerf crural*, le *nerf obturateur* et le *nerf lombo-sacré*; 2^o en *collatérales*, connues sous le nom impropre de *musculo-cutanées*: ces dernières sont au nombre de quatre, marchent entre le *psaos-iliaque* et le péritoine, et gagnent l'arcade fémorale. Je diviserai ces branches collatérales en deux ordres: 1^o en *abdominales*, subdivisées en *grande* et en *petite*;

Division de ses branches en terminales et en collatérales.

2° En *inguinales*, distinguées en *interne* et en *externe* (1).

De ces branches, les abdominales seules marchent dans le tissu adipeux sous-péritonéal, les inguinales sont revêtues par une lame aponévrotique, qui les maintient contre le muscle psoas-iliaque.

Situation
des branches
collatérales.

BRANCHES COLLATÉRALES DU PLEXUS LOMBAIRE.

A. Branches abdominales.

Les *branches abdominales* du plexus lombaire sont destinées aux parois de l'abdomen, et font suite aux branches antérieures des nerfs dorsaux avec lesquelles elles présentent beaucoup d'analogie sous le rapport de la distribution (2).

Leur analogie avec les nerfs dorsaux.

1° La *grande branche abdominale* est la plus externe, ou si l'on veut, la plus élevée des branches émanées du plexus lombaire (c'est la *branche musculo-cutanée supérieure* de Bichat); le nom de *branche ilio-scrotale*, sous lequel elle est généralement connue aujourd'hui, vient de ce qu'elle envoie un petit rameau cutané à la région pubienne (3).

Grande branche abdominale.

Elle naît de la première paire lombaire dont elle peut être

(1) Une modification à la nomenclature des branches collatérales du plexus lombaire m'a paru nécessaire. Bichat qui le premier les a distinguées par des noms propres, les divise en branches externes ou musculo-cutanées, et en branche interne ou génito-crurale. Des trois branches externes, Chaussier a désigné l'externe sous le nom d'*ilio-scrotale* et l'interne sous le nom d'*inguino-cutanée*, la branche moyenne à laquelle il n'avait pas donné de nom particulier restant désignée sous le nom de *branche moyenne*.

(2) Les variétés anatomiques qu'elles offrent sous le point de vue de leur nombre, de leur origine et de leurs divisions, rendent leur description difficile; j'indiquerai, chemin faisant, celles de leurs variétés qui sont les plus importantes.

(3) J'ai trouvé plusieurs fois la grande branche abdominale divisée en deux rameaux distincts dans toute leur longueur, qui s'anastomosaient sur la crête iliaque en affectant ensuite une distribution commune. J'ai vu la division la plus supérieure s'accoler tellement à la douzième paire dorsale, qu'on aurait pu la prendre pour une émanation de cette paire.

Elle naît de
la première
paire lombaire

Son trajet.

considérée comme la continuation, traverse immédiatement le psoas, devient sous-péritonéale, marche au-devant du carré des lombes, dans une direction oblique en bas et en dehors, au milieu du tissu graisseux sous-péritonéal, parallèlement à la douzième branche dorsale et atteint la crête iliaque en dehors du muscle carré des lombes. Là, elle traverse obliquement les insertions aponévrotiques du muscle transverse, se place entre ce dernier muscle et le petit oblique, longe la crête iliaque, et se divise en deux rameaux, le rameau *abdominal* proprement dit, et le rameau *pubien*.

Division de
la grande
branche abdo-
minale

En rameau
abdominal

Le rameau *abdominal* proprement dit, se porte de dehors en dedans, entre les muscles transverse et petit oblique, marche parallèlement à la branche abdominale de la douzième paire dorsale avec laquelle elle s'anastomose presque toujours, et se divise bientôt à la manière des dernières branches intercostales en deux filets, l'un qui pénètre dans l'épaisseur du muscle droit, l'autre qui, après avoir pénétré dans la gaine de ce muscle, la traverse pour se distribuer à la peau correspondante.

Et en ra-
meau pubien.

Le rameau *pubien* continue le trajet primitif du nerf, reçoit au niveau de l'épine iliaque antérieure et supérieure, et souvent beaucoup plus loin, un filet anastomotique de la petite branche abdominale, et même quelquefois la petite branche abdominale tout entière, marche parallèlement à l'arcade fémorale, au-dessus ou à une distance plus ou moins considérable de laquelle il est placé, rencontre le cordon testiculaire chez l'homme, et le ligament rond chez la femme, sort par l'orifice cutané du canal inguinal, se réfléchit de dedans en dehors sur l'angle supérieur de cet orifice, et s'épanouit en *filets internes* ou *pubiens* qui viennent se distribuer à la peau du pubis, et en *filets externes* qui se distribuent à la peau du pli de l'aîne; quelquefois ce rameau pubien se divise derrière l'arcade fémorale en deux filets qui sortent isolément de l'anneau.

Sa division

En filets
internes

Et en filets
externes.

On voit très-fréquemment la grande branche abdominale, au moment où elle atteint la crête iliaque, se diviser en

deux branches, l'une *cutanée fessière* qui croise obliquement la crête iliaque, l'autre *abdominale* proprement dite, qui se comporte comme je viens de le dire; dans ce cas, la grande branche abdominale, présente une distribution tout-à-fait analogue à celle des paires dorsales.

2^o La *petite branche abdominale*, la deuxième du plexus lombaire en comptant de dehors en dedans (*branche musculo-cutanée moyenne*, Bichat), n'est qu'une dépendance de la précédente, de laquelle elle naît quelquefois, à laquelle elle est souvent accolée, et avec laquelle elle s'anastomose toujours. Elle croise obliquement la face antérieure du carré des lombes, puis le muscle iliaque, et tantôt se dirige obliquement en dehors vers l'épine iliaque antérieure supérieure, pour se jeter dans le rameau pubien de la grande branche abdominale, avec lequel elle se confond; tantôt elle marche isolément entre les muscles transverse et petit oblique: parvenue au niveau de la partie moyenne de l'arcade fémorale, elle s'anastomose par un simple filet avec le rameau pubien de la grande branche abdominale, marche au-dessous de ce rameau pubien, et parallèlement à lui, le long de l'arcade fémorale, et se termine de la même manière, c'est-à-dire dans la peau du pubis; je l'ai vue fournir un petit rameau à la partie inférieure du muscle grand droit de l'abdomen. La petite branche abdominale mériterait tout aussi bien que la grande le nom d'*ilio-scrotale*. Si cette dénomination devait être conservée, on pourrait l'appeler *petite ilio-scrotale*.

Petite branche abdominale.

Son anastomose avec la grande branche abdominale.

Sa terminaison à la peau du pubis.

B. Branches inguinales.

1^o La *branche inguinale externe*, la troisième du plexus lombaire en comptant de dehors en dedans (*inguino-cutanée*, Chauss.; *branche musculo-cutanée inférieure*, Bichat), est exclusivement destinée aux tégumens des régions externe et postérieure de la cuisse. Elle naît le plus souvent de la deuxième paire lombaire: je l'ai vue naître d'un tronc commun à la deuxième et à la troisième paire lombaire, je l'ai vue

Branche inguinale externe.

Ses variétés d'origine.

Trajet de la
branche ingui-
nale externe.

Au-dessous
de l'arcade fé-
morale.

Sa division,

1° En ra-
meau posté-
rieur ou fessier
qui naît quel-
quefois de la
branche ingui-
nale interne.

2° En ra-
meau anté-
rieur ou fémo-
ral cutané.

Sa terminai-
son par des
anses succes-
sives à concavité
supérieure.

aussi se détacher du côté externe du nerf crural. Son origine a lieu par un, et assez souvent par deux rameaux qui se réunissent au sortir du psoas ou dans l'épaisseur de ce muscle.

Quoi qu'il en soit, ce nerf traverse obliquement la partie postérieure du psoas, croise le muscle iliaque, maintenu contre ce muscle par une lame aponévrotique, puis gagne l'épine iliaque antérieure et supérieure, au-dessous de laquelle il sort de l'abdomen en passant derrière l'arcade fémorale, et semble augmenter de volume au moment de son passage.

Au-dessous de l'arcade fémorale, ce nerf est sous-aponévrotique, ou plutôt situé dans une gaine pratiquée aux dépens des couches les plus profondes de l'aponévrose fascia-lata, et se divise en deux rameaux cutanés un *postérieur* ou *fessier* (1), et un *antérieur* ou *fémodal*.

1° Le *rameau postérieur* ou *fessier*, se contourne très-obliquement en dehors, en bas et en arrière, croise le muscle du fascia-lata, et se distribue à la peau de la région postérieure de la cuisse. Ce rameau vient quelquefois de la branche inguinale interne, et alors il sort en dehors de la branche inguinale externe qu'il croise obliquement en passant au-devant d'elle. Lorsque la grande branche abdominale (ilio-scrotale des auteurs), fournit un rameau cutané fessier, le rameau postérieur de l'inguinale externe n'existe qu'à l'état de vestige.

2° Le *rameau antérieur* ou *cutané* se divise en deux ramifications qui se séparent à angle aigu : l'une est *externe*, l'autre *interne*; l'*externe* fournit successivement des filets qui se portent en arrière et en bas, en décrivant des anses à concavité supérieure, et s'épuise vers le tiers inférieur de la cuisse : il est alors remplacé par la ramification *interne*, qui, verticale

(1) Il n'est pas rare de voir la branche inguinale externe fournir un troisième rameau interne très-petit qui s'accole immédiatement à la peau de la région antérieure de la cuisse, et peut être suivi jusqu'au tiers inférieur de cette région. Ce rameau s'anastomose toujours avec une branche cutanée du nerf crural.

jusque-là, se déjette en dehors et en arrière pour se distribuer au côté externe et antérieur de l'articulation du genou.

Les rameaux et les ramifications de la branche inguinale externe sont accolées à l'aponévrose fémorale, les filets sont accolés à la peau.

2° *Branche inguinale interne* (*branche génito-crurale*, Bichat; *rameau sous-pubien*, Chauss.). Elle émane de la deuxième paire lombaire, traverse le muscle psoas directement d'arrière en avant, sort de ce muscle à côté du corps des vertèbres lombaires, se dirige verticalement en bas, accolée à la face antérieure du psoas par une lamelle aponévrotique très mince, et parvenue à une distance plus ou moins grande de l'arcade fémorale, se divise en deux rameaux, l'un *interne* ou *scrotal*, l'autre *externe* ou *fémoral cutané*. Il n'est pas rare de voir cette division s'effectuer au moment où le nerf émerge du psoas. Quelquefois même la branche génito-crurale est double, et cette duplicité apparente n'est qu'une division précoce. Dans ce trajet, la branche inguinale interne est croisée par l'uretère et recouverte par les vaisseaux spermatiques (1).

Branche inguinale interne

Sa division en deux rameaux.

1° Le *rameau interne* ou *scrotal* croise l'artère fémorale au-devant de laquelle il est placé, gagne l'orifice interne du canal inguinal, croise l'artère épigastrique et fournit, avant de pénétrer dans le canal inguinal, plusieurs filets qui se réfléchissent de bas en haut, pour s'enfoncer dans l'épaisseur des muscles petit oblique et transverse : le rameau scrotal est placé au-dessous du cordon spermatique dont il est tout-à-fait distinct, parcourt avec lui toute la longueur du trajet inguinal, appuyé contre la portion réfléchie de l'arcade crurale ou ligament de Gimbernath, et sort par l'orifice externe du canal inguinal, au niveau de l'extrémité inférieure

1° Rameau interne ou scrotal.

Il traverse le trajet inguinal.

(1) On voit quelquefois un petit fillet se détacher du nerf encore contenu dans l'épaisseur du psoas, se porter verticalement en bas en dedans de ce nerf, fournir un filament qui vient se jeter sur l'artère iliaque externe où il se perd, et venir lui-même s'anastomoser avec le nerf dont il émane.

du pilier externe : là il se réfléchit, se porte verticalement en bas derrière le cordon, va s'accoler à la peau du scrotum chez l'homme, de la grande lèvre chez la femme, et s'y épanouit.

2^e Rameau fé-
moral cutané
de la branche
inguinale in-
terne.

Il traverse
l'anneau cru-
ral.

2^o Le *rameau fé-moral cutané* gagne l'anneau crural ; mais avant de s'y engager, il fournit un grand nombre de filets très-déliés qui se réfléchissent de bas en haut derrière l'arcade, pour se distribuer à la partie inférieure des muscles psoas-iliaque et transverse ; après quoi il traverse l'anneau crural, appliqué contre l'angle externe de cet anneau ; croise l'artère circonflexe iliaque à son origine, comme nous avons vu le rameau scrotal croiser l'artère épigastrique : sous-aponévrotique après avoir franchi l'anneau crural, il devient bientôt sous-cutané, s'anastomose avec un rameau cutané du nerf crural, et peut être suivi jusqu'au-dessous de la partie moyenne de la cuisse (1).

La branche
inguinale in-
terne fournit
quelquefois le
rameau posté-
rieur ou fes-
sier.

J'ai déjà dit, à l'occasion de la branche inguinale externe, qu'on voyait assez fréquemment le rameau postérieur ou fessier cutané de l'inguinale externe, fourni par la branche inguinale interne. Alors on voit ce rameau se porter en dehors, croiser à angle très aigu la branche inguinale externe sous l'arcade fémorale, sortir de l'arcade en dehors de cette branche pour contourner ensuite le muscle du fascia-lata. Il n'est pas rare de voir les filets destinés à la partie inférieure du muscle petit oblique et transverse, naître par un ou plusieurs rameaux.

BRANCHES TERMINALES DU PLEXUS LOMBAIRE.

Ce sont le *nerf obturateur*, le *crural*, la grosse branche de

(1) Pour faciliter la mémoire, en rattachant ces nerfs à des points importants, j'ai coutume d'appeler le rameau fé-moral cutané de la branche inguinale interne, *rameau de l'anneau crural* et le rameau scrotal, *rameau du trajet inguinal*. On voit que le rameau scrotal peut être coupé dans le débridement sur le ligament de Gimbernat, et que le rameau fé-moral cutané peut être divisé dans le débridement de la hernie crurale sur l'angle externe de l'anneau crural.

communication du plexus lombaire avec le plexus sacré, *tronc lombo-sacré*, que je regarde comme une dépendance du plexus sacré, en tout trois branches de la terminaison.

A. Nerf obturateur.

Exclusivement destiné au muscle obturateur externe, aux trois adducteurs et au droit interne, le *nerf obturateur* est la plus petite des branches terminales du plexus lombaire; il naît de la troisième et de la quatrième paire lombaire par deux rameaux égaux en volume, qui se réunissent à angle aigu, traverse le muscle *psoas*, passe sous l'angle de bifurcation des artère et veine iliaques primitives, longe le côté interne du *psoas*, croise très-obliquement les parties latérales du détroit supérieur, et se trouve placé au-dessous des vaisseaux iliaques externes, avec lesquels il forme un angle aigu: dans tout ce trajet, il est plongé au milieu du tissu cellulaire sous péritonéal de cette région, et gagne ainsi, en s'aplatissant et s'élargissant, l'orifice interne du canal ovalaire, ou sous-pubien, au sortir duquel il s'épanouit en quatre rameaux divergens destinés aux trois adducteurs de la cuisse et au droit interne.

Destina-
tion, origine et
trajet du nerf
obturateur.

Branche collatérale. Dans le bassin, le nerf obturateur ne fournit aucun filet: à son passage par le conduit ovalaire ou sous-pubien, il donne deux filets pour le muscle *obturateur externe*: l'un qui pénètre dans ce muscle par son bord supérieur, l'autre qui y pénètre par sa face antérieure. Le muscle obturateur interne ne reçoit aucun filet du nerf obturateur.

Une seule
branche colla-
térale.

Nerf de
l'obturateur
externe.

Branches terminales. Elles sont au nombre de quatre; trois d'entre elles passent sous le pectiné et vont se rendre: l'*interne* au droit interne, l'*externe* au premier adducteur ou adducteur superficiel, la *moyenne* au petit adducteur, la quatrième, plus profonde, appartient au grand adducteur.

Quatre bran-
ches termina-
les.

1° Le *rameau du droit interne* s'épanouit au moment où il pénètre dans ce muscle, en plusieurs filets dont le plus long se voit long-temps sur la face interne de ce muscle avant de se perdre dans son épaisseur.

1° Rameau du
droit interne.

2° Le *rameau du premier adducteur* ou *adducteur superficiel*

2° Rameau
du premier ad-
ducteur ou ad-
ducteur super-
ficiel.

pénètre par le bord supérieur et par la face profonde de ce muscle: un filet assez considérable, échappant pour ainsi dire à cette distribution, se porte tantôt au-devant, tantôt en arrière de ce muscle qu'il croise dans le premier cas, qu'il traverse en bas dans le second, et se divise en plusieurs filets dont les uns s'anastomosent avec la branche accessoire du saphène, dont un autre s'anastomose avec le saphène, dont un troisième vient se terminer à la synoviale de l'articulation du genou (c'est un nerf articulaire). Le rameau anastomotique est quelquefois aussi considérable que le rameau du premier adducteur.

Nerf articu-
laire du genou

3° Rameau
du petit ad-
ducteur.

3° Le *rameau du petit adducteur* croise le bord supérieur de ce muscle, s'épanouit et ne s'enfonce dans l'épaisseur du muscle, qu'au voisinage de sa partie moyenne; presque toujours il existe en outre un filet anastomotique pour le saphène interne du crural (1).

Rameau du
grand adduc-
teur.

4° Le 4^e *rameau ou rameau du grand adducteur* est le plus profond; il se porte entre le petit et le grand adducteur, pour se distribuer à ce dernier muscle.

B. Nerf crural.

Le *nerf crural* est la branche terminale la plus externe du plexus lombaire: la troisième et la quatrième paire lombaire sont presque tout entières consacrées à la formation de

(1) Chez un grand nombre de sujets, j'ai trouvé un petit cordon nerveux qui se détachait tantôt de la troisième paire lombaire, tantôt du nerf obturateur lui-même, et qu'on peut appeler *accessoire du nerf obturateur ou nerf de l'articulation coxo-fémorale*; il traversait le muscle psoas pour se porter en dedans de lui, marchait parallèlement au nerf obturateur, au-dessus duquel il était situé, gagnait le pubis qu'il croisait en dedans de l'éminence ilio-pectinée, et auquel il était accolé, s'enfonçait sous le pectiné, et venait s'anastomoser avec le nerf saphène interne, branche du crural, en passant dans l'angle de bifurcation de l'artère fémorale avec la profonde. Au niveau du pubis, il fournissait plusieurs rameaux qui traversaient la capsule fibreuse de l'articulation coxo-fémorale, pour se porter à la synoviale.

cette branche volumineuse qui est destinée à tous les muscles de la région antérieure de la cuisse et aux tégumens des régions antérieures de la jambe, de la cuisse, et du pied.

Destination
du nerf crural

A sa sortie du psoas, le nerf crural est logé dans la gouttière de séparation du psoas et de l'iliaque : il sort du bassin avec ce muscle, dans la gaine duquel il est contenu ; parvenu au-dessous de l'arcade fémorale, il se déjette un peu en dehors, s'aplatit en s'élargissant, et s'épanouit immédiatement, à la manière d'une patte d'oie, en un grand nombre de rameaux divergens. Quelquefois ces divers rameaux partent d'une bifurcation que présente le nerf.

Son trajet.

Son épa-
nouissement.

Rapports. Dans la fosse iliaque, recouvert par l'aponévrose iliaque, le nerf fémoral est séparé par le psoas, de l'artère et de la veine iliaques. Au niveau de l'arcade fémorale, il occupe toujours la gouttière de séparation du psoas et de l'iliaque, et se trouve en dehors de l'artère fémorale dont il est séparé par le psoas devenu très-étroit dans ce point. Il importe de remarquer que le nerf crural n'est nullement contenu dans la gaine des vaisseaux fémoraux, dont il est séparé par l'aponévrose iliaque.

Ses rapports.

Rameaux collatéraux. Dans le bassin, le nerf crural émet en dehors un grand nombre de petits rameaux (*rameaux iliaques*), qui pénètrent isolément le muscle iliaque, après avoir rampé quelque temps à la surface de ce muscle, dans une direction oblique en bas et en dehors. *Un seul* pénètre le muscle psoas. Parmi les rameaux du muscle iliaque il en est un très-long qui se porte verticalement en bas au-devant de ce muscle, dans lequel il s'enfonce après en avoir contourné le bord externe. J'ai déjà dit qu'il n'est pas rare de voir le nerf inguinal externe (*inguino-cutané* des auteurs) naître du nerf crural.

Rameaux
collatéraux
exclusivement
destinés au
muscle psoas
iliaque.

Rameaux terminaux du nerf crural. Ce sont : 1° Un rameau musculo-cutané, 2° La petite branche de la gaine des vaisseaux fémoraux ; ces deux rameaux naissent sur un plan antérieur aux autres divisions. Les autres rameaux sont

Rameaux
terminaux.

Branches
terminales du
nerf crural.

en procédant de dehors en dedans. 3° Le *rameau du droit antérieur*. 4° Les *rameaux du vaste externe*. 5° Les *rameaux du vaste interne*. 6° Le *rameau cutané* appelé *saphène interne*.

1° *Nerf musculo-cutané crural*.

1° Nerf mus-
culo-cutané.

Il se porte obliquement en bas et en dehors entre le couturier et le *psaos-iliaque*, s'épanouit immédiatement en *branches musculaires*, lesquelles appartiennent exclusivement au couturier, et en *branches cutanées*.

Les bran-
ches muscu-
laires sont des-
tinées au cou-
turier.

1°. Les *branches musculaires* pourraient être divisées en *courtes* qui pénètrent le muscle couturier par sa partie supérieure, et en *longues* qui parcourent un assez long trajet sur la face profonde du muscle, avant de pénétrer dans son épaisseur.

Les branches
cutanées sont
au nombre de
trois.

2°. Les *branches cutanées* sont au nombre de trois, il en est deux qui perforent le couturier à diverses hauteurs, et qu'on peut appeler *branches perforantes*. J'appellerai la troisième, *branche accessoire du nerf saphène*.

1° Perfo-
rante cutanée
supérieure.

La *perforante cutanée supérieure* traverse très obliquement la partie supérieure du muscle couturier, s'anastomose souvent au sortir de ce muscle, avec un rameau venu du nerf inguinal interne, se porte verticalement en bas, parallèlement au nerf inguinal externe, en dedans duquel elle est située: accolée à l'aponévrose fémorale, ou plutôt contenue dans une gaine fibreuse particulière, la perforante cutanée supérieure fournit, chemin faisant, des filets cutanés internes et externes, se bifurque au niveau de la partie moyenne de la cuisse en deux rameaux égaux en volume qui marchent parallèlement, s'épuisent par degrés, et peuvent être suivis jusqu'à la peau qui revêt la rotule.

2° Perforante
cutanée infé-
rieure.

2°. La *perforante cutanée inférieure* longe le bord interne du couturier, dans la gaine duquel elle est située, traverse obliquement ce muscle à la partie moyenne de la cuisse, ne perfore que beaucoup plus bas l'aponévrose fémorale, descend verticalement, accolée à cette aponévrose, et parvenue au niveau du condyle interne du fémur, se réfléchit sur elle-

même d'arrière en avant en décrivant une anse à concavité supérieure, gagne la rotule en se plaçant entre la peau et la bourse synoviale sous-cutanée, et s'épanouit en un grand nombre de filets divergens qui s'anastomosent en dehors de la rotule avec la branche réfléchie du nerf saphène interne. On voit souvent un filet resté dans la gaine du couturier, s'anastomoser au-devant de ce muscle avec un rameau venu de la branche accessoire du saphène, traverser la gaine du couturier au niveau du genou et s'anastomoser au côté interne de l'articulation avec la branche réfléchie du nerf saphène.

Distribution
de la perforante cutanée inférieure.

3°. *Branche cutanée accessoire du nerf saphène interne.* Elle naît du nerf musculo-cutané, en dedans des branches perforantes, se porte verticalement en bas, et se divise en deux rameaux, dont l'un plus petit, *superficiel*, pénètre dans la gaine du couturier, longe son bord interne, sort de sa gaine au-dessous de la partie moyenne de la cuisse, croise les adducteurs et le droit interne, s'accolle à la veine saphène interne, et ne l'abandonne qu'à la partie interne du genou où elle s'anastomose avec le nerf saphène interne. L'autre rameau, *rambeau satellite de l'artère fémorale*, croise obliquement le nerf du vaste interne et le nerf saphène au devant duquel il est situé, côtoie l'artère fémorale qu'il recouvre dans son quart inférieur, en la croisant très-obliquement, croise le tendon du troisième adducteur, et parvenu au niveau de l'anneau fibreux qui donne passage à l'artère fémorale, s'épanouit en un grand nombre de filets dont l'un s'anastomose avec le rameau précédent, un autre avec le nerf obturateur, un troisième avec le nerf saphène interne; il en résulte une sorte de plexus d'où partent plusieurs nerfs qui croisent obliquement le droit interne pour se distribuer à la peau de la région postérieure de la jambe.

Branche cutanée accessoire du nerf saphène interne.

Sa division en deux rameaux :

Le premier rameau satellite de la veine saphène,

Le deuxième rameau satellite de l'artère fémorale.

2° *Petite branche de la gaine des vaisseaux fémoraux.*

Cette branche, qui naît souvent isolément du plexus lombaire, est, comme le musculo-cutané, située au devant des

Petite branche de la gaine des vaisseaux fémoraux.

autres branches du nerf crural; elle s'épanouit de suite en un grand nombre de filets très-grêles qui enlacent l'artère et la veine fémorales. Deux de ces filets, l'un qui passe au devant et l'autre qui passe en arrière de l'artère fémorale, se réunissent pour constituer un petit nerf qui sort par l'ouverture de la veine saphène interne et qui accompagne cette veine dans une assez grande étendue. Il n'est pas rare de voir celui des filets qui a passé entre l'artère et la veine, traverser un ganglion lymphatique. D'autres filets vont, l'un au petit adducteur, l'autre à l'adducteur superficiel; plusieurs contournent l'artère et la veine fémorales profondes pour devenir sous-cutanés et s'anastomoser avec d'autres rameaux satellites des vaisseaux cruraux, et plus particulièrement avec le nerf saphène interne.

Cette petite branche présente beaucoup de variétés, je l'ai vue naître isolément de la 4^e paire lombaire; elle longeait la face antérieure du nerf crural.

3^e Nerf du droit antérieur.

Nerf du droit antérieur de la cuisse.

Le *nerf du droit antérieur* se détache en dedans du précédent, pénètre le muscle par la partie supérieure de sa face profonde et se divise en deux branches, l'une *supérieure* ou courte, qui se porte horizontalement en dehors, dans l'épaisseur du muscle, l'autre *inférieure* ou longue, qui s'accolle à son bord interne et pénètre dans le muscle au niveau de la partie moyenne de la cuisse.

4^e Nerf du vaste externe.

Nerf du vaste externe.

Quelquefois le *nerf du vaste interne* naît par un tronc commun avec le précédent, se porte obliquement en bas et en dehors, au-dessous du droit antérieur auquel il fournit un rameau et se divise en deux branches: l'une qui pénètre immédiatement dans la partie supérieure du muscle et fournit, avant d'y pénétrer, un rameau cutané qui traverse l'aponévrose fascia-lata et s'accolle à la peau de la région externe de la cuisse; l'autre plus long, qui s'enfonce entre le vaste externe et le vaste interne pour pénétrer dans le premier de ces muscles au niveau de sa partie moyenne.

Sa division en deux rameaux.

Ce dernier rameau fournit presque toujours un ramuscule qui pénètre dans le vaste interne.

5° *Nerfs du vaste interne* (1).

Au nombre de deux, l'un *externe* qui se porte verticalement en bas, pénètre dans la portion du muscle vaste interne qui répond à la face antérieure du fémur (portion crurale des auteurs), et peut être suivi jusqu'à la partie inférieure du muscle : ce nerf fournit plusieurs filets *périostiques* et *articulaires* ; l'autre *interne*, plus considérable, qui naît souvent par un tronc commun avec le saphène interne, se dirige verticalement en bas, au devant du vaste interne, parallèlement à l'artère fémorale en dehors de laquelle il est situé, côtoie cette artère supérieurement, s'en éloigne inférieurement, et s'enfonce dans l'épaisseur du vaste interne. Avant d'y pénétrer, il fournit un rameau *articulaire* et *périostique* fort remarquable qui longe la surface de ce muscle, à l'aponévrose duquel il est accolé ; ce rameau, parvenu au niveau de l'articulation, se réfléchit d'arrière en avant, traverse la couche fibreuse épaisse qui entoure le côté interne de l'articulation, et se divise en deux filets dont l'un, *articulaire*, va se perdre derrière le ligament rotulien dans le tissu adipeux si abondant qu'on y remarque, et dont l'autre, *périostique*, gagne la face antérieure de la rotule et se perd dans le périoste. Ce dernier filet est renforcé sur le bord interne de la rotule par un filet qui émane de l'épaisseur du vaste interne.

Nerfs du
vaste interne.

Au nombre
de deux.

L'autre *externe*.

L'un interne

Rameaux
périostiques et
articulaires.

6° *Nerf saphène interne*.

Satellite de l'artère fémorale à la cuisse, satellite de la veine saphène interne à la jambe, le *nerf saphène interne* d'abord situé en dehors de l'artère, se porte bientôt au devant de ce vaisseau, est reçu dans la même gaine fibreuse que lui, puis, lorsque l'artère a traversé le tendon du troisième adducteur pour devenir poplitée, il continue son trajet vertical au-devant de

(1) On se rappelle que, d'après ma manière de voir (Myologie), la portion du triceps dite *muscle crural*, n'est pas distincte du vaste interne.

Trajet du
nerf saphène
interne.

ce tendon qu'il croise très-obliquement d'avant en arrière, gagne la partie postérieure du condyle interne du fémur, au devant du tendon du droit interne, séparé de la peau par le couturier et se divise en deux branches terminales. Cette division a souvent lieu au moment où le saphène croise le tendon du troisième adducteur.

Branches
collatérales.

Branches collatérales. A sa partie supérieure, le nerf saphène interne reçoit de l'obturateur une branche d'origine fort remarquable en ce qu'elle se porte d'arrière en avant dans l'angle de bifurcation de l'artère fémorale et de la profonde. Elle émet en dehors à la partie moyenne de la cuisse, un *rameau cutané fémoral* qui s'engage entre le couturier et le droit interne, se porte en arrière et en bas, et va se distribuer à la peau de la région interne et postérieure de la cuisse. Plusieurs filets continuent leur trajet à la partie postérieure et interne du genou, s'anastomosent avec des rameaux venus de la portion jambière du même nerf saphène, et se distribuent à la peau de la région interne et postérieure de la jambe.

1° Cutané
fémoral du sa-
phène.

2° Cutané
tibial du sa-
phène.

2° Au moment où l'artère fémorale traverse le troisième adducteur, le nerf saphène interne fournit un *second rameau cutané* ou *cutané tibial* qui passe entre le couturier et le droit interne, contourne le bord interne de ce dernier muscle, se porte verticalement en bas, parallèlement au nerf saphène et se divise en plusieurs filets dont les uns s'anastomosent avec le nerf saphène et dont les autres se distribuent à la peau de la région interne et postérieure de la jambe.

3° Fillet ar-
ticulaire du
genou.

3° Dans la gaine du troisième adducteur, le saphène fournit un fillet *articulaire* qui se porte verticalement en bas dans l'épaisseur de la cloison intermusculaire interne, gagne l'articulation du genou, traverse la couche fibreuse et peut être suivi dans le tissu adipeux synovial.

Branches terminales. La *branche antérieure* ou *réfléchie* ou *rotulienne* perfore le couturier (1) au niveau de la partie pos-

(1) Le couturier est donc perforé successivement par trois rameaux cutanés, savoir: deux rameaux perforans venus du nerf musculocutané, et un rameau perforant venu du nerf saphène interne.

térieure du condyle interne, se réfléchit d'arrière en avant et de haut en bas en s'aplatissant sur le côté interne de l'articulation du genou parallèlement au tendon du couturier, au-dessus duquel il est placé et s'épanouit largement, 1° en *filets ascendants* qui passent au-devant du ligament rotulien, contournent l'extrémité inférieure de la rotule, puis son bord externe; 2° en *filets descendants* qui croisent obliquement la crête du tibia et vont se répandre à la peau qui revêt la région jambière externe; 3° en *filets moyens* qui occupent l'espace intermédiaire aux précédens; tous se distribuent à la peau; plusieurs s'anastomosent avec les filets cutanés qui occupent la région externe de la rotule.

Branche antérieure ou réfléchie du nerf saphène interne.

Branche postérieure ou directe. Plus volumineuse que la précédente, elle continue le trajet primitif du nerf, reçoit presque toujours une branche anastomotique de l'obturateur, se place au devant du tendon du muscle droit, puis entre le couturier et ce tendon, qu'elle croise très-obliquement pour venir à la rencontre de la veine saphène dont elle suit la direction: parvenue à la réunion des trois quarts supérieurs avec le quart inférieur de la jambe, elle se divise en deux rameaux, l'un *postérieur* plus petit, qui se porte verticalement en bas au devant de la malléole interne sur laquelle il s'épanouit; quelques filets vont jusqu'à la peau qui revêt le côté interne de la plante du pied; l'autre *antérieur* plus considérable, qui longe la saphène interne, se place comme elle au-devant de la face interne du tibia, puis au-devant de la malléole interne, et s'épanouit en *filets articulaires* qui pénètrent dans l'articulation tibio-tarsienne et en filets cutanés qui s'épanouissent dans la peau qui revêt le côté interne du tarse.

Branche postérieure ou directe.

Son anastomose avec le nerf obturateur.

Sa division en deux rameaux,

L'un postérieur,

L'autre antérieur.

Filets articulaires.

Les rapports du nerf saphène avec la veine saphène interne sont les suivans: d'abord placé au-devant de cette veine, il la croise obliquement en passant au-dessous d'elle pour se placer en arrière de cette veine, et revenir ensuite à sa partie antérieure.

Rapports du nerf avec la veine saphène.

Rameaux
internes.

Rameaux
externes.

Rameaux qu'elle fournit. Dans son trajet le long de la jambe, la branche postérieure du nerf saphène présente des rameaux internes et des divisions externes : les *rameaux internes* sont très-ténus ; les supérieurs s'anastomosent avec le *rameau cutané tibial* fourni par le tronc du saphène et concourent avec lui à fournir des filets à la peau de la partie postérieure de la jambe. Les *rameaux externes*, au nombre de trois ou quatre, sont remarquables par leur volume considérable décroissant de haut en bas, par leur direction oblique en bas et en dehors au-devant du tibia qu'ils croisent, par la longueur de leur trajet et par l'étendue de leur distribution à divers étages de la peau de la jambe. Toutes ces divisions sont parallèles entr'elles et à la branche réfléchie ou rotulienne du saphène.

BRANCHES ANTÉRIEURES DES NERFS SACRÉS.

Préparation. Coupe antéro-postérieure du bassin, comme dans la préparation de l'artère hypogastrique.

Les *branches antérieures des nerfs sacrés*, qui sont toujours au nombre de six, communiquent à la sortie du trou de conjugaison avec les ganglions sacrés, et présentent la disposition suivante :

1^{re} paire
sacrée.

La *première paire*, très-volumineuse, se porte obliquement en bas et en dehors au-devant du muscle pyramidal, et s'unit à angle très-aigu avec le nerf lombo-sacré, pour concourir à la formation du plexus sacré.

2^e paire.

La *deuxième paire*, aussi volumineuse que la précédente, se porte beaucoup moins obliquement en bas et en dehors et se jette immédiatement dans le plexus sacré.

3^e paire.

La *troisième paire*, de volume égale à peine le quart de celui de la deuxième, se porte plus horizontalement en dehors pour se jeter dans le plexus sacré. Un intervalle considérable, dans lequel se voit une bonne partie du muscle pyramidal, la sépare de la deuxième. Un filet, qui est étendu au-devant de ce muscle, se porte de la deuxième à la troisième paire.

La *quatrième paire*, qui n'est que le tiers en volume de la troisième, 1^o concourt par une de ses divisions à la formation du plexus sacré; 2^o fournit plusieurs rameaux viscéraux qui vont se jeter dans le plexus hypogastrique; 3^o communique par une division avec la cinquième paire; 4^o envoie un ou deux rameaux au muscle ischio-coccygien; 5^o donne un rameau coccygien cutané, qui longe le bord du sacrum, s'engage dans l'épaisseur du grand ligament sacro-sciatique qu'il croise très obliquement, contourne son bord inférieur, traverse les insertions coccygiennes du grand fessier, se termine dans ce muscle qu'il traverse très-obliquement, et à la peau.

4^e paire.

La *cinquième et la sixième paires*, entièrement étrangères au plexus sacré, sont extrêmement petites; la cinquième n'a que la moitié du volume de la quatrième; la sixième n'est autre chose qu'un filet tellement grêle, qu'il a souvent échappé à l'investigation des anatomistes; d'où l'opinion accréditée, mais à tort, qu'il n'existe souvent que cinq paires sacrées.

La 5^e et la 6^e paires sont extrêmement petites.

La *cinquième paire* se divise, à sa sortie du trou sacré antérieur, en *branche ascendante* qui communique avec la quatrième, en *branche descendante* qui se porte directement en bas pour s'anastomoser avec la sixième, dont elle paraît constituer la branche ascendante.

5^e paire.

La *sixième paire* n'est constituée que par un filet qui se divise, pendant qu'il est encore contenu dans le trou sacré en 1^o *branche ascendante* ou anastomotique qui n'est autre chose que la branche descendante de la cinquième, et en 2^o *branche descendante*, ou *rameau coccygien inférieur*, qui se porte verticalement en bas le long du coccyx dans l'épaisseur du ligament sacro-sciatique, et vient se distribuer à la peau; en 3^o *branches externes* qui traversent l'épaisseur du grand ligament sacro-sciatique, pour se terminer dans le muscle grand fessier.

6^e paire.

Ses divisions.

PLEXUS SACRÉ.

Mode de formation du plexus lombaire.

Le plexus lombaire et le plexus sacré forment un seul et même plexus.

Simplicité de composition du plexus sacré.

Le grand nerf sciatique est la continuation de ce plexus.

Rapports du plexus sacré.

Le *plexus sacré* résulte de la réunion des quatre premières paires sacrées et de la branche lombo-sacrée du plexus lombaire; les trois premières paires sacrées se jettent tout entières dans le plexus; la quatrième paire n'y concourt que par une division. La branche lombo-sacrée, qui est une émanation du plexus lombaire, est constituée par la cinquième paire lombaire tout entière, et par un rameau de la quatrième paire. Cette grosse branche établit une large communication entre le plexus lombaire et le plexus sacré, lesquels constituent un seul et même plexus qu'on peut appeler lombo-sacré. Je rappellerai qu'il existe une disposition toute semblable relativement au plexus cervical et au plexus brachial, avec lesquels le plexus lombaire et le plexus sacré présentent une analogie non contestée.

Le plexus sacré diffère par sa simplicité de la plupart des autres plexus qui sont toujours plus ou moins compliqués: pour le former, cinq troncs convergent vers l'échancrure sciatique. Le cordon lombo-sacré étant vertical, la troisième et la quatrième paires sacrées étant horizontalement dirigées, il en résulte que le plexus sacré présente la forme d'un triangle, dont la base mesure toute la longueur du sacrum, et dont le sommet répond à la portion de l'échancrure sciatique qui est au-dessus de l'épine sciatique. Le grand nerf sciatique est la continuation de ce plexus qui, suivant la judicieuse remarque de Bichat, n'est autre chose que le nerf sciatique lui-même, aplati d'avant en arrière, et dont l'intrication si manifeste est la fidèle image de celle qu'on trouve dans tous les cordons nerveux.

Les rapports du plexus sacré sont les suivans: en arrière il appuie sur le muscle pyramidal, en avant il répond aux vaisseaux hypogastriques, dont le sépare une lame aponévrotique: ces vaisseaux eux-mêmes séparent le plexus du rectum et du péritoine.

BRANCHES COLLATÉRALES ET TERMINALES.

Les branches collatérales, les unes *antérieures* sont, savoir :
 1° les branches viscérales qui se jettent dans le plexus hypogastrique; 2° la branche du releveur de l'anus; 3° la branche de l'obturateur interne; 4° le nerf honteux interne; les autres *postérieures* sont : 1° le nerf fessier supérieur; 2° le nerf fessier inférieur du petit nerf sciatique; à ces branches il faut ajouter : 3° le nerf du muscle pyramidal; 4° le nerf des jumeaux; 5° celui du carré. Le grand nerf sciatique est la seule branche terminale du plexus sacré.

Branches
collatérales et
terminales,

BRANCHES COLLATÉRALES.

Branches viscérales.

Préparation. Après avoir fait la coupe du bassin sur l'un des côtés de la symphyse, renversez la vessie et le rectum du côté de la section, détachez avec beaucoup de précaution le péritoine qui du bassin se réfléchit sur ces viscères; lacérez le tissu cellulaire pour arriver aux branches qui se détachent de la quatrième paire; on suit ensuite les nerfs rectaux et viscéraux, en consultant la description qui va suivre. Il importe de vider préalablement les veines si volumineuses du bassin, et de le plonger dans l'eau quelque temps.

Les *branches viscérales* ne viennent pas à proprement parler du plexus sacré, mais bien directement de la quatrième et de la cinquième paires; elles sont au nombre de trois ou quatre, se portent de bas en haut sur les côtés du rectum et de la vessie chez l'homme, du rectum du vagin et de la vessie chez la femme, et vont les unes se porter directement dans ces organes, et les autres, en plus grand nombre, se jeter dans le plexus hypogastrique qui sera décrit à l'occasion du grand sympathique.

Nerfs du releveur de l'anus.

Indépendamment de plusieurs filets rectaux et vésicaux qui vont au releveur de l'anus, ce muscle reçoit directement deux filets de la quatrième paire, de ces petits nerfs le plus volumineux se jette dans la partie moyenne du mus-

cle; l'autre plus petit se porte sur les côtés de la prostate chez l'homme, du vagin chez la femme, et va se rendre à la portion antérieure du muscle où il se perd.

Nerf du muscle obturateur interne.

Réflexion
de ce nerf.

Il naît de la partie antérieure du plexus sacré, et plus spécialement de la portion de ce plexus, qui appartient au cordon lombo-sacré et au premier nerf sacré; il passe immédiatement derrière l'épine sciatique, se réfléchit d'arrière en avant et s'épanouit en trois rameaux divergens qui se distribuent dans l'épaisseur du muscle. Pour mettre ce nerf à découvert, il importe de diviser le petit ligament sacro-sciatique.

Nerf hémorroïdal ou anal.

Nerf hémor-
roïdal ou anal

Son épa-
nonnement

En rameaux
antérieurs,

Moyens,

Et posté-
rieurs.

Destiné au sphincter et à la peau de l'anus, ce nerf naît en dedans du nerf honteux interne, s'engage immédiatement, comme ce dernier, entre les deux ligamens sacro-sciatiques, puis au-devant de la portion du grand fessier qui déborde en bas le grand ligament sacro-sciatique, communique avec la branche superficielle du périnée, gagne les côtés du rectum, et, parvenu à la circonférence supérieure du sphincter, s'épanouit en un grand nombre de rameaux, les uns *antérieurs*, qui vont souvent s'anastomoser avec l'une des divisions de la branche superficielle du périnée, d'autres *moyens* qui se portent sur les côtés du sphincter jusqu'à la peau de l'anus où ils se terminent; les autres *postérieurs* qui vont à la partie postérieure du sphincter. Le nerf hémorroïdal ou anal est quelquefois exclusivement destiné à la peau de l'anus, et mérite le nom de *nerf cutané anal*.

Nerf honteux interne.

Préparation. Il convient de procéder à la dissection, 1^o de dedans en dehors, en divisant le petit ligament sacro-sciatique, et en écartant l'aponévrose obturatrice du muscle obturateur. On peut suivre sans désenparer la branche supérieure ou pénienne sur le

dos de la verge; 2° préparer par une dissection très attentive les rameaux périnéaux; 3° chercher la continuité de ces rameaux avec les branches disséquées dans le bassin.

Il naît du bord inférieur de l'espèce de ruban aplati que forment les nerfs du plexus sacré au niveau de leur jonction, s'engage de suite entre les ligamens sacro-sciatiques, en dedans de l'artère honteuse interne, et se divise en deux branches, la *branche inférieure* ou *périnéale*, la *branche supérieure* ou *profonde* ou *dorsale de la verge*, la *branche pénienne*.

Division de
ce nerf en
deux branches

Branche périnéale.

A. La *branche inférieure* ou *périnéale* répond au tronc de l'artère honteuse interne et à toutes ses divisions, moins l'artère dorsale de la verge. Elle est la véritable continuation du nerf, accompagne le tronc de l'artère honteuse interne au-dessous duquel elle est située, se porte d'arrière en avant, puis de bas en haut entre le muscle obturateur interne et l'aponévrose obturatrice, décrit une courbure à concavité supérieure, en dedans de la tubérosité de l'ischion, traverse l'aponévrose obturatrice, au niveau du point de jonction de la tubérosité avec la branche ascendante de l'ischion, et se divise immédiatement en deux rameaux l'un *inférieur* qui répond à l'artère superficielle du périnée, l'autre *supérieur* qui répond à l'artère du bulbe, mais qui présente une distribution beaucoup plus étendue: je le désignerai sous le nom de *bulbo-urétral*.

Branche in-
férieure ou pé-
rinéale.

Son trajet.

Sa bifurca-
tion.

Rameaux collatéraux de la branche périnéale. Dans son trajet, la *branche périnéale* fournit un rameau qu'on pourrait appeler *périnéal externe*, qui traverse le grand ligament sacro-sciatique en effleurant la face interne de la tubérosité de l'ischion, passe en dedans et en bas, puis au-dessous de cette tubérosité, longe le corps caverneux de la verge et vient se perdre dans le dartos et dans le scrotum chez l'homme, dans l'épaisseur de la grande lèvre chez la femme. J'ai vu

Rameau pé-
rinéal externe.

cette branche fournir le rameau de l'ischio-caverneux en même temps que deux rameaux au sphincter.

Le rameau périnéal externe présente d'ailleurs beaucoup de variétés. Dans quelques cas il se termine en s'anastomosant avec le rameau superficiel du périnée. Dans un cas où le rameau périnéal externe était très-petit, il était fortifié par une branche venue du petit nerf sciatique ou fessier inférieur qui croisait le côté externe de cette tubérosité et venait s'unir à la branche périnéale au devant de cette tubérosité.

Variétés du
rameau péri-
néal.

Rameaux
terminaux ,

1° De la
branche pé-
rinéale ;

Des deux rameaux de terminaison de la branche périnéale.
1° Le *rameau superficiel du périnée* suit l'artère superficielle du périnée, se porte comme elle obliquement en dedans et en avant, au milieu de l'espace celluleux qui sépare l'ischio du bulbo-caverneux, reçoit un filet assez considérable du rameau périnéal externe, se divise presque toujours en plusieurs filets d'une longueur remarquable qui traversent le dartos, et dont les uns vont se rendre au bas du scrotum, tandis que les autres longent la face inférieure de la verge, à la peau de laquelle ils se distribuent, et peuvent être suivis jusqu'au prépuce.

2° Rameau
bulbo-urétral.

2° Le *rameau bulbo-urétral*, seconde branche de terminaison de la branche périnéale, passe au-dessus et quelquefois au travers des fibres du transverse, fournit des rameaux à la partie antérieure du sphincter et à la partie postérieure du bulbo-caverneux, fournit un rameau bulbairé qui s'enfonce dans l'épaisseur du bulbe, s'épanouit en filamens extrêmement déliés.

Branche profonde ou dorsale de la verge.

Elle répond à la branche profonde de l'artère honteuse interne; c'est la plus élevée des divisions terminales du nerf honteux interne. D'abord appliquée avec cette artère contre la face interne de la tubérosité de l'ischion, elle se porte de bas en haut entre le releveur de l'anus et l'obturateur interne,

gagne ainsi l'arcade du pubis, traverse d'arrière en avant et par une ouverture particulière le tissu fibreux subjacent à cette arcade, au milieu des veines sous-pubiennes et gagne ainsi le dos de la verge où elle se place sur le côté du ligament suspenseur. Devenue pénienne, cette branche longe la ligne médiane du dos de la verge, comme l'artère pénienne, mais plus superficiellement que cette artère, et se divise en deux rameaux, l'un interne, l'autre externe.

Le *rameau interne* ou *rameau du gland* continue le trajet primitif sur les côtés de la ligne médiane, devient plus profond à mesure qu'il est plus antérieur, sans toutefois s'enfoncer dans l'épaisseur du corps caverneux, et parvient ainsi à la couronne du gland; là il s'épanouit pour s'enfoncer profondément entre la base du gland et le corps caverneux, ne fournit aucun filet à ce dernier, mais se distribue en entier au gland, qu'il pénètre par des filamens extrêmement déliés, lesquels traversent son tissu spongieux, et peuvent être suivis, au moins en grande partie, aux papilles de cet organe.

Le *rameau externe* ou *cutané*, plus superficiel, se sépare du rameau précédent à angle très-aigu, se porte obliquement sur les côtés de la verge, et s'épanouit en une multitude de filets très-longs et très-grêles, dont les uns s'accollent au corps caverneux, lui envoient des filamens d'une excessive ténuité, dont les autres rampent dans le tissu cellulaire sous-cutané, pour se distribuer à la peau de la verge; un bon nombre va se terminer dans l'épaisseur du prépuce. Le rameau externe de la branche pénienne fournit aux trois quarts supérieurs de la circonférence de la peau de la verge. Les branches périnéales fournissent au quart inférieur. Je n'ai trouvé dans le nerf honteux interne aucun rameau qui répondît à l'artère caverneuse.

Chez la femme, la branche pénienne devenue branche clitoridienne est très-petite, passe sous l'arcade, entre la racine du clitoris et l'arcade du pubis, longe cette racine, se re-

Trajet de la
branche pé-
nienne.

Sa division
en rameau in-
terne destiné
au gland.

En rameau
externe ou
cutané.

Chez la
femme, la
branche pé-
nienne de-
vient clitori-
dienne.

courbe ensuite comme le clitoris sur le côté duquel il s'épanouit en filamens qui pénètrent dans son épaisseur ; plusieurs se portent en avant à la peau de la partie antérieure de la grande lèvre.

Le rameau superficiel du périnée se porte entre le muscle constricteur et le bulbe du vagin, et s'épuise à la fin dans ce muscle et le bulbe du vagin.

Le nerf honteux interne chez la femme ne m'a pas paru égalier la moitié du volume du nerf honteux interne de l'homme. Dans un cas, le nerf honteux interne de la femme était exclusivement constitué par la branche clitoridienne, la branche superficielle était entièrement fournie par le fessier inférieur.

Nerf fessier supérieur.

Nerf fessier supérieur. Destiné aux muscles moyen fessier, petit fessier et tenseur du fascia lata, le *nerf fessier supérieur* naît en arrière du cordon lombo-sacré, avant sa conjugaison avec la 1^{re} paire sacrée. Je l'ai vu naître par deux racines, dont l'une venait du cordon lombo-sacré et dont l'autre naissait de la face postérieure du plexus : il sort du bassin par la partie antérieure et supérieure de l'échancrure sciatique, au devant du muscle pyramidal, se réfléchit sur cette échancrure pour se placer entre le moyen fessier et le petit fessier, et se divise en deux rameaux, l'un *ascendant* qui contourne l'insertion supérieure circulaire du muscle petit fessier, à la manière de la branche correspondante de l'artère fessière, l'autre *descendant* qui se porte obliquement en bas et en dehors, entre le moyen fessier et le petit fessier, auxquels il fournit de nombreux filets qui l'affaiblissent graduellement, embrasse pour ainsi dire, la face postérieure du petit fessier, et parvenu au bord externe de ce muscle, se déjette en bas, s'engage dans la gaine du muscle du fascia lata qu'il pénètre, et dans lequel il se termine. Avant de s'engager dans cette gaine, il émet un rameau remarquable qui contourne le bord antérieur du muscle petit fessier qu'il pénètre.

Sa réflexion.

Sa division

En rameau ascendant,

Et en rameau descendant, qui se termine dans le muscle du fascia-lata.

Nerf du pyramidal.

Ce petit nerf naît isolément de la face postérieure du plexus sacré, et plus particulièrement de la 3^e paire, et se divise de suite en deux rameaux qui pénètrent immédiatement le muscle par sa face antérieure.

Il naît isolément du plexus sacré.

Nerf fessier inférieur.

Le nerf *fessier inférieur*, (Bichat) *petit nerf sciatique*, (Boyer) est destiné au muscle grand fessier, aux tegumens de la région postérieure de la cuisse, et s'étend jusqu'à la peau de la jambe. Il naît de la face postérieure du plexus sacré, tantôt par un cordon, tantôt par plusieurs cordons bien distincts. Il sort du bassin au dessous du muscle pyramidal, en même temps que le grand nerf sciatique dont il peut être considéré comme une appendice, se place derrière ce nerf et se divise en deux ordres de branches : les *branches musculaires* et les *branches cutanées*.

Destination du nerf fessier inférieur.

Deux ordres de branches,

Les *branches musculaires*, multiples quoique exclusivement destinées au grand fessier, se divisent en rameaux *ascendants et externes* qui s'accollent à la face antérieure du grand fessier, sur laquelle ils s'épanouissent et peuvent être suivis jusqu'à son bord supérieur, en rameaux *descendants et internes* qui se portent entre la tubérosité de l'ischion, et le muscle fessier dans lequel ils s'enfoncent.

Branches musculaires.

La *branche cutanée* continue le trajet primitif du nerf, derrière le grand nerf sciatique, au devant du muscle grand fessier, croise obliquement, en bas et en dedans, la tubérosité de l'ischion et les insertions ischiatiques des muscles biceps et demi-tendineux; considérablement diminuée par les rameaux qu'elle fournit, et devenue sciatique, elle se dirige verticalement en bas, devient de plus en plus grêle, et peut être suivie jusque dans la région postérieure de la jambe.

Branches cutanée.

La *branche cutanée* fournit, au sortir du muscle grand fessier un *rameau récurrent* considérable qu'on pourrait considérer comme une branche de terminaison du nerf. Ce ra-

Rameau récurrent.

meau se réfléchit de bas en haut en décrivant une arcade à concavité supérieure, et se divise en deux rameaux secondaires, l'un interne, l'autre externe; le *rameau externe* cutané plus considérable, vient s'épanouir dans la peau de la région fessière; le *rameau interne* ou *scrotal* (*pudendalis longus inferior* Sœmmer.) est extrêmement remarquable; il se réfléchit d'arrière en avant le long de la face externe de la tubérosité de l'ischion, longe à distance les branches ascendante de l'ischion et descendante du pubis, s'anastomose avec la branche superficielle du périnée, gagne le scrotum en passant au-dessus du testicule et se divise en deux rameaux secondaires, l'un externe, qui se porte au côté externe du testicule, l'autre interne, qui se porte au côté interne de cet organe qu'ils embrassent pour venir se distribuer à la peau de la partie antérieure du scrotum et de la partie inférieure de la verge. Chez la femme, ce rameau est destiné à la grande lèvre.

Tout le long de la cuisse, la branche cutanée du fessier inférieur fournit des rameaux externes très-peu considérables et des rameaux internes plus volumineux qui se réfléchissent d'arrière en avant, décrivent des arcades à concavité supérieure et fournissent à la peau de la région interne de la cuisse.

Au creux du jarret, le rameau cutané se divise en deux filets, l'un sous-cutané, qui peut être suivi, malgré son extrême ténuité, jusqu'au milieu de la région postérieure de la jambe; l'autre sous-aponévrotique, qui traverse l'aponévrose jambière, s'accolle à la veine saphène externe et s'anastomose avec le nerf saphène externe.

Nerfs du carré crural et des jumeaux.

Le *jumeau supérieur* reçoit un nerf qui lui est propre et qui naît de la partie antérieure du plexus sacré. Le nerf du *jumeau inférieur* émane du nerf du carré crural.

Le *nerf du carré crural* est remarquable. Il naît au-devant du plexus sacré ou plutôt sur la limite de ce plexus et du

grand nerf sciatique, se porte verticalement en bas au devant des muscles jumeaux et obturateur externe qui le séparent du grand nerf sciatique, appliqué contre l'os coxal en dehors de la tubérosité de l'ischion. Il fournit 1° des rameaux externes périostiques et osseux qui s'enfoncent dans les trous de la tubérosité de l'ischion; 2° des rameaux internes ou articulaires qui traversent la capsule fibreuse; 3° un rameau jumeau inférieur, et va se perdre dans le muscle carré qu'il pénètre par sa face antérieure.

Nerf du carré
crural et du
jumeau infé-
rieur.

Ses rameaux
périostiques,
osseux et arti-
culaires.

BRANCHES TERMINALES DU PLEXUS SACRÉ.

Grand nerf sciatique.

Le grand nerf sciatique (*grand fémoro-poplité*, Chauss.) est destiné aux muscles de la région postérieure de la cuisse, aux muscles et aux tégumens de la jambe et du pied: il est la terminaison du plexus sacré, ou plutôt c'est le plexus sacré lui-même condensé en un cordon nerveux. La cinquième paire lombaire, un cordon émané de la quatrième, les trois premières paires sacrées, un cordon émané de la quatrième paire sacrée: telles sont les origines de ce gros nerf qui est le plus volumineux des nerfs de l'économie.

Il est la ter-
minaison du
plexus sacré.

Il sort du bassin par l'échancrure sciatique, au-dessous du muscle pyramidal, immédiatement au-dessus de l'épine sciatique, se porte verticalement en bas entre la tubérosité de l'ischion et le grand trochanter, dont la double saillie l'éloigne de la peau, ou plus exactement, longe le côté externe de la tubérosité de l'ischion, dans une gouttière très prononcée qui sépare cette tubérosité du rebord de la cavité cotyloïde.

Sa sortie du
bassin.

Aplati, rubané, large de six lignes à sa sortie du bassin, il s'arrondit bientôt, se dirige verticalement en bas le long de la partie postérieure de la cuisse, en affectant toutefois une légère obliquité en dehors; et parvenu à trois ou quatre travers de doigt au-dessus de l'articulation du genou, se divise en deux branches désignées sous le nom de *nerf scia-*

Son trajet
derrière la
cuisse.

Sa division
en deux bran-
ches.

tique poplitée externe ou nerf péronier, et de nerf sciatique poplitée interne ou nerf tibial.

La division
du nerf sciati-
que a lieu à
des hauteurs
variables.

La division du nerf sciatique a quelquefois lieu à sa sortie du bassin ou dans tout autre point intermédiaire à sa sortie et au creux du jarret. Cette division précoce est sans importance, elle existe toujours par le fait; car lors même qu'il n'y a qu'un seul tronc apparent, les deux branches de bifurcation sont accolées, mais distinctes tout le long de la cuisse (1).

Ses rapports,
En arrière,

Rapports. En arrière, le grand nerf sciatique est recouvert par le muscle grand fessier, puis par la longue portion du biceps et par le demi-tendineux; plus bas il occupe la ligne celluleuse qui sépare ces deux derniers muscles, et devient sous-aponévrotique, lorsqu'ils s'écartent l'un de l'autre, pour aller constituer les bords du creux du jarret.

En avant.

En avant, il répond aux jumeaux et à l'obturateur externe qui le séparent de l'os coxal, au carré et au troisième adducteur. Dans son trajet, il est entouré par une grande quantité de tissu cellulaire adipeux, il n'est accompagné par aucun vaisseau (2).

Rameaux du nerf sciatique. Le nerf sciatique fournit le long de la cuisse cinq rameaux musculaires et trois *rameaux articulaires*; ces rameaux naissent tantôt isolément, tantôt

(1) Lorsque la division du grand nerf sciatique a lieu avant de sortir du bassin, la division la plus supérieure traverse le muscle pyramidal, tandis que la division la plus inférieure passe en dessous.

(2) Trois fois j'ai vu le grand nerf sciatique accompagné par une grosse veine qui faisait suite à la poplitée et qui traversait la partie supérieure du 3^e adducteur, à la manière de la profonde. Dans deux de ces cas, la division du nerf sciatique avait lieu à la sortie du bassin. Je n'ai pas noté la disposition du nerf dans le 3^e. Une chose fort remarquable, c'est qu'il existait une autre veine poplitée accolée à l'artère; dans un de ces cas, la veine était antérieure à l'artère au lieu de lui être postérieure.

par un tronc commun. Ce sont : 1° le *nerf de la longue portion du biceps* qui se divise en deux *rameaux ascendants* pour les insertions ischiatiques du muscle, et en *rameaux descendants*, lesquels marchent long-temps au-devant du muscle, qu'ils pénètrent par des filets qui s'en détachent successivement.

Le nerf sciatique fournit cinq rameaux musculaires à la cuisse.

1° Nerf de la longue portion du biceps

2° Le *nerf du demi-tendineux*, qui gagne la face antérieure du muscle, contre laquelle il s'applique, et ne s'enfonce dans son épaisseur qu'au tiers inférieur de la cuisse.

2° Nerf du demi-tendineux.

3° Les *nerfs du demi-membraneux*, qui sont au nombre de deux, s'anastomosent presque toujours entre eux et pénètrent le muscle par sa face interne et dans deux points différens.

3° Nerfs du demi-membraneux.

4° Un *nerf du grand adducteur*, qui se porte d'arrière en avant, puis de dehors en dedans, et pénètre le muscle par son bord interne. Nous avons vu que le grand adducteur recevait principalement ses filets du nerf obturateur.

4° Nerf du grand adducteur.

Tous les rameaux précédens naissent de la partie supérieure du nerf sciatique, au niveau du carré crural, et souvent par un tronc commun.

5° Le *nerf de la courte portion du biceps*, qui naît quelquefois au même niveau que les précédens, mais qui le plus souvent se détache du tronc sciatique à la partie moyenne de la cuisse. Lorsque la division du nerf sciatique est précoce, le nerf de la courte portion vient du sciatique poplitée externe. Ce nerf pénètre le muscle par son extrémité supérieure en s'épanouissant en filets divergens.

5° Nerf de la courte portion du biceps

6° Un *nerf articulaire du genou*, qui naît souvent par un tronc commun avec le précédent, que fournit non moins souvent le sciatique poplitée externe : il se porte verticalement en bas au-devant du grand nerf sciatique, au milieu du tissu adipeux, pour gagner le côté externe de l'articulation ; parvenu au-dessus du condyle externe, il se contourne et se divise en plusieurs filets qui traversent la cou-

6° Nerf articulaire du genou.

che fibreuse de l'articulation et se distribuent au tissu adipeux articulaire, où ils s'éparpillent les uns au-dessus, les autres au dessous, d'autres enfin en dehors de la rotule.

NERF SCIATIQUE POPLITÉ EXTERNE OU NERF PÉRONIER.

Le *nerf sciatique poplité externe*, ou *nerf péronier*, branche externe de bifurcation du nerf sciatique, est destiné à tous les muscles de la région antérieure et externe de la jambe, à la peau de la jambe, et à celle de la région dorsale du pied. Son volume égale à peine la moitié de celui du nerf sciatique poplité interne; il se dirige obliquement en bas et en dehors, derrière le condyle externe du fémur, occupe au creux du jarret, un plan plus superficiel que le nerf sciatique poplité interne qui est logé dans l'espace intercondylien, croise obliquement l'insertion supérieure du jumeau externe, passe derrière la tête du péroné, dont il est séparé par l'insertion supérieure du muscle soléaire, se contourne horizontalement sur le col de cet os, entre ce col et le long péronier latéral, et s'épanouit en quatre branches, deux supérieures plus petites, ou récurrentes, destinées au muscle jambier antérieur; deux inférieures, plus considérables, qui sont la véritable terminaison du nerf.

Branches collatérales.

Dans ce trajet, le nerf sciatique poplité externe fournit deux nerfs superficiels: 1^o un *nerf saphène*, que nous appellerons *saphène péronier*, pour le distinguer du nerf saphène tibial; 2^o la *branche cutanée péronière*.

1^o *Nerf saphène péronier*.

Le *nerf saphène péronier* présente beaucoup de variétés, suivant les sujets, tant pour le volume que pour le lieu de son origine. Ordinairement plus grêle que le saphène tibial, dont il peut être considéré comme un accessoire, il naît dans le creux du jarret, se porte verticalement en bas

sous l'aponévrose fémorale, entre le sciatique poplitée externe et le sciatique poplitée interne, traverse l'aponévrose jambière à la partie moyenne de la jambe, pour joindre la veine saphène externe, longue avec elle le tendon d'Achille, et se termine sur le côté externe du calcanéum. Dans ce trajet, il donne plusieurs filets cutanés et un rameau de communication avec le nerf saphène tibial : ce rameau est considérable, et se détache pendant que le nerf saphène est encore situé sous l'aponévrose. Devenu très-grêle, après l'émission successive de ces divers filets, le saphène péronier s'épanouit au niveau de la partie inférieure du tendon d'Achille, sur le côté externe du calcanéum, en plusieurs *rameaux calcaniens*, dont l'un contourne obliquement la face postérieure du calcanéum, dont les autres se portent verticalement en bas, se réfléchissent sur la face inférieure de cet os, et se distribuent à la peau du talon. Il n'est pas rare de voir le nerf saphène péronier fournir un *rameau malléolaire* qui se porte entre la malléole externe et la peau, et s'anastomose au-devant de l'articulation du pied avec un rameau de la branche musculocutanée. Ce rameau malléolaire, qui vient souvent de cette dernière branche, est remarquable d'ailleurs, ainsi que tous les nerfs soumis à une forte pression, par son épaisseur, par sa couleur grisâtre, enfin par son aspect nouveau et comme ganglionnaire.

Trajet du
nerf saphène
péronier.

Filets cuta-
nés.

Rameau
anastomotique
avec le saphè-
ne tibial.

Rameau cal-
canien.

Rameau
malléolaire.

Souvent le saphène péronier est très-grêle et va se perdre dans la peau, au niveau de la partie moyenne de la jambe : il est alors remplacé dans les deux tiers inférieurs de la jambe par le nerf saphène tibial, dont le développement est toujours en raison inverse de celui du saphène péronier.

Variétés du
saphène péro-
nier.

Du reste aucun nerf ne présente plus de variétés que le saphène péronier, tant pour son volume que pour le lieu de son anastomose avec le saphène tibial. Une des variétés les plus remarquables est celle dans laquelle le saphène péronier et le saphène tibial se réunissent au creux du jarret en un

seul tronc dont la distribution représente la distribution collective des deux nerfs.

2° *Branche cutanée péronière.*

Branche
cutanée pé-
ronière.

Elle naît du nerf sciatique poplité externe, derrière le condyle externe du fémur, se porte verticalement en bas, le long du péroné, s'accole à la peau, et se divise en rameaux ascendants et en rameaux descendants; ces derniers peuvent être suivis jusqu'à la partie inférieure de la jambe.

Branches terminales du sciatique poplité externe.

1° et 2°. *Branches du jambier antérieur.*

Branche du
jambier anté-
rieur.

Les deux *branches supérieures ou récurrentes*, qui résultent de l'épanouissement du sciatique poplité externe, se portent horizontalement en dedans, derrière le grand extenseur commun des orteils, et se distribuent au jambier antérieur; un de ces rameaux se porte à l'articulation péronéo-tibiale.

3° *Branche musculo-cutanée ou péronière externe.*

Branche
musculo-cutanée
ou péronière
externe.

La plus inférieure des branches de terminaison du sciatique poplité externe, la *branche musculo-cutanée*, est destinée aux muscles de la région externe de la jambe et à la peau de la région dorsale du pied (*pré tibio-digital*, Chauss.; *peroneus externus*, Scemm.).

Son trajet.

Sa division
en quatre ra-
meaux.

Elle se porte d'abord obliquement, puis verticalement en bas dans l'épaisseur du muscle long péronier latéral, se détourne d'arrière en avant pour s'engager entre le long et le court péronier latéral, et traverse l'aponévrose jambière, au-dessus de l'articulation du pied avec la jambe : devenue sous-cutanée, elle se porte obliquement en bas et en dedans en suivant la direction du muscle jambier antérieur, s'aplatit en s'élargissant et se divise un peu au-dessous de l'articulation tibio-tarsienne en deux rameaux, l'un interne et l'autre externe; celui-ci se subdivise en trois rameaux secondaires, ce

qui fait en tout quatre rameaux terminaux, qui vont constituer les nerfs collatéraux dorsaux des orteils.

Il n'est pas rare de voir le nerf musculo-cutané se bifurquer au moment où il se dégage de dessous l'aponévrose jambière et ses deux branches de bifurcation se réunir au niveau de l'articulation tibio-tarsienne, de manière à figurer une ellipse allongée.

Rameaux collatéraux. Ce sont: 1^o les *rameaux du long péronier latéral*, au nombre de deux, dont l'un se détache immédiatement après l'origine de ce nerf, et dont l'autre naît plus bas et parcourt un très-long trajet dans l'épaisseur du muscle; 2^o le *rameau du court péronier latéral* qui naît souvent par un tronc commun avec le précédent.

Dans sa portion sous-cutanée, le nerf musculo-cutané fournit à la peau plusieurs filets, parmi lesquels on distingue un *filet malléolaire externe* qui se porte entre la malléole externe et la peau, augmente considérablement de volume et devient grisâtre et noueux, comme tous les nerfs soumis à la pression. Ce filet s'anastomose souvent avec le rameau malléolaire fourni par le saphène péronier, et supplée quelquefois ce rameau malléolaire.

Rameaux de terminaison. Des quatre rameaux qui terminent le nerf musculo-cutané, et que nous distinguons par les noms numériques de 1^{er}, 2^e, 3^e etc.; le 1^{er}, ou l'*interne*, se porte très-obliquement en avant et en dedans, pour constituer le *nerf collatéral interne dorsal* du gros orteil; ce nerf, comme tous les nerfs soumis à la pression, augmente de volume, devient grisâtre et comme noueux au niveau de l'articulation métatarso-phalangienne; 2^o le deuxième, qui naît souvent par un tronc commun avec le premier, fournit le *collatéral dorsal externe* du gros orteil et le *collatéral interne* du second. Le troisième fournit le *collatéral externe* du deuxième et le *collatéral interne* du troisième. Souvent ces deux derniers rameaux sont suppléés par un rameau venu du nerf tibial antérieur avec lequel ils s'anas-

Variétés du
nerf musculo-
cutané.

Rameaux
collatéraux.

Rameaux
des péroniers
latéraux.

Filet mal-
léolaire exter-
ne.

Son anasto-
mose.

Des quatre
rameaux de
terminaison,
ou nerfs colla-
téral dorsaux.

tomosent. Le quatrième rameau de terminaison ou *rameau interne*, fournit les *collatéraux dorsaux*, *externe du 3^e* et *interne du 4^e*.

Tous les filets détachés de ces rameaux vont à la peau de la région dorsale du pied et des phalanges.

Variétés de terminaison de la branche musculo-cutanée.

Chez un grand nombre de sujets, c'est le saphène tibial qui fournit les nerfs collatéral interne du petit orteil, et collatéral externe du 4^e; mais chez d'autres, ils sont fournis par un 4^e rameau de terminaison du musculo-cutané; dans tous les cas, il y a anastomose entre les uns et les autres.

4^o Branche tibiale antérieure ou interosseuse.

Destination de la branche tibiale antérieure.

Rameaux des muscles de la région jambière antérieure.

Division de la branche tibiale antérieure en deux rameaux.

Rameau interne et profond du dos du pi. d.

La *branche tibiale antérieure* ou *interosseuse* destinée aux muscles de la région jambière antérieure, aux muscles pédieux et interosseux, égale en volume au nerf musculo-cutané du péronier externe, se porte en dedans de lui, au-dessous du muscle extenseur commun des orteils, pour venir s'accoler au ligament interosseux avec l'artère tibiale antérieure, au-devant de laquelle elle est située. Placée comme ce vaisseau entre le jambier antérieur et l'extenseur commun des orteils, dont la sépare en bas l'extenseur propre du gros orteil, la branche tibiale antérieure fournit à tous ces muscles un grand nombre de filets, passe avec l'artère sous le ligament annulaire du tarse, dans la gaine de l'extenseur propre du gros orteil, et se divise en deux rameaux :

1^o Le *rameau interne et profond du dos du pied*, qui est la véritable continuation du tronc, se porte horizontalement en avant au-dessous de l'artère pédieuse, au niveau du premier espace interosseux, fournit un petit filet aux muscles de cet espace, et se divise en deux rameaux qui vont former le *nerf collatéral externe dorsal profond* du gros orteil et le *nerf collatéral interne dorsal* du second. Ces rameaux communiquent avec les rameaux dorsaux superficiels fournis par le nerf musculo-cutané, et quelquefois les suppléent.

2^o Le *rameau externe et profond du dos du pied* se porte de

dedans en dehors entre le tarse et le muscle pédieux, dans lequel il se perd ; il fournit en avant successivement, au niveau de chaque espace interosseux un filet très-délié qui s'enfonce dans l'extrémité postérieure de cet espace. Souvent les filets des deux derniers espaces naissent par un tronc commun. Ils sont excessivement déliés et sont accolés au tarse.

Filets perforans du rameau externe et profond du dos du pied.

NERF SCIATIQUE POPLITÉ INTERNE OU NERF TIBIAL.

Le *nerf sciatique poplité interne* ou *nerf tibial* est destiné à tous les muscles de la partie postérieure de la jambe et à la peau de la plante du pied : ce nerf, tant sous le rapport de la direction que sous celui du volume, paraît être la continuation du grand nerf sciatique. Il se porte verticalement en bas dans le creux intercondylien du fémur ; d'abord placé entre les têtes des muscles jumeaux, il s'engage ensuite sous ces muscles, passe sous l'arcade du soléaire, se place entre le soléaire et la couche musculaire profonde, s'incline un peu en dedans, et arrivé au défaut du corps charnu du soléaire, gagne le côté interne du tendon d'Achille ; plus bas, il se place derrière la malléole interne, contre laquelle il s'aplatit en s'élargissant, pour se diviser en *nerf plantaire interne* et en *nerf plantaire externe*.

Destination du nerf sciatique poplité interne.

Son volume.

Sa direction

Sa division terminale.

Sous-aponévrotique au creux du jarret, il est au niveau de la portion charnue de la jambe séparé de l'aponévrose par la double couche que forment les muscles jumeaux et le soléaire, et redevient sous-aponévrotique le long du tendon d'Achille. Il répond, en avant, aux vaisseaux poplités et tibiaux postérieurs, qui le séparent supérieurement de l'articulation du genou et du muscle poplité, et plus bas des muscles de la couche profonde de la jambe. Derrière la malléole interne, et sous la gouttière calcaneienne, il est maintenu par une gaine fibreuse qui lui est commune avec les vaisseaux tibiaux, lesquels sont placés

Ses rapports.

au-devant de lui : cette gaine est postérieure à celle des tendons du jambier postérieur et du fléchisseur commun des orteils.

Branches collatérales.

Elles sont très-multipliées. Je les diviserai en celles que donne le sciatique poplité interne au niveau de l'articulation du genou, et en celles qu'il fournit le long de la jambe.

A. *Branches collatérales qui naissent derrière l'articulation du genou.*

Six branches naissent derrière l'articulation du genou.

Elles sont au nombre de six, savoir, 1° deux antérieures très-grêles, l'une pour le plantaire grêle, l'autre pour l'articulation du genou ; 2° deux internes dont l'une est le nerf saphène tibial, l'autre le nerf du jumeau interne ; 3° deux externes, le nerf du jumeau externe et le nerf du muscle soléaire.

1° *Nerf saphène tibial.*

Saphène tibial ou saphène externe.

Son anastomose.

Il est satellite de la veine saphène externe.

Il est généralement connu sous la dénomination de *saphène externe*. Son volume est plus considérable que celui du saphène péronier qui s'anastomose constamment avec lui. J'ai déjà dit que le mode et le lieu de cette anastomose présentaient beaucoup de variétés. Né au milieu du creux du jarret, le saphène tibial se porte verticalement en bas entre les jumeaux, puis sur la face postérieure de ces muscles, le long de la cloison fibreuse médiane qui les sépare : maintenu contre cette cloison par un petit canal fibreux qui appartient en commun à ce nerf, à une artériole et à une veine, il reçoit à une hauteur variable un filet plus ou moins volumineux provenant du saphène péronier, devient sous-cutané, longe le côté externe du tendon d'Achille, comme le tibial postérieur longe son côté interne : à partir de ce point, il devient satellite de la veine saphène externe, qui jusque là avait été accompagnée par le nerf saphène péronier, se réfléchit derrière la malléole externe, de la

même manière que le nerf tibial se réfléchit sur la malléole interne, se dirige ensuite en avant et en bas sur le côté externe du calcaneum, où il fournit plusieurs *nerfs calcaniens externes* très-volumineux, et se termine diversement suivant les sujets. Chez quelques-uns, il se termine en formant le nerf collatéral dorsal du cinquième métatarsien, chez d'autres il est plus volumineux et se divise en deux rameaux, dont l'un externe va former le nerf collatéral externe du cinquième métatarsien, et l'autre interne qui reçoit une branche anastomotique du musculo-cutané, se porte horizontalement en avant, croise le pédiéux et les tendons des extenseurs, et se divise en deux rameaux secondaires dont l'un va constituer le collatéral interne dorsal du petit orteil, et l'autre, le collatéral externe dorsal du quatrième. Je ferai remarquer l'épaississement, la couleur grisâtre et la disposition noueuse et comme ganglionnaire du collatéral externe du petit orteil, au niveau des articulations.

Réflexion
du saphène
tibial.

Variétés de
terminaison
du saphène ti-
bial.

Les *nerfs calcaniens externes* qui peuvent être considérés comme une terminaison du saphène tibial sont fort remarquables ; ils se portent verticalement le long du côté externe du calcaneum, s'épanouissent en plusieurs filets qui se réfléchissent sur l'arête qui sépare la face externe de la face inférieure de cet os et se terminent à la peau du talon.

Nerfs calca-
niens externes

Dans son trajet le long de la jambe, le saphène tibial ne fournit presque aucun filet, mais le long du bord externe du pied il en donne un grand nombre qui se portent en bas et en avant et se terminent à la peau de la région plantaire externe.

Rameaux
que fournit le
saphène tibial
au côté externe
du pied.

Le développement du nerf saphène tibial est en raison inverse de celui du nerf saphène péronier et du nerf musculo-cutané. Aussi lorsque le nerf saphène péronier est considérable, il fournit la plupart des rameaux calcaniens externes et lorsque le musculo-cutané a un grand développement, il fournit, indépendamment des calcaniens externes, les collatéraux dorsaux interne du petit orteil et externe du quatrième.

Solidarité
de développe-
ment entre les
nerfs saphène
et musculo-
cutané.

2° *Nerf du jumeau interne, du jumeau externe et du soléaire.*Nerfs des
jumeaux.

Le nerf du jumeau interne naît souvent par un tronc commun avec le saphène tibial; le nerf du jumeau externe et celui du soléaire naissent souvent aussi par un tronc commun: les nerfs des jumeaux pénètrent ces muscles par leur face antérieure et s'y épanouissent immédiatement. Le nerf du soléaire qui est le plus volumineux pénètre le muscle par son arcade supérieure: tous ces nerfs s'épanouissent au moment où ils pénètrent dans l'épaisseur des muscles qu'ils animent.

Nerf du so-
léaire.3° *Nerf articulaire et nerf du plantaire grêle.*Nerf articu-
laire posté-
rieur du genou

Le *nerf articulaire postérieur du genou* se porte d'arrière en avant pour pénétrer le ligament postérieur de l'articulation: un de ses filets suit la direction de l'artère articulaire interne et se perd dans le muscle poplité.

Nerf du
plantaire grêle.

Le *nerf du plantaire grêle* naît toujours isolément du nerf sciatique tibial et s'enfonce immédiatement dans l'épaisseur du muscle.

B. *Branches collatérales qui naissent le long de la jambe.*Branches
jambières du
nerf tibial.

Trois branches collatérales naissent le long de la jambe.

Les *branches jambières du nerf tibial* sont: 1° le nerf du muscle poplité; 2° les nerfs des muscles de la couche profonde; 3° le nerf calcanien interne. Enfin du nerf tibial partent de très-petits filets qui s'accolent à l'artère tibiale postérieure, et après un trajet plus ou moins long traversent l'aponévrose et se perdent à la peau.

Nerf du
muscle poplité

1° Le *nerf du muscle poplité* naît au niveau de l'articulation du genou, se porte d'arrière en avant au côté externe des vaisseaux poplités, pour gagner le bord inférieur du muscle, qu'il embrasse en le contourant; avant de pénétrer dans le muscle, le nerf s'épanouit en plusieurs rameaux qui se portent tous horizontalement d'arrière en avant au niveau du ligament interosseux qu'ils semblent traverser. Mais avec un peu d'attention on voit que ces filets se per-

dent presque tous dans le muscle. Cependant j'ai vu l'un d'eux traverser le ligament interosseux en même temps que l'artère tibiale, abandonner ensuite l'artère. marcher dans l'épaisseur du ligament interosseux pour redevenir postérieur, et se perdre dans le muscle jambier postérieur : plusieurs filets du nerf poplité vont encore se rendre manifestement à l'articulation péronéo-tibiale et au périoste du péroné et du tibia.

2°. *Les nerfs des muscles de la couche jambière profonde* sont 1° le *nerf du jambier postérieur*, qui naît presque toujours par un tronc commun avec le précédent, se porte en bas et en avant, s'accole à la face postérieure du muscle dans lequel il pénètre par des filets qui se détachent successivement de sa partie antérieure : il ne s'enfonce dans l'épaisseur du muscle que vers sa partie moyenne, et peut être suivi jusqu'à sa partie inférieure. 2° *Les nerfs du long fléchisseur propre du gros orteil*, et du *fléchisseur commun* qui naissent par un tronc commun un peu au dessous des précédens : le nerf du long fléchisseur propre du gros orteil, plus considérable que celui du fléchisseur commun et du jambier postérieur, devient le nerf satellite de l'artère péronière qu'il accompagne jusqu'à la partie inférieure de la jambe.

Nerfs des
muscles de la
couche pro-
fonde.

3° *Nerf calcaneien interne*, branche volumineuse qui se détache du côté interne du nerf tibial et qui, dans le cas de bifurcation prématurée du nerf en plantaire interne et plantaire externe, vient du plantaire externe, se porte verticalement en bas, en dedans du calcanéum, et se divise en deux rameaux divergens qui s'appliquent contre le côté interne de l'os, se réfléchissent sur sa face inférieure et se distribuent à la peau du talon l'un en avant, l'autre en arrière.

Nerf calca-
neien interne.

Branches terminales du sciatique poplité interne.

Nerf plantaire interne.

Plus volumineux que le plantaire externe, le *nerf plantaire interne* destiné aux muscles et à la peau de la plante du pied, est situé à son origine derrière la malléole interne, au devant des vaisseaux tibiaux postérieurs qui le croisent à angle

Destination
du plantaire
interne

Réflexion
du nerf plan-
taire interne.

aigu, et occupe une coulisse qui lui est commune avec ces vaisseaux, et qui est bien distincte de la coulisse tendineuse, laquelle lui est antérieure. Il se réfléchit au-dessous de la malléole interne, pour devenir horizontal, gagne la gouttière calcanienne, traverse l'extrémité postérieure du court fléchisseur des orteils, et se trouve, pendant son trajet sous la gouttière, protégé par un canal fibreux, subjacent aux coulisses des tendons.

Sa situation
à la plante du
pied.

Au sortir du canal fibreux calcanien, le nerf plantaire interne se trouve placé sur la limite de la région plantaire interne et de la région plantaire moyenne, entre le muscle court fléchisseur propre du gros orteil, qui est en dedans, et le court fléchisseur commun qui est en dehors, fournit un rameau considérable qui va former le *nerf collatéral interne plantaire du gros orteil*, traverse l'aponévrose du muscle court fléchisseur commun pour se loger dans la même gaine que ce dernier muscle dont il longe le bord interne. Parvenu au niveau de l'extrémité postérieure des os métatarsiens, il se divise en trois branches qui vont former les nerfs collatéraux des orteils. Quelquefois on trouve une quatrième branche qui se porte horizontalement en dehors, pour s'anastomoser avec le plantaire externe.

Ses trois
branches ter-
minales.

Ses rameaux
collatéraux.

1^o Nerfs cu-
tanés.

A. *Rameaux collatéraux*. Ils sont en très-grand nombre. Ce sont 1^o des *nerfs cutanés*, qui traversent l'aponévrose plantaire, et vont se distribuer à la peau. Les plus remarquables, sont un *petit nerf calcanien cutané*, qui croise les nerfs tibiaux postérieurs, pour se rendre à la peau qui revêt le côté interne du calcanéum; un *nerf cutané plantaire*, qui sort entre le court fléchisseur propre du gros orteil, et le court fléchisseur commun, et se divise en deux petits rameaux cutanés, dont l'un se dirige en avant, et l'autre en arrière, à la manière des nerfs récurrents. 2^o Des *nerfs musculaires*, savoir: le *nerf du muscle court fléchisseur du gros orteil*, le *nerf du muscle court fléchisseur commun des orteils*. 3^o Le *nerf collatéral interne plantaire du gros orteil*, remarquable par son vo-

2^o Nerfs
musculaires.

lume, qui pourrait le faire considérer comme une branche de terminaison du plantaire interne : il naît de ce nerf, au sortir du canal couvert que lui fournit le muscle court fléchisseur du gros orteil, se porte d'arrière en avant le long du côté externe du tendon du long fléchisseur des orteils, au-dessous de l'abducteur oblique, gagne le côté interne et inférieur de l'articulation métatarso-phalangienne du gros orteil : là il est situé dans le sillon qui sépare l'os sésamoïde interne de cette articulation, de l'os sésamoïde externe, se porte ensuite d'arrière en avant au-dessous du bord interne de la première, puis de la deuxième phalange du gros orteil, et parvenu au-dessous de celle-ci, se divise comme les rameaux collatéraux des doigts, en deux rameaux, l'un *dorsal* ou *onguéal*, et l'autre *plantaire*.

Nerf collatéral interne plantaire du gros orteil

Son trajet.

B. *Rameaux terminaux du plantaire interne*. Au nombre de trois, distingués par les noms numériques de premier, deuxième, troisième, en allant de dedans en dehors.

Rameaux terminaux du plantaire interne.

1^o *Le premier rameau terminal*, qui est le plus considérable, longe le côté externe du tendon du long fléchisseur propre du gros orteil, passe entre les articulations métatarso-phalangiennes des deux premiers orteils, sous une arcade qui lui est commune avec les vaisseaux correspondans, et se divise en deux rameaux secondaires, qui vont former le *nerf collatéral externe du gros orteil*, et le *collatéral interne du second*. Il n'est pas rare de voir ce rameau envoyer au nerf collatéral interne, un filet anastomotique qui passe au-dessous de l'articulation métatarso-phalangienne du gros orteil.

Premier rameau terminal

Sa division.

Le premier rameau terminal du plantaire interne, fournit le *filet du premier lombriéal*, il fournit ensuite plusieurs *filets articulaires*, pour l'articulation métatarso-phalangienne du gros orteil, et un très-grand nombre de filets *cutanés*, qui s'en détachent successivement.

Il fournit le filet du premier lombriéal et des filets articulaires.

2^o *Le deuxième rameau terminal*, beaucoup moins volumineux que le précédent, se porte un peu de dedans en dehors, au-dessous du tendon du fléchisseur du second orteil,

Deuxième
rameau termi-
nal.

dont il croise la direction, puis d'arrière en avant et se bifurque au niveau des articulations métatarso-phalangiennes, pour constituer les *nerfs collatéraux plantaire externe*, du second orteil, et *plantaire interne* du troisième.

Il fournit le
filet du deu-
xième lombri-
cal et des filets
articulaires.

Dans son trajet, ce rameau fournit au *deuxième lombri-
cal*, à l'articulation métatarso-phalangienne du deuxième or-
teil, et à la peau.

Troisième
rameau.

3° Le *troisième rameau terminal* se porte très-obliquement en dehors, croise le tendon fléchisseur du troisième orteil, et se bifurque pour constituer le *nerf collatéral externe du troisième*, et le *collatéral interne du quatrième*.

Ce rameau fournit aux articulations métatarso-phalan-
giennes du troisième et du quatrième orteil, et à la peau correspondante.

Résumé du
plantaire in-
terne.

Résumé. Ainsi le plantaire interne fournit: 1° des *rameaux cutanés* au côté interne de la plante du pied, les *nerfs collatéraux plantaires* du gros orteil, du deuxième orteil, du troisième orteil, et le *nerf collatéral interne du quatrième* qui sont tous des *rameaux cutanés*.

Rameaux
cutanés.

Rameaux
musculaires.

2° Des *rameaux musculaires* au court fléchisseur propre du gros orteil, au court fléchisseur commun, aux muscles interosseux du premier espace, aux deux lombri-
caux internes.

Filets arti-
culaires.

3° Un grand nombre de *filets articulaires* aux articulations tarsiennes, tarso-métatarsiennes, métatarso-phalangiennes et phalangiennes.

Nerf plantaire externe.

Son trajet.

Moins volumineux que le plantaire interne, le *nerf plantaire externe* se place comme lui dans la gouttière calcaneienne, traverse le muscle court fléchisseur, qui lui fournit une arcade bien distincte de celle du plantaire interne, et qui lui est commune avec les vaisseaux plantaires internes, se porte de haut en bas et de dedans en dehors, entre le muscle court fléchisseur, et l'accessoire du long fléchisseur, se réfléchit

d'arrière en avant, et se divise en deux branches, l'une *superficielle*, l'autre *profonde*.

Division du
plantaire ex-
terne.

Branches collatérales. Chemin faisant, le nerf plantaire externe donne, 1^o immédiatement après son origine, un rameau volumineux, qui se porte horizontalement de dedans en dehors, au-devant de la tubérosité antérieure du calcaneum, en passant sous l'accessoire du long fléchisseur des orteils, et se réfléchit d'arrière en avant, pour s'enfoncer dans l'épaisseur du muscle *abducteur du petit orteil*. Au moment de sa réflexion, il fournit un rameau transverse, qui se perd dans l'attache postérieure du muscle. 2^o Il fournit encore le nerf ou les nerfs du muscle *accessoire du long fléchisseur commun*.

Branches
collatérales.

Branches terminales. A. La *branche terminale superficielle*, qui est la continuation du tronc, se divise en deux rameaux, l'un externe, l'autre interne.

Branches
terminales.

A. Branche
terminale su-
perficielle.

1^o Le *rameau externe* se porte très-obliquement en dehors au-dessous du muscle court fléchisseur du petit orteil, croise obliquement le tendon du court-abducteur, pour se porter au côté externe de l'articulation métatarso-phalangienne, et former le *nerf collatéral externe du petit orteil*. Il fournit un grand nombre de nerfs cutanés, les nerfs du *court fléchisseur du petit orteil*, les nerfs des *muscles interosseux* du quatrième espace, et des *filets articulaires*.

1^o Rameau
externe.

2^o Le *rameau interne* se porte d'arrière en avant, au-dessous du tendon fléchisseur, en suivant la direction primitive du tronc, et après un assez long trajet, se bifurque pour constituer le *nerf collatéral interne du petit orteil*, et le *collatéral externe du quatrième*; comme le rameau externe, il fournit encore des nerfs cutanés, et des nerfs articulaires.

2^o Rameau
interne.

B. La *branche terminale profonde* passe au-dessus du muscle accessoire du long fléchisseur, change de direction, de manière à décrire une arcade dont la concavité est en dedans et en arrière, et la convexité en dehors et en avant, s'enfonce avec l'artère plantaire externe, au-dessus de la-

B. Branche
terminale pro-
fonde.

quelle il est situé, entre l'*abducteur oblique du gros orteil* et les interosseux, et se perd dans le premier de ces muscles.

Rameaux
que fournit la
branche ter-
minale pro-
fon le du plan-
taire externe.

Avant de s'engager sous le muscle *abducteur oblique*, elle fournit: 1° des *filets articulaires* aux articulations métatarsiennes et tarso-métatarsiennes, et le filet du quatrième lombrical. 2° Au-dessous de l'*abducteur oblique*, elle fournit le *filet dutroisième lombrical*; ce filet remarquable par la longueur de son trajet, se porte horizontalement d'arrière en avant, au niveau du troisième espace interosseux, et passe à travers les fibres de l'*abducteur transverse*, pour arriver à sa destination; il fournit ensuite le *filet de l'abducteur transverse* et les *filets des muscles interosseux du troisième, du deuxième, et du premier espace*.

Résumé du
nerf plantaire
externe.

Résumé du nerf plantaire externe. Le nerf plantaire externe fournit donc: 1° des *filets cutanés* au côté externe de la plante du pied, au troisième orteil, dont il forme les nerfs collatéraux, et au quatrième, dont il forme le collatéral externe. 2° Des *nerfs musculaires*, à l'accessoire du long fléchisseur commun, à l'*abducteur* et au court fléchisseur du petit orteil, aux *abducteurs oblique et transverse*, aux *interosseux des deuxième, troisième et quatrième espaces*, aux deux lombricaux externes. Et enfin 3° des *filets articulaires*.

Résumé des nerfs du membre abdominal.

Le membre abdominal reçoit ses nerfs du plexus lombaire et du plexus sacré.

Branches du
plexus lombai-
re.

A. *Plexus lombaire.* Le plexus lombaire donne presque tous ses rameaux au muscle abdominal, savoir: les nerfs inguinaux externe et interne, le nerf crural et le nerf obturateur; il donne encore le cordon lombo-sacré par l'intermédiaire du plexus sacré.

Les nerfs inguinaux, externe et interne, sont les nerfs cutanés principaux des régions antérieure et externe de la cuisse; le nerf obturateur est un nerf musculaire destiné au muscle obturateur externe, aux trois adducteurs et au droit interne.

Le nerf crural est un nerf musculo-cutané qui fournit : Distribution du nerf crural
 1° par sa portion cutanée à la peau de la région antérieure de la cuisse, de la région interne de la jambe, et dorsale interne du pied; 2° par sa portion musculaire, à tous les muscles de la région antérieure de la cuisse; 3° plusieurs nerfs articulaires, pour l'articulation coxo-fémorale et pour l'articulation du genou.

B. *Plexus sacré*. Le plexus sacré est entièrement destiné au muscle abdominal, à l'exception du nerf honteux interne et des branches rectale et vésico-prostatique chez l'homme, des branches rectales, vaginales et utérines, chez la femme. B. Branches du plexus sacré.

Le muscle obturateur interne, le pyramidal, les jumeaux et le carré de la cuisse, sont pourvus chacun d'un nerf spécial émané du plexus sacré; les muscles moyen et petit fessiers, le muscle du fascia-lata, sont surtout fournis par le nerf fessier supérieur et le grand fessier par le nerf fessier inférieur ou petit nerf sciatique. Ce dernier nerf fournit encore les nerfs cutanés de la région postérieure de la cuisse.

Le grand nerf sciatique est le nerf de la région postérieure de la cuisse et de toutes les régions de la jambe et du pied. Grand nerf sciatique.
 1° Il fournit à tous les muscles de la région postérieure de la cuisse; 2° par sa division poplitée externe ou péronienne, il fournit aux muscles de la région externe de la jambe (branche musculo-cutanée), aux muscles de la région antérieure (branche interosseuse), à la peau de la région externe de la jambe, et de la région dorsale du pied. Sa division poplitée externe.

3° Par sa division poplitée interne ou tibiale, il fournit à tous les muscles de la région postérieure de la jambe, à la peau des régions calcanienne interne et externe, à la peau de la région dorsale externe du pied. Sa division poplitée interne.

4° Par ses branches terminales, il fournit, par le plantaire interne, aux muscles de la région plantaire interne du pied, au court fléchisseur commun, aux deux premiers interosseux aux deux premiers lombricaux, et à la peau de Ses branches terminales.

la région plantaire interne; il donne enfin les nerfs collatéraux plantaires des orteils, moins ceux du cinquième, et le collatéral externe du quatrième.

Branches
fournies par le
nerf plantaire
externe.

5° Par le *plantaire externe*, il donne aux muscles de la région plantaire externe, à l'accessoire du long fléchisseur commun des orteils, aux muscles interosseux des trois derniers espaces, aux deux lombricaux externes, aux abducteurs oblique et transverse, et à la peau de la région plantaire externe: il donne aussi les nerfs collatéraux interne et externe du cinquième orteil, et le pollatéral externe du quatrième.

Parallèle des nerfs du membre thoracique et des nerfs du membre abdominal.

Le plexus
lombo-sacré
représente le
plexus cervi-
co-brachial.

Le plexus lombo-sacré, qui fournit à tout le membre abdominal, répond parfaitement au plexus cervico-brachial, qui fournit au membre thoracique. Le plexus lombaire correspond au plexus cervical, et le plexus sacré au plexus brachial. La connexité, l'espèce de fusion qui existe entre le plexus cervical et le plexus brachial, d'une part, le plexus lombaire et le plexus sacré d'une autre part, expliquent pourquoi, dans le parallèle des nerfs du membre thoracique et des nerfs du membre abdominal, on voit plusieurs nerfs émanés du plexus brachial trouver leurs analogues dans ceux émanés du plexus sacré, et plusieurs nerfs du plexus cervical dans ceux émanés du plexus lombaire. On conçoit d'ailleurs que ce parallèle, pour être légitime, ne doit pas être poussé trop loin, et qu'il faut en exclure tous les nerfs qui appartiennent à des organes propres à l'une et à l'autre régions. Ainsi, les nerfs phrénique, occipital, auriculaire, branches du plexus cervical, ne seront pas plus représentés dans les membres inférieurs que le nerf honteux interne ne le sera dans les membres supérieurs.

Analogies
et différences.

D'une autre part, il ne répugne nullement d'admettre que les nerfs inguinaux externe et interne du membre abdominal

sont représentés par les nerfs claviculaires du membre thoracique.

Parallèle des nerfs du membre thoracique et des nerfs du membre abdominal.

Le nerf crural, branche du plexus lombaire, n'a point d'analogue dans les branches émanées du plexus cervical, mais il est représenté par la portion brachiale du nerf radial pour ses branches musculaires, et par le brachial cutané interne pour ses branches cutanées. Le nerf crural fournit en effet aux muscles extenseurs de la jambe sur la cuisse, comme le nerf radial fournit aux extenseurs de l'avant-bras sur le bras; le nerf saphène interne fournit à la peau de la jambe comme le brachial cutané interne fournit à celle de l'avant-bras.

Nerfs du membre supérieur qui représentent le nerf crural.

Le nerf obturateur, qui fournit aux muscles adducteurs de la cuisse, est représenté par les nerfs thoraciques et par le nerf du grand dorsal qui fournissent au grand pectoral et au grand dorsal, adducteurs du bras.

Nerf obturateur et nerfs thoraciques.

Les nerfs fessiers ont leurs analogues dans les nerfs sus-scapulaire et axillaire. Le fessier supérieur, qui se distribue aux muscles moyen et petit fessier, répond au sus-scapulaire, qui appartient aux muscles sus et sous-épineux; et le fessier inférieur ou petit nerf sciatique, qui appartient au grand fessier et à la peau de la cuisse, répond au nerf axillaire, qui appartient au deltoïde et à la peau du bras.

Nerfs fessiers et nerfs sus-scapulaire et axillaire.

Le tronc du grand nerf sciatique représente à la fois les nerfs musculo-cutané, cubital, médian, et la portion antibrachiale du radial.

Le grand nerf sciatique représente les nerfs musculo-cutané, cubital, médian, et la portion antibrachiale du radial.

Les muscles de la région antérieure du bras, c'est-à-dire les fléchisseurs de l'avant-bras sur le bras, reçoivent leurs rameaux du nerf musculo-cutané, comme les muscles de la région postérieure de la cuisse ou fléchisseurs de la jambe sur la cuisse reçoivent les leurs du grand nerf sciatique.

Le nerf sciatique poplité externe représente la portion antibrachiale du nerf radial : le premier fournit aux muscles des régions antérieure et externe de la jambe, comme le dernier aux muscles des régions postérieure et externe de

l'avant-bras; le premier fournit les nerfs cutanés dorsaux du pied, comme le second fournit les nerfs cutanés dorsaux de la main.

Le sciatique poplité interne représente les nerfs médian et cubital.

Le nerf sciatique poplité interne représente le nerf médian et le nerf cubital réunis. Les muscles de la région postérieure de la jambe sont animés par le nerf sciatique poplité interne, comme les muscles de la région antérieure de l'avant bras le sont par le médian et le cubital.

Le nerf sciatique poplité interne fournit tous les collatéraux plantaires des orteils, moins ceux du petit orteil, et moins le collatéral externe du quatrième: il fournit le complément des nerfs dorsaux cutanés du pied, comme le nerf cubital fournit le complément des nerfs dorsaux de la main.

Enfin le nerf plantaire interne représente la portion palmaire du nerf médian; le nerf plantaire externe représente la portion palmaire du nerf cubital, et fournit le complément des collatéraux plantaires.

DES NERFS CRANIENS.

On appelle *nerfs crâniens* les nerfs qui sortent par les trous de la base du crâne et nullement les nerfs qui naissent du cerveau, comme la dénomination assez généralement adoptée de *nerfs du cerveau*, *nerfs encéphaliques*, semblerait l'indiquer.

Définition.

Nous admettons d'après Willis et la plupart des auteurs, 9 paires de nerfs, lesquelles sont presque indifféremment désignées, tantot d'après l'ordre de leur origine par les noms numériques de 1^{re}, 2^e, 3^e, etc., en procédant d'avant en arrière, tantot d'après leur distribution et leurs usages. Voici leur nomenclature considérée sous ce double point de vue.

Classification des nerfs crâniens, d'après Willis, en neuf paires.

- 1^{re} paire ou nerfs olfactifs.
- 2^e paire ou nerfs optiques.
- 3^e paire ou nerfs moteurs oculaires communs.
- 4^e paire ou nerfs pathétiques, nerfs trochléateurs.
- 5^e paire, nerfs trijumeaux ou trifacial.
- 6^e paire, nerf moteur oculaire externe.
- 7^e paire divisée en { portion molle, nerf auditif.
 { portion dure, nerf facial.
- 8^e paire divisée en { pneumo-gastrique, ou nerf vague,
 { glosso-pharyngien ;
 { accessoire de Willis ou spinal.
- 9^e paire, grand hypoglosse.

La modification que Sæmmering a introduite dans la nomenclature porte 1^o sur la 7^e paire qu'il a dédoublée en nerf facial auquel il a conservé le nom de 7^e paire, et en nerf auditif dont il a fait la 8^e paire, et 2^o sur la 8^e paire qu'il a divisée en trois autres, savoir, la 9^e constituée par le glosso-pharyngien, la 10^e, par le pneumo-gastrique, la

Modification de Sæmmering

1^{re} par l'accessoire de Willis ou spinal; le grand hypoglosse constitue alors la 12^e paire.

Réflexions
sur la clas-
sification des
nerfs.

Cette modification est fondée, en ce sens qu'elle sépare des nerfs aussi distincts que le facial et l'auditif, lesquels n'ont été réunis que parce qu'ils s'engagent dans le même conduit de la base du crâne, le conduit auditif interne.

Je regarde néanmoins cette modification comme une variante sans utilité pour la science, ayant l'inconvénient majeur de jeter de l'obscurité dans le langage en donnant une double acception aux mêmes dénominations.

Il serait plus philosophique de dénommer et de décrire les nerfs crâniens en procédant d'arrière en avant de telle manière que les nerfs grands hypoglosses constitueraient la 1^{re} paire et les nerfs olfactifs la dernière.

L'analogie non contestée qui existe entre les nerfs crâniens postérieurs et les nerfs rachidiens, et d'ailleurs, l'exemple de J. F. Meckel justifieraient pleinement cette innovation. Je crois néanmoins devoir maintenir l'antique usage de procéder d'avant en arrière dans la description comme dans l'énumération des nerfs.

Avantages
de l'étude col-
lective des ex-
trémités cen-
trales des nerfs
crâniens.

Les origines ou extrémités centrales de tous les nerfs crâniens et leur trajet dans le crâne pouvant être étudiés sur le même cerveau, j'ai cru devoir réunir dans un même article toutes ces origines ou extrémités centrales qui s'éclaireront mutuellement de leurs contrastes et de leurs analogies : l'expérience des amphithéâtres d'anatomie prouve d'ailleurs que, faute d'un nombre suffisant de cerveaux pour étudier l'origine de chaque nerf en particulier, l'origine des nerfs crâniens est généralement négligée.

EXTRÉMITÉ CENTRALE DES NERFS CRANIENS.

Préparation. Deux pièces sont nécessaires. Ce sont : 1^o un cerveau extrait du crâne avec des précautions telles que l'origine des nerfs soit parfaitement conservée; 2^o une base de crâne avec

conservation des parties du cerveau qui avoisinent l'origine des nerfs. La première pièce servira à l'étude de l'extrémité centrale en elle-même. La seconde servira à l'étude du trajet crânien des nerfs.

Tandis que l'origine de tous les nerfs spinaux se fait d'une manière uniforme et régulière, l'origine des nerfs crâniens semble échapper à toute règle, de telle sorte que les nerfs crâniens diffèrent autant les uns des autres sous le point de vue de leur origine qu'ils diffèrent en masse des nerfs spinaux. Nous verrons cependant plus tard qu'en faisant le départ des nerfs spéciaux de la tête, les autres nerfs peuvent être jusqu'à un certain point rattachés à la loi des doubles racines (dont l'une ganglionnaire), loi qui préside à l'origine des nerfs spinaux.

L'extrémité centrale des nerfs crâniens semble échapper à toute règle.

Extrémité centrale et trajet crânien du nerf olfactif.

Les *nerfs olfactifs* ou 1^{re} paire crânienne (*nerfs ethmoïdaux* Chaus.) sont deux rubans blancs et gris qui naissent de la circonvolution la plus reculée du lobe antérieur du cerveau, marchent d'arrière en avant dans l'anfractuosité que nous avons décrite sous le nom d'*anfractuosité des nerfs olfactifs*, et se renflent dans la gouttière ethmoïdale pour constituer une espèce de ganglion ou de *bulbe* d'où partent les filets qui vont se distribuer à la membrane pituitaire.

Idée générale des nerfs olfactifs.

Sous le rapport de leur extrémité centrale et de leur trajet crânien, les nerfs olfactifs sont des nerfs à part et leur disposition justifie l'incertitude qui a long-temps régné et qui règne encore sur leur véritable caractère. Les anciens les regardaient non comme des nerfs, mais comme des prolongemens du cerveau, prolongemens qu'ils désignaient sous le nom de *caroncules*, *processus-mamillares*, et qu'ils considéraient comme destinés à servir de couloir aux mucosités de cet organe: Massa, d'après Sprengel, Zerbi, d'après Haller, les ont les premiers rattachés aux nerfs crâniens sous le titre de 1^{re} paire. L'anatomie comparée, qui avait probablement sug-

Particularités que présente l'origine et le trajet crânien de ces nerfs.

Les rubans
ou nerfs olfac-
tifs sont le ves-
tige des lobes
olfactifs.

géré aux anciens l'opinion qu'ils avaient émise au sujet de ces nerfs, est venue encore de nos jours inspirer des doutes sur leur qualité de nerfs et les a fait considérer comme vestige. des *lobes olfactifs* (1) des animaux. Sans entrer ici dans des discussions qui appartiennent à l'anatomie philosophique, voici les circonstances les plus remarquables que présente l'origine et le trajet crânien de ce nerf.

Origine ap-
parente.

Origine apparente. 1° Les nerfs olfactifs proviennent du cerveau, et c'est là un caractère qui leur est exclusivement propre, c'est le seul nerf encéphalique proprement dit.

Renflement
ou bulbe d'ori-
gine.

2° Ils naissent de la circonvolution la plus reculée du lobe antérieur, au devant de la substance perforée qui limite cette circonvolution en arrière. Cette origine a lieu par un mamelon ou renflement pyramidal, *pyramide grise*, qu'on considère comme la racine grise du nerf olfactif. Ce renflement grisâtre, qu'on voit très-bien en renversant le nerf d'avant en arrière, se prolonge comme une traînée linéaire de substance grise sur la face supérieure du nerf.

Stries blan-
ches ou racines
d'origine.

3° Indépendamment du renflement d'origine si bien décrit par Scarpa, il existe encore deux ou trois racines blanches, ou plutôt des stries parfaitement figurées par Vicq d'Azyr, savoir, la *racine externe ou longue*, cachée dans la scissure de Sylvius et qui m'a paru provenir du lobe postérieur du cerveau, ou plus exactement, de la lèvre postérieure de la scissure de Sylvius; la *racine interne ou courte* qui naît de la circonvolution la plus interne du lobe antérieur et vient s'unir à angle aigu avec la racine longue; souvent entre ces racines se voient une, deux, et même trois

(1) Nous avons vu à l'occasion de l'anatomie comparée du cerveau, que chez un grand nombre d'animaux, au devant des lobes ou hémisphères cérébraux, se voyait une paire de lobes (*lobes olfactifs*), continue avec les nerfs qui vont se distribuer dans la pituitaire, augmentant et diminuant avec ces nerfs et avec les facultés olfactives.

stries qui viennent de la portion la plus reculée du même lobe antérieur. Il serait inutile et fastidieux tout à la fois de décrire toutes les variétés de cette origine.

Origine réelle. Les anatomistes n'ont pas borné leurs recherches à l'origine apparente des nerfs olfactifs, ils ont encore essayé d'en déterminer l'origine profonde ou réelle. Willis les faisait provenir de la moelle allongée, Ridley du corps calleux; Vieussens, Winslow et Monro des corps striés (1).

Origine
réelle des nerfs
olfactifs.

Si à l'exemple de Scarpa, on divise le cerveau par une coupe perpendiculaire dirigée transversalement au niveau du point de réunion des racines olfactives; si on projette le jet d'eau sur le mamelon pyramidal d'origine, si enfin comme Herbert-Mayo, on étudie cette origine sur un cerveau durci par l'alcool, on verra qu'indépendamment des stries blanches superficielles, il existe un grand nombre de racines blanches, profondes, divergentes, lesquelles m'ont paru provenir de la commissure antérieure et nullement du corps strié (2).

Racines pro-
fondes et di-
vergentes.

Il suivrait de là que les nerfs olfactifs naîtraient par une commissure à la manière des nerfs optiques.

Trajet crânien. Né de cette manière par une sorte de bulbe ou renflement gris (*renflement ou bulbe d'origine*), le nerf olfactif se rétrécit, s'effile immédiatement, est reçu dans le sillon antéro-postérieur qui lui est destiné, et qui le conduit jusque dans la gouttière ou fosse ethmoïdale où il présente un renflement ou bulbe, *bulbe ethmoïdal*, analo-

Trajet crâ-
nien du nerf
olfactif.

(1) Chaussier, qui avait adopté cette dernière opinion, désigne les corps striés sous le nom de *lobes olfactifs*, par opposition avec les couches des nerfs optiques qu'il appelait *lobes optiques*. Mais l'anatomie comparée établit qu'il n'y a aucune relation de développement entre les corps striés et les nerfs olfactifs.

(2) Scarpa dit que les racines profondes viennent d'un cordon blanc placé en avant et au dessous des corps striés. Herbert Mayo, dans ses belles planches, a représenté ces racines comme provenant des corps striés.

Aspect
soyeux et sil-
lonné du ruban
olfactif.

Sa forme
prismatique et
triangulaire.

Disposition
de l'arachnoï-
de et de la
pie-mère par
rapport au ru-
ban olfactif.

La substance
du ruban ol-
factif ressem-
ble aux fibres
médullaires du
cerveau.

gue à beaucoup d'égards au renflement ou *bulbe d'origine*.

Vu inférieurement, le nerf olfactif se présente sous l'aspect d'un ruban soyeux, sillonné longitudinalement à sa partie moyenne (1).

Mais si on le renverse d'avant en arrière, on voit que ce nerf est prismatique et triangulaire, que ses deux faces latérales concaves répondent aux circonvolutions qui limitent le sillon antéro-postérieur, que son arête supérieure est formée par une traînée linéaire de substance grise qui unit la substance grise du renflement d'origine à la substance grise du renflement ethmoïdal.

L'arachnoïde se comporte, à l'égard de ce nerf, d'une manière particulière : au lieu de lui former tout d'abord une gaine, elle passe au-dessous de lui, et le maintient appliqué contre son sillon protecteur; tandis que la pie-mère passe au-dessus, pour aller tapisser l'anfractuosité correspondante. Ce n'est qu'à quelques lignes en-deçà du renflement ethmoïdal, que le nerf se détache entièrement du cerveau.

Le ruban olfactif de l'homme n'est d'ailleurs nullement creusé à son centre, comme chez les mammifères; durci par l'alcool, ce nerf se décompose en filamens blancs parallèles, tout-à-fait semblables aux fibres de la substance médullaire du cerveau.

Bulbe ou renflement ethmoïdal. Parvenus au niveau des gouttières ethmoïdales, les nerfs olfactifs qui ont convergé l'un vers l'autre, se renflent immédiatement en un bulbe olivaire, cendré (*bulbe ethmoïdal*), extrêmement mou, au-

(1) Willis et Santorini ont noté ce sillon. Scarpa a noté trois sillons qu'il considère comme répondant à autant de lignes cendrées. M. Hipp. Cloquet (Anat. descr. t. 2, p. 88.) rênchérit encore sur Scarpa, et admet sept stries longitudinales, dont trois cendrées et quatre blanches. Scarpa a fait remarquer avec beaucoup de justesse, que la proportion de la substance cendrée ou grise, est beaucoup plus considérable chez le fœtus, qu'elle diminue chez l'adulte, et que c'est à peine si elle existe chez le vieillard.

quel Malacarne le premier a donné le nom de ganglion, et qui est composé de la manière suivante : au moment où ils vont plonger dans le bulbe, les filamens blancs qui constituent le ruban ou mieux le prisme olfactif, s'écartent à la manière d'une palme et plongent dans l'épaisseur d'une substance grise ou cendrée qui remplit également leurs intervalles : cette substance est tout-à-fait analogue à la substance grise du cerveau, mais moins consistante, elle est encore analogue à la substance des ganglions, aussi Scarpa n'hésite-t-il pas à considérer le renflement ethmoïdal, comme un ganglion. C'est de ce renflement que partent les nerfs olfactifs proprement dits, qui s'expriment pour ainsi dire à travers les trous de la lame criblée de l'ethmoïde. On a dit que la substance cendrée envoyait des prolongemens à travers ces trous ; mais la chose n'est nullement démontrée.

Bulbe ethmoïdal.

Structure du ce bulbe.

Ce bulbe est un ganglion.

Extrémité centrale des nerfs optiques.

Les *nerfs optiques, deuxième paire*, présentent dans leur trajet crânien, et dans leur texture, des particularités qui les différencient de tous les autres nerfs.

Ils offrent ce caractère propre, qu'ils naissent par une commissure (la commissure optique), ou plutôt les deux nerfs optiques se réunissent avant de se rendre à leur destination respective.

Ils naissent par une commissure.

Si on renverse d'arrière en avant le cervelet, on voit que les nerfs optiques font suite au corps genouillé externe, et conséquemment tirent leur origine des couches optiques, dont le corps genouillé externe est une dépendance. Chez quelques sujets, la lame blanche rubanée qui constitue l'origine des nerfs optiques, fait également suite au corps genouillé interne. Jamais chez l'homme, le nerf optique ne provient ni en totalité, ni en partie, des tubercules quadrijumeaux antérieurs ; ce n'est que par induction, qu'on a admis cette origine dans l'espèce humaine (1).

Ils font suite au corps genouillé externe

(1) L'origine des nerfs optiques varie dans les diverses espèces d'animaux. Chez les oiseaux qui présentent ces nerfs à leur maximum

Le nerf optique contourne le pédoncule cérébral.

Ainsi, né du corps genouillé externe, auquel il fait suite sans autre ligne de démarcation, que la différence de couleur, le nerf optique se présente sous l'aspect d'un ruban mince et large qui contourne le pédoncule cérébral, parallèlement à la grande fente cérébrale, en dedans de laquelle il est situé. Dans ce trajet, il est appliqué contre le pédoncule cérébral, dont on le sépare facilement sans déchirure, sauf toutefois à son bord externe, où il adhère si intimement, qu'on a supposé que le pédoncule lui fournissait plusieurs racines.

Il se condense en un cordon aplati.

Aussitôt qu'il a franchi ce pédoncule, le nerf se condense en un cordon aplati, qui se détache du pédoncule, se projette en dedans et en avant, et s'unit à celui du côté opposé, pour constituer le *chiasma* (espace carré de Zinn), ou plutôt pour

de développement, ils naissent en totalité des tubercules quadrijumeaux, devenus *lobes optiques* chez ces animaux, et transposés du côté de la base du cerveau. Les couches optiques ne concourent en rien à l'origine de ces nerfs. Chez les rongeurs, un petit nombre de fibres provenant des couches optiques, viennent s'associer à la masse de celles qui proviennent des tubercules quadrijumeaux antérieurs. Chez les carnassiers, il y a, à peu de chose près, égalité entre les filets qui viennent des tubercules quadrijumeaux et ceux qui émanent des couches optiques. Au reste, si l'on a égard à ce fait, que les tubercules quadrijumeaux, les corps genouillés externe et interne, et les couches optiques elles-mêmes appartiennent au même système d'organes et font suite aux faisceaux innominés du bulbe rachidien; si l'on prend en considération cet autre fait confirmatif du précédent, savoir qu'une bandelette blanche va des tubercules quadrijumeaux antérieurs au corps genouillé externe, et une autre bandelette blanche du tubercule quadrijumal postérieur au corps genouillé interne, on se rendra aisément compte de ces variétés d'origine, qu'il est facile de faire rentrer dans un même type. Un fait important pour la question dont il s'agit, c'est que, dans un grand nombre de cas d'atrophie des nerfs optiques, que j'ai eu occasion d'examiner chez l'homme, l'atrophie portait sur le corps genouillé externe, et nullement sur les tubercules quadrijumeaux antérieurs.

former avec le nerf du côté opposé, une commissure dont la convexité est en avant et la concavité en arrière.

Chiasma des
nerfs optiques.

A partir du chiasma, il change complètement de direction, et se porte en avant et en dehors, pour pénétrer presque aussitôt dans le trou optique.

Dans son trajet au-devant du pédoncule cérébral, il est en rapport : en arrière avec le tuber cinereum, dans l'épaisseur duquel semblent naître quelques filets blancs, qui vont se porter au chiasma ; en avant avec la membrane qui forme le plancher antérieur du quatrième ventricule et qui se prolonge sur la face supérieure du chiasma.

Une question importante se présente ici à résoudre. Y a-t-il entrecroisement total ou partiel des nerfs optiques dans le chiasma ? Y a-t-il entrelacement sans entrecroisement ou bien mélange intime des deux nerfs ? Y a-t-il simple juxtaposition des nerfs optiques qui seraient unis par une bandelette transversale ? Enfin le chiasma constitue-t-il une commissure, à laquelle aboutiraient les deux nerfs optiques, ou qui serait le point d'origine de ces deux nerfs ? Ces diverses opinions ont trouvé des partisans ; des faits ont été invoqués à l'appui de chacune d'elles, ce qui indique non point des variétés anatomiques dans la disposition du chiasma, mais une disposition complexe.

Des diverses
hypothèses sur
le chiasma.

Il y a entrecroisement des nerfs optiques dans le chiasma ; l'anatomie comparée le prouve : chez les poissons, les deux nerfs se croisent sans s'unir : des faits pathologiques le prouvent encore ; dans un grand nombre de cas d'atrophie d'un œil, l'atrophie se propageait au-delà du chiasma, du côté opposé.

Preuves
pour et contre
l'entrecroise-
ment.

D'un autre côté, dans un non moins grand nombre de cas d'atrophie d'un œil, l'atrophie se propageait du même côté, d'où il semblerait résulter qu'il n'y a pas entrecroisement.

Enfin, dans tous les cas d'atrophie d'un œil, l'atrophie porte spécialement sur un des nerfs optiques au-delà du

chiasma, mais l'autre nerf m'a paru présenter constamment une diminution notable dans son volume.

Triple dis-
position des
fibres au ni-
veau du chias-
ma.

Si on cherche à résoudre ces questions anatomiquement, soit sur des nerfs optiques durcis dans l'alcool, soit à l'aide du jet d'eau, on verra qu'au niveau du chiasma, les fibres présentent une triple disposition. 1° Que les fibres les plus externes du chiasma, ne s'entrecroisent pas; 2° que les fibres les plus internes (et ce sont les plus nombreuses), s'entrecroisent; 3° que les fibres les plus postérieures se continuent d'un côté à l'autre; à la manière d'une commissure.

Structure

Structure. Le nerf optique a une structure particulière. 1° Il ne naît pas par filamens ou filets distincts, comme les autres nerfs, il est constitué jusques et y compris le chiasma, par une bandelette médullaire, dont les fibres sont juxtaposés et parallèles, absolument comme pour le nerf olfactif, comme pour la substance cérébrale; 2° à partir du chiasma, le nerf optique est enveloppé par une gaine névrlématique de la face interne de laquelle partent des prolongemens ou cloisons qui partagent l'intérieur du nerf en canaux longitudinaux, dans lesquels est contenue la substance médullaire. Le nerf optique n'est donc point comme les autres nerfs, un groupe plexiforme de filets ou cordons nerveux, mais une réunion de canaux accolés, ce qui lui donne un aspect semblable à la moelle du jonc; de là sans doute l'opinion d'Eustachi et de quelques autres qui croyaient le nerf optique creusé de canaux; de là encore l'erreur de Reil, qui, ayant pris le nerf optique pour type de la structure des nerfs, regardait chaque filet nerveux, comme creusé d'un canal central (1).

Toute spé-
ciale.

Elle diffère
en deçà et au-
delà du chias-
ma.

(1) Chez le plus grand nombre des poissons, dont la vision s'exerce dans un milieu moins éclairé que le nôtre, le nerf optique est formé par une membrane plissée sur elle-même. Chez les oiseaux de proie, la membrane est plissée tantôt à la manière d'un éventail, tantôt à la manière d'un livre. Ces plis sont destinés à multiplier l'étendue de la surface et à augmenter l'intensité de la vision. Mal-

Extrémité centrale du nerf moteur oculaire commun.

Le nerf moteur oculaire commun, ou troisième paire, a une origine apparente pénicillée; il naît, par une série linéaire de filamens très-déliés, des cordons intermédiaires aux pédoncules cérébraux, dans l'espace de fossette intermédiaire à la protubérance et aux tubercules mamillaires. Quelques filets émanent des pédoncules cérébraux eux-mêmes (1). Cette origine se fait linéairement dans une direction oblique en dedans et en avant, et dans l'étendue d'une ligne et demie environ. Les filets d'origine les plus internes atteignent la ligne médiane, si bien que Varole et Vieussens ont admis la continuité entre le nerf moteur commun du côté droit et celui du côté gauche, et expliquent par cette disposition anatomique la simultanéité d'action des deux yeux.

Origine apparente pénicillée.

Elle a lieu en dedans des pédoncules cérébraux.

Origine réelle. Sur un cerveau durci par l'alcool, et mieux encore sur un cerveau de fœtus, on suit assez bien ces filamens dans l'épaisseur des faisceaux médians intermédiaires aux pédoncules cérébraux, et nous avons vu que ces faisceaux mé-

Origine réelle.

pighi avait déjà fait cette observation sur le nerf optique de certains poissons. Desmoulins qui a beaucoup mieux étudié cette disposition, a démontré qu'elle était en rapport avec la perfection de la vue. Cette loi s'observe encore dans la rétine : ainsi dans l'aigle, la rétine présente deux, trois, quatre plis superposés; en sorte que chaque rayon lumineux agit sur seize surfaces au lieu d'agir sur deux.

(1) On voit assez souvent en effet, les filamens les plus externes naître du bord interne, et même de la face inférieure du pédoncule cérébral, à une certaine distance du bord interne; dans ce cas, ils ne naissent pas des pédoncules; mais ils se bornent à les traverser. Il en est sans doute de même des filets d'origine que Ridley et Molinelli disent avoir vus provenir de la protubérance. Je n'ai jamais rencontré cette origine à la protubérance, ni ce nerf accessoire que Malacarne dit venir de la partie supérieure des jambes du cercelet, et qui contournerait le bord de la protubérance pour aller grossir la 3^e paire.

Origine
réelle de la 3^e
paire.

dians étaient le prolongement des faisceaux innominés du bulbe. On voit les filamens d'origine du nerf traverser en divergeant ces faisceaux, et se porter de haut en bas au niveau de la protubérance, où ils m'ont échappé à raison de leur ténuité et de leur divergence. Je n'ai vu aucun de ces filets se diriger vers les tubercules mamillaires, et atteindre les parois du ventricule moyen ou la commissure antérieure, ainsi qu'on l'a dit. Je ne les ai pas vus se renforcer, d'après l'idée de Gall, dans la substance noire qui sépare les pédoncules cérébraux proprement dits du prolongement des faisceaux innominés du bulbe.

Trajet crâ-
nien.

Trajet crânien. Nés de cette manière, les moteurs externes convergent en un faisceau aplati qui passe entre l'artère cérébrale postérieure et l'artère cérébelleuse supérieure, sur laquelle il se réfléchit: aussitôt qu'il a franchi l'intervalle compris entre ces artères il s'arrondit, se porte en haut, en dehors et en avant, plongé dans le tissu cellulaire réticulé sous-arachnoidien de la base du cerveau, et gagne les côtés de la selle turcique pour s'engager dans un canal que lui fournit la dure-mère.

Extrémité centrale du nerf pathétique.

Sa destina-
tion.

Le plus grêle des nerfs crâniens, *le nerf pathétique, quatrième paire, nerf du grand oblique de l'œil, nerf trochléateur, nerf oculo-musculaire interne et supérieur*, n'est pas moins remarquable par sa destination exclusive au muscle grand oblique de l'œil que par son origine et par le long trajet qu'il parcourt dans le crâne. Le nom de *nerf pathétique* vient de ce qu'on a considéré le muscle grand oblique comme spécialement destiné à l'expression de l'amour et de la pitié. D'après Ch. Bell, ce nerf serait *le nerf respiratoire de l'œil*.

Son origine
apparente.

L'origine apparente de ce nerf a lieu immédiatement au-dessous des tubercules quadrijumeaux, de chaque côté de la valvule de Vieussens, tantôt par une, tantôt par deux, trois ou même quatre racines. Quelquefois les racines sont multiples d'un côté, tandis qu'il n'y en a qu'une seule du côté op-

posé. Souvent le nerf du côté droit et celui du côté gauche sont unis par des stries blanches qui constituent une commissure transversale; d'autres fois ils ne naissent pas au même niveau.

Variétés d'origine du nerf pathétique.

Origine réelle. On a pensé que quelques filets venaient des tubercules testes, que d'autres venaient du cervelet, que quelques-uns avaient leur origine réelle bien plus bas que l'origine apparente : tout ce qu'on voit, c'est que ces nerfs se détachent de la valvule de Vieussens, à laquelle ils adhèrent si faiblement que la moindre traction suffit pour les détacher.

Origine réelle.

Trajet crânien. Immédiatement après leur origine, les nerfs pathétiques se contournent d'arrière en avant et de haut en bas autour de l'isthme de l'encéphale, au devant de la circonférence antérieure du cervelet, arrivent ainsi à la base du crâne, accompagnés par l'artère cérébelleuse supérieure, entre la cinquième et la troisième paire, mais beaucoup plus rapprochés de la cinquième, et se portent directement en avant sur les côtés de la selle turcique, pour traverser la dure-mère, bien au-dessous de la troisième paire. Dans tout ce trajet, ils sont situés entre l'arachnoïde et la pie-mère, au milieu du tissu cellulaire réticulé, qui se voit dans cette région.

Trajet crânien.

Le pathétique se contourne sur l'isthme de l'encéphale.

Wrisberg dit que le nerf pathétique droit est plus volumineux que le nerf pathétique gauche. Ruysch dit avoir vu le nerf pathétique double, ce qui est bien difficile à croire, à moins que Ruysch n'ait voulu parler d'un nerf bifurqué à son origine. Vésale considérait ce nerf comme une racine de la 3^e paire; d'autres anatomistes l'ont regardé comme une dépendance de la 5^e.

Variétés.

Extrémité centrale des nerfs trijumeaux.

Origine apparente. Le nerf trijumeau, cinquième paire, nerf trifacial, sympathique moyen, est le plus volumineux des nerfs crâniens après le nerf optique; il naît des côtés de la

Point d'émergence de la grosse et de la petite racine de la cinquième paire.

De la grosse racine ou racine ganglionnaire.

De la petite racine ou racine non ganglionnaire.

Origine réelle.

protubérance sur la limite qui sépare ce renflement du pédoncule cérébelleux, précisément dans le lieu où les fibres moyennes de la protubérance viennent croiser, en se plaçant au devant d'elles, les fibres inférieures, pour constituer les pédoncules cérébelleux, en sorte que ces faisceaux semblent sortir par une fente étroite du sein de la protubérance. Cette origine est constituée par deux racines, l'une *grosse*, l'autre *petite*, que sépare un petit relief. 1° La *grosse racine* ou *racine ganglionnaire*, est une grosse masse fasciculée, qui est comme étranglée au point d'émergence, se renfle immédiatement, et s'aplatit en un gros faisceau, dans lequel on a pu compter jusqu'à 100 filets : Lorsqu'on arrache ce faisceau, la déchirure des filets n'ayant pas lieu au même niveau, il en résulte une espèce de mammelon que Bichat considérait comme un mammelon d'origine, appartenant à la protubérance, et ayant pour avantage, à raison de sa convexité, de multiplier les surfaces.

2° La *petite racine*, *racine non-ganglionnaire*, se compose de petits faisceaux bien distincts les uns des autres, qui naissent de la protubérance en haut et en arrière de la grosse racine, par plusieurs filets : ils émergent de la protubérance par une fente distincte de celle de la grosse racine qu'ils croisent pour venir se placer le long de son bord supérieur.

On verra plus tard que la petite racine ne participe nullement à la formation du plexus gangliforme connu sous le nom de *ganglion semi-lunaire*, ou de *Gasser*, et va exclusivement former le *nerf crotaphyto-buccal*.

Origine réelle. Jusque dans ces derniers temps, l'origine de la cinquième paire n'avait pas été suivie au-delà du point d'émergence. Les auteurs modernes ont donné sur cette origine réelle des détails qui laissent bien peu à désirer. Gall, en étudiant la 5^e paire, chez les mammifères d'abord, puis chez l'homme, a très-bien vu que, chez ce dernier, l'origine du nerf est masquée par des faisceaux transverses de la protubérance qui n'existent pas chez les animaux. Ayant suivi ce

nerf en râclant à travers les fibres de la protubérance, a cru voir que la grosse racine se divisait en trois faisceaux principaux, qu'il a fait naître successivement de la substance grise de la protubérance, et qu'il a pu suivre jusqu'au côté externe des corps olivaires (1).

Rolando, par des coupes successives faites de la protubérance vers la moelle, a parfaitement démontré qu'il n'existe, pour la grosse racine de la 5^e paire, qu'un seul faisceau; que ce faisceau se porte de haut en bas et d'avant en arrière, sous la forme d'un gros cordon, dans l'épaisseur de la protubérance, ou plutôt sur les limites de la protubérance et du pédoncule cérébelleux, parallèlement aux faisceaux de la pyramide antérieure, et qu'il va progressivement en diminuant de volume jusqu'au niveau de l'angle inférieur du 4^e ventricule, où il disparaît. L'étude de cette origine sur un cerveau durci par l'alcool, et mieux encore sur un cerveau de fœtus, confirme toutes ces données, et établit que la grosse racine de la cinquième paire vient de la partie postérieure du bulbe rachidien, dans l'épaisseur du faisceau innominé du bulbe (2). Quant à la petite racine, on ne peut pas la suivre au-delà de la surface de la protubérance.

Trajet crânien. Sortie de la protubérance, la 5^e paire se porte en haut, en dehors et en avant, sous la forme d'un faisceau aplati, gagne le bord supérieur du rocher, qui lui présente une dépression convertie en canal par un repli de

Origine
réelle de la
5^e paire.

Étudiée,

1° Par des
coupes;

2° Sur un
cerveau durci
et sur un cer-
veau de fœtus.

Trajet crâ-
nien de la 6^e
paire.

(1) Chez l'homme, l'origine de la 5^e paire est aussi profondément placée que possible; elle est moins profonde chez les carnassiers, moins encore chez les ruminans. Chez les ovipares qui n'ont ni protubérance, ni lobes latéraux du cervelet, ni pyramides, ni olives, on voit à découvert, sans préparation, l'origine des nerfs de la 5^e paire.

(2) Vicq d'Azyr dit que les racines de ce nerf s'étendent jusqu'au cervelet; mais cette assertion n'a pas été vérifiée. Le même anatomiste dit avoir vu souvent la 5^e paire du côté droit, plus volumineuse que celle du côté gauche.

la dure-mère, se réfléchit sur ce bord supérieur, et se comporte comme je le dirai plus bas.

Extrémité centrale du nerf moteur oculaire externe.

Nerf moteur
oculaire ex-
terne, ou 6^e
paire.

Exclusivement destiné au muscle droit externe ou abducteur de l'œil, le *nerf moteur oculaire externe* ou *sixième paire*, si remarquable par sa communication avec le système du grand sympathique, est la moins volumineuse de toutes les paires crâniennes, après le nerf pathétique.

Origine ap-
parente.

Origine apparente. Les auteurs ont singulièrement varié au sujet de cette origine: les uns, avec Morgagni, faisant naître ce nerf à la fois de la protubérance et des pyramides antérieures, les autres, avec Vieussens, de la protubérance seulement, ou avec Lieutaud, des pyramides antérieures. Winslow le faisait naître entre la protubérance annulaire et le corps olivaire, et Haller du sillon de séparation de la pyramide antérieure et de la protubérance.

Il présente
deux racines
distinctes.

Le fait est que ce nerf, au milieu de quelques variétés d'origine, présente deux racines bien distinctes: l'une *interne*, plus petite, qui naît de la protubérance, soit au niveau du bord inférieur, soit au voisinage de ce bord; l'autre *externe*, plus volumineuse, qui semble émerger en dehors de la partie supérieure de la pyramide antérieure. Ces deux racines sont fasciculées: il n'est pas rare de voir quelques filets naître de l'olive, ou du sillon qui sépare les deux pyramides.

Origine
réelle.

Origine réelle. Plus facile à voir chez les mammifères que chez l'homme. Chez les premiers, Gall l'a suivie le long et à côté des pyramides. Herbert-Mayo les fait traverser la protubérance pour se rendre à la partie postérieure de la moelle allongée. La ténuité des filets de ce nerf, leur couleur blanche, ne m'ont pas permis de les poursuivre en deçà de leur point d'émergence.

Trajet crâ-
nien.

Trajet crânien. Ce nerf se porte de bas en haut, et un peu de dedans en dehors, de chaque côté de la gouttière basilaire, et traverse la dure-mère au niveau et au dessus du sommet du rocher pour pénétrer dans le sinus caverneux:

souvent les deux racines se sont réunies avant de traverser la dure-mère, plus souvent, elles la traversent isolément et ne se réunissent que dans le sinus.

Extrémité centrale de la 7^e paire.

1°. *Extrémité centrale du nerf facial, portion dure de la 7^e paire.* Le nerf facial naît dans la fossette profonde qui sépare le pédoncule cérébelleux de la protubérance, au devant du nerf auditif; de la partie antérieure du corps restiforme, il émerge sous la forme d'un ruban fasciculé, dont quelques filets d'abord situés à distance du ruban, viennent bientôt s'y rallier, contourne le bord inférieur du pédoncule cérébelleux sur lequel il est appliqué, et devient libre pour se porter en dehors et en haut. Il est complètement dépourvu de névrilème jusqu'au moment où il devient libre.

Origine apparente de la portion dure.

L'origine réelle de ce nerf est bien plus profonde; on peut la suivre à travers l'épaisseur du corps restiforme jusque dans l'épaisseur du faisceau innominé, au voisinage du sillon médian du calamus.

Origine réelle.

2°. *Extrémité centrale du nerf auditif.* Le nerf auditif, portion molle de la 7^e paire, est rubané et non fasciculé à son origine: il naît dans la même fossette que le nerf facial et derrière ce nerf, au niveau du corps restiforme: il présente deux racines bien distinctes: l'une antérieure qui se comporte comme le nerf facial; l'autre postérieure qui contourne horizontalement la partie postérieure du corps restiforme, apparaît sur la face postérieure du bulbe rachidien, s'éparpille en filets qu'on suit jusqu'au sillon médian du calamus et qui forment quelques-unes des barbes de la plume du calamus scriptorius. On admet assez généralement pour les nerfs auditifs une commissure transversale, mais cette commissure en forme de bandelette ne me paraît pas bien démontrée.

Origine de la portion molle.

Deux racines

Filets qui arrivent jusqu'au sillon médian du calamus.

Point de commissure transversale

Trajet crânien. La portion dure et la portion molle, si rapprochées à leur origine, ont un trajet crânien commun:

Trajet crânien.

Trajet crânien de la 7^e paire.

elles se détachent du bulbe au même niveau, se portent en dehors et en haut, au devant du lobule du cervelet qu'on appelle lobule du pneumo-gastrique pour gagner le conduit auditif interne. Dans ce trajet, la portion dure est toujours située au-devant de la portion molle.

Le nerf auditif est le plus mou de tous les nerfs; c'est en grande partie à l'opposition qui existe sous ce point de vue entre le nerf facial et lui, que se rapporte la distinction des nerfs en mous ou sensitifs et en durs ou moteurs.

Extrémité centrale de la 8^e paire.

Des trois nerfs superposés qui par leur réunion constituent la 8^e paire, le *glosso-pharyngien* est le plus élevé; le *pneumo-gastrique* est au-dessous, et après lui l'*accessoire ou spinal*.

Origine des nerfs glosso-pharyngiens et pneumo-gastrique.

1^o et 2^o. *Extrémité centrale des nerfs glosso-pharyngiens et pneumo-gastrique.* Les nerfs *glosso-pharyngien* et *pneumo-gastrique* ont une origine commune. Ils naissent à la manière des nerfs spinaux par une série linéaire de filets qui se détachent, non point du sillon de séparation des corps olivaires et des corps restiformes, mais des corps restiformes eux-mêmes, au niveau des nerfs auditifs. Scemmering dit avoir vu quelques uns de ces filets naître de la paroi antérieure du quatrième ventricule.

Disposition respective des racines de ces nerfs.

Du reste, comme pour les nerfs spinaux, chaque filet nerveux résulte de la réunion de deux ou trois filamens convergens; les filets du *glosso-pharyngien*, qui sont les plus élevés et qui naissent immédiatement au-dessous du nerf auditif, ne sont nullement distincts à leur origine des filets du *pneumo-gastrique*; nous verrons ailleurs que les filets du *pneumo-gastrique* ne sont pas non plus distincts des filets de l'*accessoire*. La distinction entre ces nerfs ne peut être établie qu'après leur groupement définitif.

On ne peut pas les suivre au-delà de la surface du cerveau.

On a avancé, mais sans preuve, que les filets des nerfs *glosso-pharyngien* et *pneumo-gastrique* pouvaient être suivis à travers les corps restiformes jusqu'à la partie pos-

térieure du bulbe. Ces filets qu'enveloppe le névrilème au moment où ils se détachent de la moelle sont tellement grêles, que leur arrachement laisse à peine sur le lieu de l'implantation une trace sensible à l'œil armé de la loupe.

3°. *Extrémité centrale de l'accessoire de Willis, ou spinal.* Sous le rapport de l'origine, l'*accessoire* ou *spinal* est un nerf à part qui a singulièrement fixé l'attention des anatomistes modernes.

Il naît des parties latérales de la région cervicale de la moelle entre les racines antérieures et les racines postérieures des nerfs cervicaux derrière le ligament dentelé. Charles Bell, qui le classe parmi les nerfs respiratoires insiste beaucoup sur son origine du faisceau de la moelle, intermédiaire aux faisceaux antérieurs et aux faisceaux postérieurs, sur la même ligne que les nerfs pneumo-gastrique et facial, faisceau médian qu'il considère gratuitement comme consacré aux nerfs respiratoires. Les filets d'origine de l'accessoire varient beaucoup en nombre et en volume et sont largement espacés; les filets les plus inférieurs, de même que les plus supérieurs, me paraissent faire suite aux racines postérieures des nerfs spinaux; d'une autre part, les plus supérieurs font suite en haut aux filets du nerf pneumo-gastrique, et me paraissent établir la transition entre ce nerf et les racines postérieures des nerfs spinaux.

Le filet le plus inférieur ne dépasse pas en général le niveau de la 5^e paire cervicale: on l'a vu naître au niveau de la 6^e et même au niveau de la 7^e paire; cette dernière disposition est normale chez le bœuf.

Il importe de remarquer la connexion qui existe entre les filets de l'accessoire et ceux de la 1^{re} paire cervicale. Presque toujours un ou deux filets, et souvent tous les filets postérieurs de cette 1^{re} paire viennent s'ajouter au nerf accessoire. Il n'est pas rare de voir un filet d'origine du nerf spinal émaner de la 2^e paire cervicale. Au niveau de ses connexions avec la 1^{re} paire, le nerf spinal présente quelquefois un ren-

Origine apparente de l'accessoire de Willis.

Elle n'a pas lieu à un faisceau médian de la moelle.

Limites inférieures de cette origine.

Connexions entre les filets de l'accessoire et ceux de la première paire

flement gangliforme bien décrit par Huber (*in ganglion vix hordeaceum intumescit nervus accessorius*). De ce ganglion part, dans quelques cas, un filament qui va s'unir aux racines antérieures de la 1^{re} paire. Winslow avait admis que les filets d'origine du nerf spinal, communiquaient avec le grand hypoglosse. C'est une erreur. On a vu le plus grand nombre et même la totalité des filets de la première paire se rendre au nerf accessoire, et, dans ce cas, des filets toujours émanés du nerf accessoire remplacent ceux qui sont ordinairement fournis par la première paire cervicale (1).

Trajet crânien des nerfs glosso-pharyngien et pneumo-gastrique.

Trajet crânien 1^o des nerfs glosso-pharyngien et pneumo-gastrique. Ils se portent horizontalement en dehors, accolés à la lamelle fibreuse latérale du 4^e ventricule, en formant deux groupes à peine séparés par un léger intervalle. Les deux, trois ou quatre petits faisceaux qui constituent le glosso-pharyngien sortent de la partie supérieure du trou déchiré postérieur par une ouverture particulière. Les filets qui constituent le pneumo-gastrique se rapprochent les uns des autres pour sortir par le même trou déchiré postérieur, mais à travers une ouverture distincte de celle qui appartient au précédent.

Trajet vertébral du nerf accessoire de Willis.

2^o. Le *trajet crânien ou plutôt vertébral du nerf accessoire de Willis* est remarquable. Ce nerf, très-ténu en bas, où il est formé par un ou deux filets, se porte verticalement en haut, sur les côtés de la région cervicale de la moelle à laquelle il est accolé inférieurement derrière le ligament dentelé, et dont il s'éloigne supérieurement, au devant des racines postérieures des nerfs cervicaux; il va grossissant à mesure qu'il reçoit de nouveaux filets qui viennent se confondre avec lui; parvenu à quelques lignes au dessous du trou déchiré postérieur, il se porte en haut et en dehors pour s'engager dans la même ouverture que le

(1) Lobstein, *de nervo spinali*. Voy. *Scriptor. nevrol. minor. de Ludwig*, t. II.

pneumo-gastrique au-dessous duquel il est placé, et avec lequel il sort du crâne.

Extrémité centrale du grand hypoglosse ou 9^e paire.

Le *grand hypoglosse* ou *neuvième paire* naît du sillon qui sépare les éminences olivaires des éminences pyramidales, à la manière des nerfs spinaux, c'est-à-dire par une série linéaire de filets superposés. Son origine par une série linéaire de filets.

Le sillon d'origine des filets de la 9^e paire fait suite à la ligne d'origine des racines antérieures des nerfs spinaux : aucun filet ne vient de la ligne des racines postérieures. On doit noter les rapports de ces filets d'origine avec l'artère vertébrale qui passe au devant d'eux, et les ramifications vasculaires, qui enlacent ces filets d'origine. Les filets du grand hypoglosse font suite aux racines antérieures des nerfs spinaux.

L'*origine réelle* ne peut pas être suivie au-delà du point d'origine apparente. Il est constant qu'aucun filet ne vient des pyramides; il m'a semblé que ces filets pénétraient dans l'épaisseur des corps olivaires où il n'est pas possible de les suivre profondément. Origine réelle.

Trajet crânien. Les nombreux filets d'origine du grand hypoglosse, qui commencent tous par deux ou trois filemens, lesquels sont immédiatement revêtus par le névrilème, se groupent en deux ou trois faisceaux qui se portent horizontalement en dehors pour gagner le trou condylien antérieur, qu'ils traversent presque toujours séparément. Ainsi on trouve deux et quelquefois trois canaux fournis par la dure-mère pour le nerf grand hypoglosse. Trajet crânien.

DES NERFS CRANIENS

ÉTUDIÉS DEPUIS LEUR ENTRÉE DANS LES CANAUX ET LES TROUS
DE LA BASE DU CRANE, JUSQU'À LEUR TERMINAISON.

1^{re} PAIRE OU NERFS OLFACTIFS.

Préparation. Solidifier ce nerf au moyen de l'acide nitrique étendu. Étudier la membrane pituitaire, non par sa surface libre, mais par sa surface adhérente au périoste. C'est entre le périoste et la pituitaire qu'a lieu la distribution du nerf.

Avant Scarpa, on ne connaissait que les pédicules ou rubans olfactifs et le bulbe ou renflement ethmoïdal : le passage des nerfs olfactifs à travers les trous de la lame criblée, leur distribution dans l'épaisseur de la pituitaire, étaient à peine indiqués.

1°. *Passage des nerfs olfactifs à travers la lame criblée.*

Trous et canaux des nerfs olfactifs de la lame criblée. Je rappellerai ici que la lame criblée de l'ethmoïde est percée de trous, ou plutôt de divers ordres de canaux qui se ramifient dans l'épaisseur même de cette lame criblée; que les uns se terminent directement à la voûte ou paroi supérieure des fosses nasales, que les autres se divisent en internes qui se portent le long de la cloison et dégénèrent en gouttières; et en externes, qui sont creusés sur les cornets supérieur et moyen et sur la lame quadrilatère située au-devant d'eux.

Expression des nerfs olfactifs à travers ces trous et canaux.

Les nerfs olfactifs qui naissent du bulbe ethmoïdal, par un nombre considérable de faisceaux blancs, pénètrent immédiatement à travers la lame criblée, en se divisant et se ramifiant comme les canaux osseux eux-mêmes; la dure-mère fournit à chacune des divisions une gaine qui soutient leur mollesse; tous ces filets nerveux se partagent entre la cloison et la paroi externe des fosses nasales; les antérieurs se portent d'arrière en avant, les moyens verticalement en bas, les postérieurs d'avant en arrière. Quelques-uns seulement

s'entrecroisent au sortir de la lame criblée. Tous s'épanouissent en pinceaux extrêmement déliés. C'est entre le périoste et la pituitaire que sont reçues les divisions des nerfs olfactifs, dont aucune n'atteint ni le cornet inférieur, ni les sinus maxillaire, sphénoïdal et ethmoïdaux : en dedans, ils ne dépassent pas la partie moyenne de la cloison; en dehors, ils ne dépassent pas le cornet moyen (1).

Disposition
pénicillée des
divisions du
nerf olfactif.

Quant à la terminaison définitive des filets olfactifs; a-t-elle lieu par des papilles analogues aux papilles cutanées? a-t-elle lieu par un épanouissement en membrane, à la manière du nerf optique dans la rétine, du nerf auditif dans le labyrinthe membraneux? Jen'ai vu rien autre chose que la terminaison en pinceaux à filamens extrêmement déliés très rapprochés.

Extrémité
terminale de
ce nerf.

Usages. Les nerfs olfactifs sont les organes de l'olfaction. Leur distribution établit que la faculté olfactive réside essentiellement et exclusivement à la voûte des fosses nasales et à son voisinage.

2^e PAIRE OU NERFS OPTIQUES.

Nous avons suivi les nerfs optiques depuis leur origine, jusqu'au chiasma, et depuis le chiasma jusqu'aux trous optiques; ils traversent le trou optique, en même temps que l'artère ophthalmique qui leur est subjacente; une gaine de la dure-mère et un prolongement de l'arachnoïde qui se réfléchit immédiatement, les accompagnent.

Entrée des
nerfs optiques
dans les trous
de même nom.

Applati jusques-là, le nerf optique s'arrondit au sortir du trou, et est reçu dans un anneau fibreux, formé par les insertions postérieures des muscles de l'œil; là, il change un peu de direction: d'oblique en avant et en dehors qu'il était jusqu'à ce point, il se porte presque directement d'ar-

(1) Chez les mammifères, et en particulier chez le cheval, on voit un cordon émané du nerf olfactif se porter en bas et en avant le long de la cloison, parallèlement au nerf naso-palatin, au devant duquel il est situé, et se terminer dans cette petite cavité incisive située dans l'épaisseur de la voûte palatine des animaux, et que M. Jacobson croit être le siège d'un 6^e sens.

Leur chan-
gement de di-
rection.

rière en avant jusqu'au globe de l'œil, qu'il pénètre, par sa partie postérieure un peu inférieure et interne. Un étranglement circulaire bien manifeste se voit au point d'immersion du nerf optique dans l'œil (1).

Trajet orbi-
taire des nerfs
optiques.

Dans son trajet orbitaire, le nerf optique est entouré par une très grande quantité de tissu adipeux, qui le sépare des muscles et des nerfs. Le ganglion ophtalmique, les nerfs et les vaisseaux ciliaires lui sont immédiatement appliqués.

Leur double
gaine fibreuse

Une gaine fibreuse, fournie par la dure-mère, l'accompagne jusqu'à la sclérotique, en sorte que par une exception toute spéciale, les nerfs optiques sont pourvus de deux gaines protectrices : 1° de leur névrilème ; 2° d'une gaine fournie par la dure-mère. Du reste, le nerf optique présente dans toute sa longueur cette structure en moelle de jonc, que nous avons vue commencer au chiasma. (*Voyez Extrémité centrale du nerf optique.*)

[Continuité
du nerf opti-
que avec la
rétine.

Au moment où il pénètre dans le globe de l'œil, le nerf se dépouille de ses deux gaines, qui semblent se continuer avec la sclérotique, et se trouve ainsi réduit à sa pulpe, qui s'épanouit pour constituer la rétine. Chez quelques sujets, la rétine présente une disposition radiée, très-prononcée, autour de l'extrémité tronquée du nerf. (*Voyez Globe de l'œil, rétine.*)

Usages. Le nerf optique est le nerf de la vue ; cet usage, fondé sur sa continuité avec la rétine, ne saurait être contesté.

TROISIÈME PAIRE OU NERF MOTEUR COMMUN.

Préparation. Tous les nerfs de l'orbite doivent être étudiés simultanément. On commencera par les branches frontale et lacrymale de l'ophtalmique et par le nerf de la quatrième paire. On passera ensuite à l'étude de la portion orbitaire du nerf nasal qu'on suivra plus tard dans les fosses nasales, et à celle du nerf moteur commun. On terminera par le ganglion ophtalmique, et par le nerf optique.

Nous avons suivi le *nerf moteur commun* depuis son origine

(1) M. Arnold, dans ses belles planches sur les nerfs de la tête, a fait représenter deux filamens très-déliés, établissant une communication entre le nerf maxillaire supérieur et le nerf optique.

en dedans des pédoncules cérébraux jusque sur les côtés de la lame carrée du sphénoïde, au-dessous et en dehors de l'apophyse clinéoïde postérieure; là, il est reçu dans une gouttière que lui forme la dure-mère, perfore cette membrane pour pénétrer dans le sinus caverneux qu'il traverse d'arrière en avant, et un peu de dedans en dehors, et se divise avant de pénétrer dans l'orbite en deux branches d'inégal volume, l'une *supérieure*, l'autre *inférieure*.

Trajet du
nerf de la 3^e
paire dans le
sinus caver-
neux.

Ses rapports dans le sinus caverneux sont les suivans : il est situé dans l'épaisseur de la paroi externe de ce sinus, en dehors de l'artère carotide interne, au-dessus du nerf moteur externe, en dedans du nerf pathétique et de la branche ophtalmique de la 5^e paire; il pénètre dans l'orbite par la portion la plus interne et par conséquent la plus large de la fente sphénoïdale.

Ses rapports
dans le sinus.

Il n'affecte de rapports immédiats avec les nerfs qui comme lui traversent le sinus qu'au moment où il va pénétrer dans l'orbite; là, il reçoit des filets très-déliés du plexus caverneux du grand sympathique, un filet également très-délié de la branche ophtalmique de la 5^e paire; après quoi le nerf moteur externe (1) vient se placer au-dessous de lui, tandis que les nerfs frontal et pathétique croisent sa direction en passant au-dessus; le nerf nasal est accolé à son côté externe pour se porter ensuite entre les deux divisions.

Ses rapports
avec les nerfs
qui traversent
le sinus.

Le tendon du muscle droit externe lui fournit pour son passage à travers la fente sphénoïdale, un anneau fibreux bien distinct de l'anneau fibreux destiné au nerf optique, anneau fibreux qui lui est commun avec le moteur externe et le rameau nasal de l'ophtalmique.

Son passage
à travers l'an-
neau fibreux
du muscle
droit interne.

Branche terminale supérieure. Beaucoup plus petite que l'inférieure, elle se place au dessous du muscle droit supérieur de l'œil, et s'épanouit immédiatement en un grand nombre de filets dont un très-gros avoisine le bord externe.

Branche
terminale su-
périeure.

(1) Il m'a paru qu'il existait une communication dans le sinus caverneux, entre le nerf moteur commun et le moteur externe.

Elle fournit
au droit supé-
rieur et au re-
leveur de la
paupière supé-
rieure.

de ce muscle. La presque totalité de ces filets est destinée au muscle droit supérieur dans lequel ils pénètrent par sa face inférieure. Plusieurs très-grêles longent le bord interne du droit supérieur pour se porter au releveur de la paupière supérieure. Les filets de ce dernier muscle sont proportionnellement bien plus grêles et bien moins nombreux que ceux du droit supérieur.

Branche
terminale in-
férieure.

Branche terminale inférieure. Véritable continuation du tronc et pour son volume et pour sa direction, cette branche se porte entre le nerf optique et le nerf moteur externe qui lui est accolé et qui le sépare du muscle droit externe de l'œil, et se divise presque immédiatement en trois rameaux : 1° un *interne*, qui gagne la face interne du muscle droit interne dans lequel il s'épanouit ; 2° un *moyen*, qui s'enfonce de suite dans l'épaisseur du droit inférieur ; 3° un *externe* plus petit qui longe le bord externe de ce muscle jusqu'au petit oblique qu'il pénètre par son bord postérieur et dans une direction presque perpendiculaire. C'est du rameau du petit oblique que naît le *filet gros et court* qui va se rendre au ganglion ophthalmique. Quelquefois ce filet du ganglion naît isolément et semble une quatrième division de la branche inférieure (1).

Sa division
en trois ra-
meaux.

Du filet gros
et court du
ganglion oph-
thalmique.

Usages.

Usages. Le nerf moteur commun fournit à tous les muscles de l'œil, moins le grand oblique et le droit externe. Son volume est remarquable et en rapport avec l'agilité et la fréquence de contraction de ces muscles : c'est dans ces muscles qu'on peut bien voir que la terminaison des nerfs musculaires n'a pas lieu par anses ou arcades.

(1) J'ai vu le rameau du muscle droit inférieur naître par deux racines dont l'une venait du rameau du droit interne, et l'autre du rameau du petit oblique. J'ai vu le rameau du petit oblique envoyer directement une branche surnuméraire dans le muscle droit inférieur. Enfin, quelque fois le rameau du petit oblique et du muscle droit inférieur sont réunis, de telle sorte que la branche inférieure de la 3^e paire se divisait en deux rameaux seulement.

QUATRIÈME PAIRE. — NERF PATHÉTIQUE OU TROCHLÉATEUR.

Ce *nerf pathétique*, si remarquable par son excessive ténuité, par son origine sur les côtés de la valvule de Vieussens, par l'étendue de son trajet crânien et par sa marche circulaire autour des pédoncules cérébraux, pénètre dans un pertuis que lui offre la dure-mère sur le prolongement antérieur de la petite circonférence de la tente cérébelleuse, en dehors du nerf moteur commun; il marche dans l'épaisseur de la paroi externe du sinus caverneux, en dehors et un peu au-dessous de ce niveau du nerf moteur commun, sur le même plan que la branche ophtalmique, au-dessus de laquelle il est situé, envoie un filet à cette branche ophtalmique, s'accôle ensuite à son bord supérieur, et communique avec elle par plusieurs filets; il pénètre ensuite dans l'orbite avec le nerf frontal, division principale de cette branche ophtalmique, par la partie la plus large de la fente sphénoïdale, se porte en dedans et en avant, abandonne le nerf frontal, croise obliquement la branche supérieure du nerf moteur commun et la partie postérieure des muscles releveur de la paupière supérieure et droit supérieur de l'œil, pour atteindre le muscle grand oblique qu'il pénètre par son bord supérieur, après s'être épanoui. Dans tout son trajet orbitaire, ce nerf est comme le frontal de l'ophtalmique subjacent au périoste.

Particularités de ce nerf.

Trajet dans le sinus caverneux.

Trajet orbitaire.

Ses rapports avec la branche ophtalmique de la 5^e paire.

L'union de la branche ophtalmique et du nerf pathétique est si intime qu'on a pu croire que le nerf lacrymal provenait en entier et toujours du nerf pathétique et non du nerf ophtalmique lui-même. Mais une dissection attentive établit que cette assertion est en général erronée. Cependant j'ai vu chez plusieurs sujets, le nerf pathétique fournir un rameau qui s'unissait à un filet émané de la branche ophtalmique, pour constituer le nerf lacrymal. Cette anastomose avait lieu dans le fond de la cavité orbitaire. Une autre manière de voir très-fondée serait de considérer le nerf pathétique et la branche ophtalmique de Willis comme un seul et même nerf; chez cer-

Connexions de la branche ophtalmique et du nerf pathétique.

Le nerf pathétique concourt souvent à la formation du nerf lacrymal.

tains sujets, il y a en effet un entrelacement tel qu'il est impossible de les séparer.

Rameau de la tente du cervelet. Il part du nerf pathétique et est encore contenu dans l'épaisseur de la paroi externe du sinus caverneux, un rameau qui se porte d'avant en arrière dans l'épaisseur de la tente du cervelet où on peut le suivre jusqu'au sinus latéral, auprès duquel il se divise en deux ou trois filets. Chez plusieurs sujets, le rameau de la tente était constitué par un filet du nerf ophthalmique qui venait s'accoler au pathétique pour s'en détacher ensuite et se porter d'avant en arrière dans l'épaisseur de la tente du cervelet. D'après cela, le nerf de la tente aurait un trajet rétrograde (1).

Usages. Le nerf de la 4^e paire est exclusivement destiné au muscle grand oblique de l'œil. Pourquoi un nerf spécial pour ce muscle ? Est-ce pour exprimer certaines affections de l'ame, et en particulier l'amour et la pitié ? Mais suivant la remarque de Sœmmering, ce nerf existe chez tous les mammifères, chez les oiseaux et même chez les poissons.

Camper avait dit que les fonctions du pathétique survivent à celles des autres nerfs, et que cette circonstance influait sur la direction de l'œil des mourans.

D'après Ch. Bell, le nerf pathétique serait le nerf respiratoire de l'œil. Il occupe par son origine la partie la plus élevée du faisceau des nerfs respiratoires. C'est, suivant le même physiologiste, le nerf de l'expression, il associe les muscles de l'œil, et établit des rapports entre l'œil et le système respiratoire.

CINQUIÈME PAIRE OU NERFS TRIJUMEAUX

Cinquième paire ou nerfs trijumeaux. Le nerf trijumeau (*trifacial*, Chauss.), que nous avons vu se détacher des côtés de la protubérance par deux faisceaux distincts, gagne le bord supérieur du rocher sur lequel il se réfléchit et qui est déprimé près de son sommet pour le recevoir : un repli de la dure-mère en forme de pont,

(1) M. Arnold a décrit le rameau de la tente du cervelet qui vient de la cinquième paire, et n'a pas décrit celui du pathétique.

convertit cette dépression en canal. Le nerf trijumeau, qui s'est élargi en passant sur le bord supérieur du rocher, continue à s'élargir sur la face supérieure du même os et se dirige en bas, en avant et en dehors; aussitôt, ses filets s'écartent et s'entrelacent pour se rendre à la concavité d'un renflement gris jaunâtre semi-lunaire, connu sous le nom de *ganglion semi-lunaire* ou de *Gasser*. Tous les filets de la 5^e paire ne concourent pas à la formation de ce ganglion; si on renverse le nerf de dedans en dehors, on voit, en effet, au-dessous du ganglion de Gasser, un cordon aplati qui ne lui donne aucun filet, et si on poursuit ce cordon du côté de la protubérance, on voit qu'il est constitué par la petite racine de la cinquième paire, laquelle occupe le côté interne du nerf qu'elle contourne ensuite pour se porter à sa face inférieure.

Trajet de la 5^e paire sur le rocher.

Ganglion semi-lunaire ou de Gasser.

Cette disposition fort remarquable établit une analogie parfaite entre le nerf de la 5^e paire et les nerfs rachidiens qui nous ont présenté en général des racines ganglionnaires (racines postérieures) et des racines non ganglionnaires (racines antérieures).

Analogie entre le nerf de la 5^e paire et les nerfs rachidiens.

Le *ganglion de Gasser* qui est logé dans une fossette particulière du rocher est tellement adhérent à la dure-mère qu'il est impossible de l'en séparer sans laceration. De sa convexité, qui est dirigée en avant et en dehors, partent trois rubans plexiformes divergens à la manière d'une patte d'oie et qui sont, en procédant d'avant en arrière: le nerf *ophtalmique de Willis*, le nerf *maxillaire supérieur* et le nerf *maxillaire inférieur*; c'est à ce dernier nerf qu'aboutit directement la racine non ganglionnaire du nerf trijumeau. Le nerf ophtalmique et le nerf maxillaire inférieur naissent souvent par un tronc commun; plusieurs filets s'éloignent des trois groupes, mais s'y rallient bientôt. On voit quelquefois des filets de communication entre le maxillaire supérieur et le maxillaire inférieur, au moment où ces nerfs vont s'engager dans leur trou respectif.

Adhérence du ganglion de Gasser à la dure-mère.

Les trois branches partent de la convexité de ce ganglion.

D'ailleurs, la nature ganglionnaire du ganglion de Gasser

ne saurait être contestée; car, de même que tous les ganglions, il est formé par une substance grisâtre, pulpeuse, au milieu de laquelle les filets nerveux sont éparpillés et sont comme enchevêtrés pour se réunir sous de nouvelles combinaisons.

Filets de la dure-mère provenant du ganglion de Gasser.

Du ganglion de Gasser (1) partent plusieurs filets destinés à la dure-mère et qu'on peut suivre dans l'épaisseur de la tente du cervelet; un certain nombre de filets paraissent destinés à la portion de dure-mère qui revêt le rocher et le sphénoïde. La démonstration de ces nerfs exige que la dure-mère ait été préalablement rendue transparente par l'action de l'acide nitrique étendu d'eau.

A. Branche ophthalmique de Willis.

Son trajet dans le sinus caverneux.

La *branche ophthalmique de Willis* (*nerf orbitaire*, Winslow; *orbito-frontal*, Chauss.), *branche supérieure* de la 5^e paire, la moins volumineuse des trois branches du nerf trijumeau, se porte en avant, en dehors et en haut, dans l'épaisseur de la paroi externe du sinus caverneux où elle présente une disposition plexiforme. Là, elle se divise en trois rameaux, savoir: un *externe* ou *nerf lacrymal*, un *moyen*, *nerf frontal*, un *interne*, *nerf nasal*, lesquels pénètrent dans l'orbite par des points différents de la fente sphénoïdale. Avant cette division, la branche ophthalmique fournit un filet rétrograde (*nervus recurrens inter laminae tentorii*, Arnold) qui se porte en arrière, s'accôle au filet que le nerf pathétique fournit à la tente cérébelleuse, et marche parallèlement à ce nerf, pour se jeter dans la tente du cervelet.

Sa division en trois rameaux.

Nerf lacrymal ou lacrymo-palpébral.

Nerf lacrymo-palpébral.

Préparation. Découvrir d'abord le nerf dans l'orbite, le suivre ensuite d'avant en arrière jusqu'à son origine. Cette dissection est difficile à moins qu'on ne l'exécute sur une pièce qui a macéré dans l'acide nitrique étendu. On poursuit après cela le nerf dans l'épaisseur de la paupière supérieure.

(1) Le ganglion de Gasser peut servir de type pour la démonstration de la structure des ganglions, tant est facile la séparation de la substance grise et des filets blancs.

La plus petite des trois divisions de la branche ophthalmique, le *nerf lacrymal*, naît en dehors du nerf ophthalmique, dans l'épaisseur de la paroi externe du sinus caverneux où son origine et son trajet sont difficiles à découvrir, à cause de son adhérence intime avec la dure-mère; il pénètre dans l'orbite par la partie la plus étroite de la fente sphénoïdale, longe le bord supérieur du muscle droit externe, traverse la glande lacrymale à laquelle il fournit plusieurs filets, perce l'aponévrose de la paupière supérieure, descend verticalement dans l'épaisseur de cette paupière, entre l'aponévrose palpébrale et le muscle orbiculaire, et se divise en deux filets cutanés principaux, dont l'un *palpébral* longe le bord inférieur du cartilage tarse, dont l'autre *temporal* ascendant va se perdre dans la peau de la région antérieure de la tempe. Chemin faisant, la branche lacrymale a fourni un *rameau malaire* qu'on pourrait considérer comme une branche de bifurcation du nerf. Ce rameau traverse l'os malaire et va s'anastomoser sur la joue avec le nerf facial (1).

Trajet du
nerf lacrymal
dans le sinus
caverneux.

Dans l'or-
bite.

Il traverse
la glande la-
crymale.

Sa division
en rameau pal-
pébral et en
rameau lacry-
mal.

Rameau
malaire.

Les *rameaux lacrymaux* proprement dits sont extrêmement grêles. La véritable terminaison du nerf lacrymal est dans la paupière supérieure, d'où le nom de *lacrymo-palpébral*.

J'ai déjà dit que le nerf lacrymal naissait assez souvent (et M. Swan décrit cette disposition comme normale) par deux filets, dont l'un vient de la cinquième paire et l'autre de la quatrième. Dans une pièce que j'ai sous les yeux, il y a deux nerfs lacrymaux, dont l'un vient de la manière accoutumée, c'est-à-dire de la branche ophthalmique, et dont l'autre externe, plus petit, vient à la fois du pathétique et du frontal. Ces deux nerfs s'anastomosent entr'eux.

(1) Les auteurs parlent d'un filet fourni par la branche lacrymale, et qui s'anastomoserait avec le nerf maxillaire inférieur vers l'extrémité antérieure de la fente orbitaire inférieure. Je n'ai point vu ce filet.

Nerf frontal.

La *nerf frontal* (*fronto-palpébral*, Chauss.) est la continuation du nerf ophthalmique, tant sous le rapport du volume que sous celui de la direction; il pénètre dans l'orbite par la partie la plus élevée et la plus large de la fente sphénoïdale, en même temps que le nerf pathétique (1).

Division du
nerf frontal en
deux branches

Il se porte horizontalement en avant, entre le périoste et le releveur de la paupière supérieure qu'il croise à angle aigu, et se divise, dans le fond de l'orbite, en deux rameaux inégaux qui souvent ne se séparent qu'à la partie antérieure de cette cavité; ce sont le *frontal interne* et le *frontal externe* (2).

Branche
frontale externe
ou sus-orbitaire.

Branche frontale externe ou sus-orbitaire. Plus considérable que l'interne, elle gagne le trou sus-orbitaire par lequel elle sort de l'orbite pour s'épanouir en rameaux *ascendants* ou *frontaux*, et en rameaux *descendants* ou *palpébraux*. 1° Les

Sa division
En rameaux
palpébraux,
Et en rameaux
frontaux.

rameaux palpébraux très-nombreux se portent verticalement en bas dans l'épaisseur de la paupière supérieure; un de ces rameaux se dirige horizontalement en dehors sous le muscle orbiculaire pour s'anastomoser avec le nerf facial. 2° Les

(1) Les nerfs orbitaires qui pénètrent par la fente sphénoïdale, se divisent 1° en ceux qui passent par l'anneau fibreux du muscle droit externe, ce sont le nerf moteur commun, le nerf nasal, et le nerf moteur externe, 2° en ceux qui passent au-dessus et en dehors des précédents, immédiatement au-dessous de l'apophyse d'Ingrassias, entre le périoste et le droit supérieur: ce sont le nerf frontal le nerf pathétique et le nerf lacrymal: celui-ci traverse isolément la fente sphénoïdale.

(2) Il n'est pas rare de voir se détacher du côté interne du nerf frontal un troisième rameau qu'on peut appeler *fronto-nasal*, qui se porte obliquement en dedans et en avant, passe au-dessus du grand oblique qu'il croise, s'anastomose avec le nerf nasal externe, sort de l'orbite au-dessous de la poulie du grand oblique, s'anastomose avec le nasal externe avant sa sortie, et se termine avec lui dans l'épaisseur de la paupière supérieure.

meaux frontaux. Ordinairement au nombre de deux, l'un externe, l'autre interne, ils sont la véritable continuation du frontal externe qui se bifurque presque toujours à son passage par le trou orbitaire; ils se réfléchissent de bas en haut; l'*externe*, qui est le plus considérable, se place entre le muscle et le périoste, l'*interne* se place entre le muscle et la peau; tous deux se dirigent un peu obliquement en haut et en dehors, s'épanouissent en ramifications divergentes qui se séparent à angle aigu, et peuvent être suivies jusqu'à la suture lambdoïde. La presque totalité de ces filets est destinée à la peau. Quelques-uns sont périostiques; mais pour bien voir ces derniers, il est nécessaire de soumettre la pièce à une macération dans l'acide nitrique; il est douteux que quelques-uns de ces filets aillent se perdre dans le muscle frontal.

Chez quelques sujets il existe un *rameau frontal osseux* fort remarquable qui pénètre dans le trou orbitaire supérieur par un pertuis ouvert dans ce trou sus-orbitaire, et parcourt un canal creusé dans l'épaisseur du frontal. Ce nerf verticalement dirigé en haut comme le canal, émet successivement de petits filets qui deviennent périostiques. Le nerf lui-même sort définitivement du canal au niveau de la bosse frontale pour devenir sous-cutané.

Branche frontale interne. Presque toujours plus petite, elle est quelquefois cependant aussi considérable que l'externe; son calibre m'a paru en raison inverse de celui du nasal externe et du frontal externe; souvent divisé en deux rameaux, il sort de l'orbite entre le trou orbitaire supérieur et la poulie du grand oblique (*supra throchlearis*), et se divise en filets *ascendans* ou *frontaux* qui se répandent dans toute la portion des tégumens du front intermédiaire aux nerfs frontaux externes droit et gauche, et en filets *descendans* ou *palpébraux* et *nasaux* qui se portent, les premiers, verticalement dans la paupière supérieure, et les seconds sur le dos du nez, d'où ils s'anastomosent avec le nerf nasal.

Lorsqu'il existe deux rameaux frontaux internes, on voit

Rameau
frontal osseux

Branche
frontale in-
terne.

Sa sortie en-
tre le trou or-
bitaire et la
poulie.

Sa division.

Variétés anatomiques.

Il existe quelquefois deux rameaux frontaux internes.

Rameau qui pénètre dans le sinus frontal

Division du nerf frontal en quatre rameaux.

Mode d'origine.

Ses rapports dans le sinus caveux.

Sa division en nasale interne et nasale externe.

le rameau le plus interne passer dans un anneau fibreux pratiqué dans l'épaisseur de la partie supérieure de la poulie du muscle grand oblique de l'œil, et se diviser en filets *palpebraux* et *nasaux*, tandis que le rameau le plus externe fournit les filets *frontaux*. Ce rameau externe traverse quelquefois l'arcade orbitaire d'arrière en avant dans un conduit particulier; j'ai vu ce rameau pénétrer dans le sinus frontal, en se portant de dehors en dedans, s'appliquer contre la paroi antérieure du sinus, puis sortir sur les côtés de la bosse nasale par un trou particulier. Ce rameau ne fournissait aucun rameau dans le sinus, bien qu'il fût placé entre sa paroi antérieure et la membrane.

J'ai vu le nerf frontal divisé dès son entrée dans l'orbite en quatre rameaux dont les deux externes appartenaient au frontal externe et les deux internes au frontal interne.

Nerf nasal.

Préparation. La portion orbitaire de ce nerf est facile à découvrir entre le nerf optique et le muscle droit supérieur. Le rameau nasal externe est également facile à suivre sur la région frontale. Pour voir le nasal interne dans les fosses nasales, il faut pratiquer à la tête une coupe verticale antéro-postérieure sur le côté de la cloison, cette coupe servira d'ailleurs à la démonstration de tous les nerfs profonds de la face.

Intermédiaire sous le rapport du volume entre la branche frontale et la branche lacrymale du nerf ophthalmique de Willis, le *nerf nasal* naît en dedans de l'ophthalmique dont il est quelquefois distinct à l'entrée de ce nerf dans le sinus caveux; accolé d'abord à la face interne de la branche ophthalmique, il s'accrole ensuite au côté externe du nerf moteur commun, et pénètre avec lui dans l'orbite, en passant entre la branche supérieure et la branche inférieure de ce nerf; il se porte ensuite en dedans et en avant, au-dessus du nerf optique qu'il croise obliquement, au-dessous du muscle droit supérieur, puis au-dessous du grand oblique, gagne la paroi interne de l'orbite et se divise, au niveau du bord supé-

rieur du droit interne, en deux rameaux, le *nasal interne* et le *nasal externe*.

Avant d'entrer dans l'orbite, le nerf nasal fournit un *filet long et grêle*, et quelquefois deux filets qui vont se rendre au ganglion ophthalmique; il fournit en outre un ou plusieurs nerfs ciliaires qui se comportent comme les nerfs ciliaires des ganglions ophthalmiques.

Filet long
et grêle du
ganglion oph-
thalmique.

A. *Rameau nasal externe (palpébral, Chauss.)*. Il se porte d'arrière en avant, en suivant la direction primitive du nerf au dessous du muscle grand oblique, sort de l'orbite en passant au-dessous de la poulie cartilagineuse de ce muscle (*infra trochlearis*, Arnold), reçoit quelquefois la division du frontal, que j'ai désigné sous le nom de fronto-nasal (note de la page 913) (1), et se divise 1° en filets *palpébraux*, qui se portent en bas et en dehors dans l'épaisseur du muscle orbiculaire, et s'anastomosent par arcade au niveau du bord libre de la paupière supérieure; 2° en filets *nasaux* très-multipliés qui se portent sur le dos du nez et s'anastomosent avec les filets du nerf facial qui accompagnent la veine angulaire; 3° en filets *frontaux* qui vont s'anastomoser avec les divisions du frontal interne.

Rameau na-
sal externe.

Division du
rameau nasal
externe.

B. *Rameau nasal interne ou ethmoïdal*. Son trajet est fort remarquable. Il s'engage dans le canal orbitaire interne qui le conduit dans la fosse ethmoïdale de la base du crâne (2),

(1) J'ai vu le nerf nasal externe fournir un rameau qui se portait de dehors en dedans, s'anastomosait avec le fronto-nasal, traversait la voûte orbitaire, parcourait sous la dure-mère un trajet d'un pouce, traversait l'os frontal en-dehors et au-dessus du sinus frontal, et se distribuait à la peau du front.

(2) Il n'est pas rare de voir le nerf nasal interne, lorsqu'il est dans la gouttière ethmoïdale, donner un filet nerveux récurrent qui pénètre dans l'orbite par un petit conduit, antérieur au conduit orbitaire interne, et venir s'anastomoser avec le nerf nasal externe. J'ai vu ce petit rameau s'anastomoser avec le rameau fronto-nasal, que j'ai dit être (page 213, note) une division anormale du nerf frontal.

Rameau
ethmoidal.

se réfléchit d'arrière en avant sur les côtés de l'apophyse cristagalli, pénètre dans les fosses nasales, par la fente ethmoïdale, augmente sensiblement de volume, et se divise en deux filets, l'un *interne*, ou *nerf de la cloison*, l'autre *externe*, ou *naso-lobaire*.

Sa division,

Le *filet interne*, ou *nerf antérieur de la cloison*, gagne l'épaisseur de la membrane fibro-muqueuse qui revêt la partie antérieure de la cloison, et se divise en plusieurs filaments fort grêles qu'on peut suivre jusqu'au-dessous de la partie moyenne de la cloison.

En filet interne ou nerf de la cloison;

Et en filet externe ou naso-lobaire.

Le *filet externe*, ou *nerf de la paroi externe*, longe le bord antérieur de la cloison, et se divise en deux filets secondaires, dont l'un se porte sur la partie antérieure de la paroi externe des fosses nasales, et s'épanouit sur les cornets; et dont l'autre (*naso-lobaire*, Chauss.), moins grêle, suit la direction primitive du nerf, se place derrière l'os propre du nez qui lui fournit un sillon et souvent même un canal; de ces derniers filets émanent plusieurs filets qui traversent plus ou moins obliquement l'os propre du nez, et vont se distribuer à la peau du nez; parvenu au niveau du bord inférieur des os propres du nez, il traverse d'arrière en avant, en s'élargissant, le tissu fibreux qui l'unit au cartilage du nez, et se répand à la peau de l'aile du nez et au lobule, où je l'ai vu s'anastomoser avec le nerf facial.

Dans sa partie crânienne, le nerf nasal interne est sub-jacent à la dure-mère et bien distinct du nerf olfactif avec lequel il ne s'anastomose jamais.

Ganglion ophthalmique (1).

Préparation. On peut arriver au ganglion ophthalmique de plusieurs manières: 1^o en préparant le rameau que le moteur commun fournit au muscle petit oblique; 2^o directement en enlevant le tissu

(1) Les connexions du ganglion ophthalmique avec le nerf nasal ou avec le nerf moteur commun, motivent la description de ce ganglion à la suite de ce nerf.

adipeux situé entre le muscle droit externe et le nerf optique. Le rameau que le nasal fournit au ganglion ophthalmique et les nerfs ciliaires se découvrent d'ailleurs avec la plus grande facilité.

Le *ganglion ophthalmique*, *ganglion ciliaire*, est un petit renflement grisâtre, aplati, lenticulaire (*ganglion lenticulaire*), qui occupe le côté externe du nerf optique, contre lequel il est appliqué, à deux ou trois lignes du trou optique, au milieu d'une grande quantité de tissu adipeux qui rend sa préparation difficile. Son volume présente beaucoup de variétés, quelquefois c'est un simple renflement miliaire, qui est le point de départ et l'aboutissement d'un certain nombre de nerfs. Pour la commodité de la description, on considère à ce ganglion quatre angles, deux postérieurs et deux antérieurs; par l'*angle postérieur et supérieur* il reçoit du nerf nasal un rameau long et grêle (*racine longue*), qui se détache de ce nerf pendant qu'il est encore contenu dans le sinus caverneux. Il n'est pas rare de voir une seconde racine longue, mais extrêmement grêle fournie par le nerf nasal au ganglion ophthalmique. Par l'*angle postérieur inférieur* il reçoit le rameau court et gros qui vient de la branche inférieure du moteur commun (*racine courte*); par son angle antérieur, le ganglion fournit deux petits faisceaux de nerfs connus sous le nom de *nerfs ciliaires*. Enfin il existe, pour le ganglion ophthalmique, une racine ganglionnaire (racine molle), ou mieux un filet de communication entre ce ganglion et le ganglion cervical supérieur; cette racine naît du plexus caverneux, et se porte tantôt à la racine longue ou nasale du ganglion ophthalmique, tantôt à ce ganglion ophthalmique lui-même.

Les nerfs ciliaires sont remarquables, 1° par leurs flexuosités qui sont identiques à celle des artères du même nom; 2° par leur groupement en deux faisceaux, l'un *supérieur*, assez généralement composé de quatre filets, l'autre *inférieur* composé de cinq ou six. Les nerfs ciliaires ne s'anastomosent point entr'eux avant d'arriver au globe de l'œil, à l'exception

Sa situation.

Sa racine longue.

Elle est quelquefois double

Sa racine courte.

Racine ganglionnaire.

Nerfs ciliaires divisés en deux faisceaux

Ils perforent
la sclérotique.

Terminaison
des nerfs ci-
liaires dans le
cercle ciliaire.

cependant du nerf ciliaire provenant directement du rameau nasal, lequel s'anastomose avec un nerf ciliaire inférieur provenant du ganglion ophthalmique. Parvenus à la sclérotique, ils la perforent plus ou moins obliquement et tout autour de l'insertion du nerf optique, à l'exception de deux ou trois qui traversent la sclérotique au voisinage de l'insertion des muscles de l'œil : les rameaux ciliaires, après avoir traversé la sclérotique, s'aplatissent en rubans qui se portent d'arrière en avant, et parallèlement entre la sclérotique et la choroïde, attachés en quelque sorte à la première de ces membranes qui est sillonnée pour les recevoir ; parvenus au voisinage du cercle ciliaire, ils se divisent en deux rameaux et trois filets qui s'anastomosent avec les filets voisins, et semblent se perdre dans le cercle ciliaire qui a été considéré non sans quelques motifs par les anatomistes modernes comme un ganglion nerveux, *ganglion annulaire* (*annulus gangliiformis seu ganglion annulare*, Sœmmer.) J'ai vu quelques uns des nerfs ciliaires traverser le cercle ciliaire pour se rendre à l'iris : on ne les voit pas manifestement pénétrer dans les procès ciliaires (1).

B. Nerf maxillaire supérieur.

Préparation. Scier l'arcade zygomatique, renverser le masseter, enlever la voûte orbitaire, préparer d'abord le filet lacrymal, le filet

(1) Tiedemann invoquant l'anatomie comparée, admet que les artères qui pénètrent dans la rétine, sont accompagnées par des filets nerveux très-déliés, provenant du ganglion ophthalmique et des nerfs ciliaires ; il a vu un filet nerveux pénétrer dans le nerf optique avec l'artère centrale de la rétine ; il dit que les artères ciliaires sont accompagnées par des filets nerveux très-déliés qu'il a pu suivre jusque dans la rétine, jusque dans la zone de Zinn.

Tiedemann dit encore avoir vu, une seule fois il est vrai, un filet nerveux assez considérable venant du renflement nerveux connu sous le nom de ganglion de Meckel, se rendre au rameau gros et court qui de la troisième paire va concourir à la formation du ganglion ophthalmique.

maxillaire et le filet temporel du rameau orbitaire : vider ensuite la cavité orbitaire, enlever la paroi supérieure de la fosse zygomaxillaire pour arriver dans la fosse ptérygo-maxillaire à l'aide de deux coupes qui se réunissent à angle aigu sur le trou rond. Détacher les muscles ptérygoïdiens à leur insertion ptérygoïdienne; suivre le nerf dans le canal sous orbitaire et à la face.

Le *nerf maxillaire supérieur*, branche moyenne du nerf trijumeau et pour la position et pour le volume, se porte d'arrière en avant pour s'engager, après un très-court trajet, dans le trou grand rond qui le conduit dans la fosse sphéno-maxillaire, gagne le canal sous-orbitaire qu'il parcourt dans toute sa longueur, prend dans ce canal le nom de *sous-orbitaire* (*infra-orbitalis*); parvenu à la partie antérieure de ce canal, il se recourbe de haut en bas, pour s'épanouir dans la joue. Plexiforme à son origine et dans le trou grand rond, le maxillaire supérieur est fasciculé dans le reste de son étendue.

Son trajet.]

Sa terminaison.

Branches collatérales. Ce sont, dans l'ordre de leur origine, 1° le rameau orbitaire, 2° les nerfs qui partent du renflement connu sous le nom de ganglion de Meckel, savoir : les nerfs palatins, les rameaux sphéno-palatins et le rameau vidien ou ptérygoïdien; 3° les nerfs alvéolo-dentaires postérieurs, et le nerf alvéolo-dentaire antérieur; 4° enfin plusieurs filets grêles naissent soit du ganglion de Meckel, soit du nerf maxillaire supérieur lui-même, et enlacent l'artère maxillaire interne, et concourent à la formation de son plexus.

Ses branches collatérales.

Rameau orbitaire.

Il naît immédiatement au-devant du trou grand rond, se détache du côté supérieur du nerf, traverse la fente sphéno-maxillaire à laquelle il est accolé, pour pénétrer dans l'orbite, dont il longe la paroi inférieure, et se divise en deux rameaux secondaires : 1° un ascendant, c'est le *rameau lacrymal de l'orbitaire*, qui pénètre la glande lacrymale par sa face inférieure, s'anastomose avec le nerf lacrymal de la

Rameau orbitaire.

Sa division en rameau lacrymal de l'orbitaire.

Rameau
temporo - ma-
laire.

branche ophthalmique, et envoie quelques rameaux à la paupière supérieure, au voisinage de son angle externe; 2^o le *rameau temporo-malaire*, qui se porte horizontalement en avant, pénètre dans le petit canal pratiqué dans l'épaisseur de l'os malaire, et se subdivise en *filet malaire*, qui traverse l'os malaire, et vient se distribuer à la peau de la région malaire (1), en *filet temporal* qui traverse la portion orbitaire du même os malaire et s'enfonce dans l'épaisseur de la partie antérieure du muscle temporal où il s'anastomose avec le nerf temporal profond antérieur, branche du maxillaire inférieur. J'ai vu quelquefois deux filets temporaux traverser l'os malaire dans deux points différents.

Ganglion sphéno-palatin ou ganglion de Meckel.

Ganglion
sphéno-palatin

Après avoir fourni le nerf orbitaire et pendant qu'il est encore contenu dans la fosse sphéno-palatine, le nerf maxillaire supérieur fournit par son côté inférieur un gros rameau, souvent deux (et quelquefois plusieurs), desquels partent immédiatement un grand nombre de nerfs divergens; ce sont les trois nerfs palatins, les nerfs sphéno-palatins et le nerf vidien: au point de divergence de ces nerfs se voit un renflement que Meckel l'ancien (2), dont le nom est attaché à la description de la 5^e paire, a regardé comme un ganglion et qui est connu depuis lui sous le nom de *ganglion de Meckel*, *ganglion sphéno-palatin*.

Variétés
dans la dispo-
sition du gan-
gion de Mec-
kel.

Dans un certain nombre de cas, j'ai vainement cherché dans ce renflement la structure ganglionnaire, c'est-à-dire la substance grise et l'éparpillement des filets blancs. Ce renflement paraît alors n'être autre chose que le tronc commun ou le point de départ d'un grand nombre de nerfs; dans d'autres cas plus nombreux, on trouve manifestement une certaine quantité de substance grise, mais tellement dispo-

(1) On dit qu'il s'anastomose dans cette région avec le nerf facial; je n'ai pas été assez heureux pour découvrir cette anastomose.

(2) Mém. de Berlin, 1749.

sée, qu'elle permet, en général, de suivre les nerfs et en deçà et au-delà du renflement, en sorte que les nerfs ne se détachent pas du ganglion lui-même, et viennent directement du nerf maxillaire supérieur (1).

Je vais décrire successivement les rameaux qui naissent du renflement ou ganglion de Meckel.

1° *Nerfs palatins.*

Au nombre de trois, un *antérieur* qui est le plus considérable, un *postérieur* qui est le moyen sous le rapport du volume, un *intermédiaire* qui est le plus petit, ces nerfs font suite au renflement connu sous le nom de ganglion de Meckel; il est de toute évidence, dans le plus grand nombre des cas, qu'ils se détachent directement de la partie inférieure du nerf maxillaire supérieur.

Le *nerf palatin antérieur*, ou *grand nerf palatin*, pénètre immédiatement dans le canal palatin postérieur, le parcourt dans toute son étendue, et parvenu à son orifice inférieur, se réfléchit d'arrière en avant et se termine à la voûte palatine en se bifurquant.

Grand nerf palatin.

Chemin faisant, il fournit 1° un *rameau nasal inférieur*, rameau qui est destiné au méat moyen et aux cornets moyen et inférieur; la division destinée au cornet inférieur peut être suivie jusqu'à la partie antérieure du cornet; 2° plusieurs petits filets qui traversent la paroi interne du sinus maxillaire et vont se rendre aux dernières dents molaires; 3° au sortir du canal palatin, et même quelquefois pendant qu'il y est encore contenu, un *rameau staphylin* qui s'épanouit

Rameau nasal inférieur.

Filets aux dernières dents molaires.

Rameau staphylin.

(1) Dans un cas, le ganglion de Meckel se trouvait appliqué contre la face interne du nerf maxillaire supérieur. Dans ce même cas, de la partie supérieure du ganglion de Meckel partait un filet qui allait s'unir à la branche que le nerf moteur externe fournit au grand sympathique. Je n'ai pas pu découvrir les filamens qu'on dit établir une communication entre le ganglion de Meckel et le nerf optique.

Branches
terminales.

en plusieurs filets qui se portent tous en arrière, dans l'épaisseur du voile du palais, et se divisent en *supérieurs* qui vont se distribuer à la muqueuse nasale, et en filets *inférieurs* qui vont sous la muqueuse buccale de ce voile. Des deux branches terminales, qui toutes deux occupent la voûte palatine, l'une externe avoisine l'arcade alvéolaire, l'autre interne avoisine la ligne médiane; elles se portent dans l'épaisseur de la couche glanduleuse palatine et se perdent dans l'épaisseur de ces glandes, de la muqueuse palatine et de la membrane gingivale.

Nerf palatin
postérieur ou
moyen.

Le nerf *palatin postérieur* ou *moyen* s'engage dans un conduit particulier au sortir duquel il se porte d'avant en arrière sous la muqueuse nasale du voile du palais à laquelle il se distribue.

Petit nerf
palatin.

Il en est de même du *petit nerf palatin* qui est extrêmement grêle.

Variété.

J'ai vu un nerf palatin pénétrer dans le sinus maxillaire au-dessous de la membrane du sinus, traverser verticalement la tubérosité maxillaire derrière la dernière dent molaire, et se porter à la voûte palatine.

2^o Nerfs sphéno-palatins ou nasaux postérieurs.

Préparation. Sur une coupe verticale du crâne qu'on aura fait macérer préalablement dans l'acide nitrique étendu, décoller la pituitaire de dessus la cloison et les cornets, étudier ces nerfs par la surface interne de cette membrane.

Les nerfs
sphéno-pa-
latins se parta-
gent entre la
cloison et la
paroi externe
des fosses na-
sales.

Extrêmement grêles, ils pénètrent par le trou sphéno-palatin dans les fosses nasales où Scarpa les a suivis avec son exactitude accoutumée. Ils se placent tous dans l'épaisseur de la pituitaire, ou mieux, entre le périoste et la muqueuse, et ne peuvent être bien vus que lorsqu'on a détaché cette membrane fibro-muqueuse des os qu'elle revêt; on voit alors les filets nerveux à travers la demi-transparence de la couche fibreuse. Sous ce rapport les pièces macérées dans l'acide nitrique étendu sont indispensables. Les nerfs sphéno-palatins

se partagent entre la cloison et la paroi externe des fosses nasales; on les divise en *internes* et en *externes*.

A. Il n'existe qu'un nerf *sphéno-palatin interne*. C'est le *nerf de la cloison* (*naso-palatin*, Scarpa), qui se porte de dehors en dedans, au devant du sinus sphénoïdal, au dessous de l'orifice de ce sinus, gagne ainsi la cloison des fosses nasales; dirigé d'abord presque verticalement en bas, il se porte ensuite presque horizontalement d'arrière en avant jusqu'au niveau de l'orifice supérieur du canal palatin antérieur où il s'engage, pénètre dans un conduit particulier, bien distinct du canal palatin antérieur, et parallèlement au conduit du naso-palatin du côté opposé. D'après M. Hipp. Cloquet, les deux nerfs naso-palatins se terminent aux angles supérieurs d'un ganglion qu'il appelle *naso-palatin*, sans arriver jusque dans la bouche, mais quelques recherches que j'aie faites à cet égard, il m'a été impossible de rencontrer ce ganglion (1).

Nerf de la
cloison ou
naso-palatin.

On voit manifestement les nerfs se porter dans la muqueuse palatine, derrière les dents incisives, sur cette saillie de la muqueuse palatine contre laquelle vient si souvent s'appliquer la pointe de la langue. Je n'ai vu d'anastomoses ni entre les deux nerfs naso-palatins, ni entre ces deux nerfs et le nerf palatin antérieur.

Le nerf naso-palatin fournit-il quelques filets sur la cloison? Les anatomistes ne sont pas d'accord à cet égard? J'ai inutilement cherché des ramifications de ce nerf sur un très-grand nombre de pièces, dont la pituitaire était devenue transparente par l'immersion prolongée dans l'acide nitrique

(1) Je lis dans Arnold, que j'ai eu si souvent occasion de citer, parce que ses travaux sont d'une exactitude et d'une sévérité au-dessus de tout éloge, que le ganglion naso-palatin n'existe pas, il fait observer avec raison que la description, ci-jointe, de M. Hippolyte Cloquet laisse beaucoup à désirer. « C'est une petite masse rougeâtre, fongueuse, un peu dure, comme fibro-cartilagineuse et plongée dans un tissu cellulaire graisseux. »

Il est donc étendu. Assez constamment un filet se détache de la partie supérieure du naso-palatin, pour s'y réunir de nouveau. Trois fois seulement, j'ai vu un filet né de la partie antérieure du nerf se porter de bas en haut.

Nerfs sphéno-palatins externes ou nasaux supérieurs.

B. Les nerfs sphéno-palatins externes, nasaux supérieurs par opposition au nasal inférieur fourni par le nerf palatin, au nombre de trois ou quatre, se dirigent verticalement le long de la partie postérieure de la paroi externe des fosses nasales, et s'épanouissent en filets qui se portent sur les cornets et les méats; c'est seulement par la surface externe de la pituitaire qu'on peut voir ces filets (1).

Les nerfs sphéno-palatins externes et internes s'anastomosent-ils avec les divisions du nerf olfactif? Il ne m'a pas été donné de voir cette anastomose admise par quelques anatomistes.

3° Nerf vidien ou ptérygoïdien.

Division du nerf vidien.

Né en arrière du renflement connu sous le nom de ganglion de Meckel, le nerf vidien pénètre dans le canal vidien ou ptérygoïdien, au sortir duquel il traverse la substance cartilagineuse du trou déchiré antérieur, et se divise en deux filets, l'un supérieur, ou crânien, ou pétreux superficiel, l'autre inférieur ou profond ou carotidien. Souvent la division du nerf ptérygoïdien a lieu dès son origine, au ganglion de Meckel.

1° Rameau carotidien.

1° Le rameau inférieur ou carotidien, beaucoup plus considérable que le supérieur, est la continuation du tronc; il pénètre dans le canal carotidien, s'applique contre le côté externe

(1) Bock, et après lui Arnold, ont décrit sous le nom de nerf pharyngien, un rameau assez considérable qui peut être considéré comme appartenant aux nerfs sphéno-palatins externes, lequel passe dans un canal situé entre la face inférieure du sphénoïde et l'apophyse sphénoïdale de l'os palatin, se porte en arrière et en dedans et se divise en plusieurs filets qui se distribuent à la partie supérieure du pharynx.

de l'artère carotide, où il s'anastomose avec les nerfs qui établissent une communication entre le ganglion cervical supérieur et le nerf moteur oculaire externe et concourt à la formation du plexus carotidien; un renflement gangliforme aplati, se voit dans le lieu de cette anastomose. J'ai vu quelquefois deux rameaux carotidiens, dont l'un était très-petit.

Le *rameau supérieur* ou *crânien*, *grand nerf pétreux superficiel*, pénètre dans le crâne entre le temporal et le sphénoïde, se dirige en arrière et en dehors sous la dure-mère, logé dans une gouttière que présente la face supérieure du rocher, pénètre par l'hiatus de Fallope dans le canal du nerf facial, et s'anastomose avec ce nerf (1). Je dis qu'il s'anastomose, car il y a en quelque sorte fusion de ce nerf avec le nerf facial et non simple juxtaposition. La corde du tympan qui se détache du nerf facial à quelque distance de ce point, ne saurait être considérée comme le filet crânien ou nerf vidien prolongé, filet crânien qui se serait accolé au nerf facial (2).

2^e Rameau supérieur ou crânien.

La corde du tympan n'est pas un prolongement du rameau crânien.

(1) J'ai vu le rameau supérieur du nerf vidien formé par trois filets bien distincts; les anatomistes sont encore indécis sur la question de savoir si le rameau carotidien part du ganglion de Meckel, ou bien du ganglion cervical supérieur. Suivant M. Arnold, il appartient au système végétatif par sa couleur, sa mollesse et sa structure; je ne saurais partager cette opinion, car il m'a paru qu'il y avait identité sous tous les rapports entre le rameau crânien et le rameau carotidien.

(2) Or Arnold qui qualifie d'erronée cette opinion d'Hippolyte Cloquet, adoptée par Hirzel, admet au point de réunion du filet crânien et du filet facial une intumescence gangliforme à laquelle il trouve quelque analogie avec les ganglions inter-vertébraux, et qu'il considère comme une transition entre une tige gangliforme et un véritable ganglion.

D'après Arnold, le filet superficiel ou crânien et le filet profond ou carotidien ne viendraient pas d'un tronc commun, mais seraient

Nerfs alvéolo-dentaires postérieurs.

Préparation. Sur des os ramollis pas l'acide nitrique on voit très-bien ces nerfs sans préparation à travers la demi-transparence qu'a acquise le tissu osseux. Il faut étudier ces nerfs, et par la surface externe de l'os, et par la surface interne du sinus, distingués en supérieur et en inférieur.

Trajet.

Au nombre de deux et quelquefois de trois, *les nerfs alvéolo-dentaires postérieurs* se détachent du nerf maxillaire supérieur, tantôt par un tronc commun, tantôt isolément, au moment où il va s'engager dans le canal sous-orbitaire, se portent en avant et en bas, s'appliquent d'abord contre la tubérosité maxillaire, fournissent quelques filets qui vont se distribuer au muscle buccinateur, aux gencives; et dont plusieurs se perdent manifestement dans la boule grasseuse de la joue; après quoi les nerfs sont immédiatement reçus dans des canaux creusés dans l'épaisseur de la tubérosité maxillaire, et se présentent alors sous l'aspect de petits rubans. *Le nerf dentaire postérieur et supérieur* traverse d'arrière en avant la base de la tubérosité malaire et va s'anastomoser au niveau de la fosse canine avec un filet émané du nerf dentaire antérieur.

Nerf dentaire postérieur et inférieur.

Le nerf dentaire postérieur et inférieur, plus considérable que le précédent, parcourt au-dessous de la tubérosité malaire, un trajet curviligne à concavité supérieure, et va s'anastomoser au niveau de la fosse canine, avec le dentaire postérieur et supérieur. Aucun filet ne naît de la partie supérieure de ces nerfs, qui, inférieurement, émettent un très-grand nombre de filets, lesquels, par leur anastomose, con-

simplement juxtaposés et distincts dans toute leur longueur. Le filet profond, mou, rougeâtre, présente tout le caractère des nerfs ganglionnaires et serait destiné à établir une communication entre le ganglion cervical supérieur et le ganglion sphéno-palatin. Le filet pétreux superficiel, au contraire, présenterait tous les caractères des nerfs céphalo-rachidiens; il en a la blancheur, la résistance.

stituent une série de mailles ou aréoles extrêmement remarquables; ces mailles ou aréoles, et ces nerfs dentaires qui en émanent, sont contenus dans l'épaisseur de l'os, mais sont beaucoup plus rapprochés de la surface interne du sinus, que de la surface externe de l'os maxillaire. C'est de ces mailles que naissent les filamens extrêmement déliés qui vont former les nerfs dentaires des grosses et des petites molaires, filamens qui sont en nombre égal à celui des racines (1).

Mailles ou
alvéoles ner-
veuses.

Les filamens
nerveux sont
en nombre
égal à celui des
racines.

On voit manifestement quelques filets se perdre dans le tissu de l'os maxillaire; aucun os ne présente un aussi grand nombre de nerfs propres que le maxillaire supérieur.

2° *Nerf alvéolo-dentaire antérieur.*

C'est le seul rameau que le nerf maxillaire supérieur fournisse dans le canal sous-orbitaire (1): il naît à cinq ou six lignes de l'orifice de sortie de ce canal. Il est tellement volumineux qu'il pourrait être considéré comme une branche de bifurcation du nerf sous-orbitaire. Il s'engage de suite dans un canal particulier que lui fournit l'os maxillaire supérieur, donne en dehors un petit rameau qui va s'anastomoser avec le nerf dentaire postérieur et supérieur, se porte d'abord horizontalement de dehors en dedans, puis verticalement en bas en contournant l'ouverture antérieure des fosses nasales, et se réfléchit sur le plancher de ces fosses, contenu pendant tout ce trajet dans l'épaisseur de l'os maxillaire supérieur; il est superficiel, dans sa portion horizontale, profond dans sa portion verticale, et n'est séparé de la pituitaire, dans ce dernier sens, que par une couche osseuse très-mince. Parvenu au niveau du plancher des fosses nasales, à deux lignes de cet orifice, il s'épanouit en un grand nombre de filets dont

Son origine
dans le canal
sous-orbitaire.

Son anasto-
mose avec le
nerf dentaire
postérieur su-
périeur.

Son épa-
nouissement
en filets as-
cendans.

(1) Dans les molaires à 2 et à 3 racines, les filets nerveux se divisent dans la pulpe dentaire et s'anastomosent entre eux, dans l'épaisseur de cette pulpe.

(2) Quelquefois cependant, j'ai vu le nerf dentaire postérieur et supérieur naître dans le canal sous-orbitaire.

Filets ascen-
dans.

Filets des-
cendans.

les uns sont *descendans*, dont les autres sont *ascendans*: ceux-ci se réfléchissent de bas en haut dans l'épaisseur de l'épine nasale antérieure où ils se perdent. Ils m'ont paru envoyer une petite ramification dans la pituitaire. Les *filets descendans* se terminent en fournissant les nerfs dentaires des incisives, des canines et de la première molaire. Un grand nombre de filets se perdent aussi dans l'épaisseur de l'os.

Je n'ai pas vu les nerfs alvéolo-dentaires fournir à la membrane du sinus maxillaire.

Branches terminales du nerf maxillaire supérieur.

Epanouisse-
ment terminal
du nerf maxil-
laire supérieur

Parvenu à l'orifice antérieur du canal sous-orbitaire, le nerf maxillaire supérieur dont les filets étaient simplement juxtaposés, s'épanouit immédiatement en un pinceau de filets divergens situés sous le muscle élévateur propre de la lèvre supérieure. Ces filets peuvent être divisés 1^o en *ascendans* ou *palpébraux*, qui se renversent en haut et en dehors sous le muscle orbiculaire des paupières, pour se porter à la peau et à la conjonctive de la paupière inférieure; 2^o en *internes* ou *nasaux* très-multipliés, qui vont sur les côtés du nez et sont destinés à la peau de cet organe; l'un d'eux longe la sous-cloison; 3^o en *descendans* ou *labiaux*, qui sont les plus nombreux et qui se portent dans l'épaisseur de la lèvre supérieure où ils se partagent entre la peau et la muqueuse; tous ces rameaux, et nommément les labiaux, s'entrelaçant et s'anastomosant avec le nerf facial, constituent un plexus, *plexus sous-orbitaire*, sur lequel je reviendrai à l'occasion du nerf facial.

J'ai vu les rameaux nasaux et palpébraux naître du nerf maxillaire supérieur, avant qu'il eût fourni le dentaire antérieur, s'engager dans un conduit particulier, situé en dedans du canal sous-orbitaire; sortir de ce canal au niveau de la ligne de séparation de la joue et du nez, et s'épanouir en filets nasaux et palpébraux, tandis que les rameaux labiaux présentaient la disposition accoutumée.

C. Nerf maxillaire inférieur.

Préparation. Ce nerf devant être étudié et par sa face interne, et par sa face externe, il est besoin de le préparer dans ces deux sens. Une coupe médiane antéro-postérieure, permettra de voir, sur la face interne du nerf, la corde du tympan, le ganglion otique et les origines de toutes les autres branches du maxillaire inférieur, le nerf du ptérygoïdien interne, le nerf lingual, le nerf dentaire, qui naissent en dedans de ce nerf. Pour voir la distribution des nerfs temporal profond, massétérin, buccal, ptérygoïdien interne et auriculo-temporal, il faut découvrir le nerf par son côté externe, abattre l'arcade zygomatique, renverser le masséter qu'on détachera d'avant en arrière jusqu'à l'échancrure sigmoïde, scier l'apophyse coronoïde à sa base et renverser de bas en haut le muscle temporal, diviser avec beaucoup de précaution le muscle ptérygoïdien externe à travers lequel passe le nerf buccal.

Le nerf maxillaire inférieur, division la plus postérieure et la plus volumineuse de la *patte d'oie*, formée par les trois branches du trijumeau, se porte en dehors et un peu en avant; et après un très-court trajet dans le crâne, sort par le trou ovale qui le conduit dans la fosse zygomatique, où il s'épanouit de suite en sept rameaux; c'est au nerf maxillaire inférieur, qu'appartient la portion non ganglionnaire de la 5^e paire, qui occupe la face inférieure du nerf dont elle se distingue par sa disposition non plexiforme, et avec lequel elle ne se confond qu'à sa sortie du trou ovale. Des sept rameaux que fournit par son épanouissement le maxillaire supérieur, trois sont *externes*: ce sont le temporal profond, antérieur et postérieur, le massétérin et le buccal; un *postérieur*, l'auriculo-temporal; un *interne*, le ptérygoïdien interne; deux *inférieurs*, le lingual et le dentaire inférieur; ces nerfs peuvent être divisés en *collatéraux*, ce sont les six premiers; et en *terminaux*, ce sont le lingual et le dentaire inférieur; le *ganglion otique* décrit par M. Arnold, appartient à ce nerf (1).

(1) On trouve quelquefois un filet de communication entre le nerf maxillaire supérieur et le maxillaire inférieur, immédiatement avant qu'ils s'engagent dans leurs trous respectifs.

A. Branches collatérales.

1^o Branches externes, 1^o *nerf temporal profond*.

- Son trajet. Souvent le *nerf temporal profond* naît du côté externe du nerf maxillaire supérieur, se porte horizontalement en dehors et en avant, entre la paroi supérieure de la fosse zygomatique, à laquelle il est comme accolé, et le muscle ptérygoïdien externe. Parvenu à la crête qui sépare la fosse temporale de la fosse zygomatique, il s'anastomose avec plusieurs rameaux temporaux, fournis par le buccal et le masséterin, et constitue avec eux une espèce de plexus. Les branches qui en émanent se portent verticalement en haut dans l'épaisseur des couches les plus profondes du muscle temporal, où elles se consomment pour la plupart.
- Son anastomose avec les autres rameaux temporaux.
- Sa terminaison.
- Son anastomose avec le nerf temporo-maxillaire.

Un et quelquefois deux filets traversent l'aponévrose temporale, à un travers de doigt au-dessus de l'arcade zygomatique, et devenus sous-cutanés, se portent de bas en haut pour s'anastomoser avec l'auriculo-temporal et le facial. Quelques filets s'anastomosent avec les rameaux temporaux du nerf lacrymal de l'ophtalmique et du rameau orbitaire du maxillaire supérieur.

2^o *Nerf masséterin*.

- Le *nerf masséterin* naît du même point que le précédent qu'il surpasse de beaucoup en volume, s'en sépare à angle aigu, se porte horizontalement en arrière et en dehors, accolé à la paroi supérieure de la fosse zygomatique, entre cette paroi supérieure et le muscle ptérygoïdien externe, se réfléchit de haut en bas sur la partie supérieure du ptérygoïdien externe, pour gagner l'échancrure sigmoïde de l'os maxillaire inférieur, se réfléchit sur cette échancrure, pour se porter verticalement en bas, entre la branche de la mâchoire et le muscle masséter, ou plutôt dans l'épaisseur des couches les plus profondes de ce muscle, et peut être suivi jusqu'à son attache inférieure. Dans son trajet le long de la paroi supérieure de la fosse zygomato-maxillaire, le nerf masséterin donne un petit rameau temporal profond qui
- Son trajet horizontal.
- Sa réflexion
- Son rameau temporal.

s'accrole au périoste, se porte dans la fosse temporale et envoie un rameau articulaire à l'articulation temporo-maxillaire.

Son rameau articulaire.

3° Nerf buccal ou bucco-labial.

Le *nerf buccal*, ou mieux *bucco-labial* (Chauss.), est fort remarquable par son volume et par l'étendue de sa distribution, qui lui donne quelque ressemblance avec la portion correspondante du nerf facial. Il naît du côté externe de ce nerf, par une, deux et même quelquefois par trois racines qui traversent le muscle ptérygoidien externe et se réunissent au sortir de ce muscle: de là, il se porte de haut en bas entre l'apophyse coronôide et la tubérosité maxillaire, donne plusieurs filets au ptérygoïdien externe, fournit au muscle temporal quelques rameaux, dont l'un ascendant s'anastomose avec le temporal profond, et dont l'autre descendant se distribue au même muscle dans le voisinage de son insertion au condyle, traverse quelquefois les insertions les plus inférieures du muscle temporal, et parvenu au niveau de la partie postérieure du muscle buccinateur, il s'épanouit en un grand nombre de rameaux divergens, à la manière du nerf facial.

Similitude entre ce nerf et la portion buccale du nerf facial.

Son trajet.

Ses rameaux temporaux.

Son épanouissement.

Des rameaux, les uns *ascendans*, viennent se distribuer à la peau de la région malaire et buccale; un de ces rameaux s'anastomose par arcade derrière le canal de Sténon, avec le nerf facial. Cette anastomose est fort remarquable. D'autres *moyens* se portent horizontalement en avant au niveau de la commissure, et se terminent à la peau: plusieurs forment une espèce de plexus autour de la coronaire labiale inférieure. Les autres *descendans*, se portent les uns, et ce sont les plus inférieurs, verticalement en bas et même un peu d'avant en arrière, sur la face externe du buccinateur, sous la face profonde et sur la face externe du muscle triangulaire, et vont se perdre en entier soit à la peau, soit à la muqueuse. Il est douteux que le nerf buccal se termine en partie dans les muscles buccinateur, orbiculaire des lèvres, triangulaire et grand zygomatique. Tous les filets qui pé-

Rameaux terminaux :

1° Ascendans

anastomose avec le nerf facial.

2° Moyens.

3° Descendans.

nètrent dans ces muscles, et qui au premier abord paraissent se perdre dans leur épaisseur, les traversent pour se rendre à la muqueuse buccale; ils s'anastomosent avec le nerf mentonnier sous le triangulaire; plusieurs filets se perdent dans le buccinateur.

Anastomose avec le nerf mentonnier.

Branche interne.

Nerf du ptérygoïdien interne.

Le *nerf du muscle ptérygoïdien interne*, très-grêle, se détache du côté interne du nerf maxillaire inférieur accolé à un petit corps grisâtre connu sous le nom de ganglion otique, se porte en bas et en dedans, à la face interne du muscle ptérygoïdien interne, dans l'épaisseur duquel il se distribue.

Branche postérieure.

Nerf auriculo-temporal.

L'*auriculo-temporale* (Rameau *auriculaire* ou *temporal superficiel* des auteurs), branche très-volumineuse à son origine, aplatie, plexiforme, naissant quelquefois par un grand nombre de racines distinctes, se porte en arrière et un peu en bas, derrière le col du condyle de l'os maxillaire inférieur, et se divise en deux branches, l'une *supérieure* ou *ascendante*, l'autre *inférieure* ou *descendante*.

Sa disposition plexiforme.

Sa branche ascendante.

1° Sa *branche ascendante*. La *branche supérieure*, ou *ascendante*, ou *temporale*, contourne le côté postérieur du col du condyle, et se porte verticalement en haut entre l'articulation et le conduit auditif externe: devenue sous-cutanée, elle se divise en plusieurs filets qui peuvent être suivis jusqu'à la partie la plus élevée de la fosse temporale.

Son anastomose avec le nerf facial.

La branche anastomotique est quelquefois double.

Chemin faisant, cette branche fournit un rameau anastomotique fort remarquable, qui naît derrière le col du condyle, sur lequel il se réfléchit pour se porter d'arrière en avant, sous le nerf facial, avec lequel il se confond au niveau du bord postérieur du muscle masséter. Ce rameau anastomotique est quelquefois double. Il peut être considéré comme une des origines du nerf facial, qui augmente notablement de volume après l'avoir reçu,

Cé rameau est un des principaux moyens de communication, entre le nerf facial et le nerf de la 5^e paire, et les physiologistes modernes lui donnent à juste titre une grande importance.

La branche ascendante fournit en outre des rameaux plexiformes, à l'articulation temporo-maxillaire, plusieurs rameaux au conduit auditif et au pavillon. Sur la région temporale, elle s'anastomose par un filet très-grêle, avec un filet du nerf temporal profond, qui traverse l'aponévrose temporale.

Son anastomose avec le temporal profond.

Elle accompagne l'artère temporale à laquelle elle fournit un espèce de plexus, et se divise en un certain nombre de filets cutanés qui vont gagner le sommet de la tête.

2^o Branche inférieure, ou descendante, ou auriculaire.

Aussi volumineuse que la supérieure, elle forme un plexus derrière le condyle, autour de l'artère maxillaire interne, présente quelquefois de petits ganglions, et se divise en plusieurs rameaux, dont les uns traversent la glande parotide pour aller se distribuer au lobule de l'oreille, et dont les autres s'anastomosent avec des filets émanés du plexus cervical. Un de ces rameaux se jette dans le nerf dentaire, avant sa pénétration dans le canal dentaire; un autre rameau se jette dans l'articulation temporo-maxillaire.

2^o Branche descendante.

B. Branches terminales du nerf maxillaire inférieur.

1^o Nerf lingual.

Le nerf lingual se porte en bas et en avant: situé d'abord entre le ptérygoïdien externe et le pharynx, il se place bientôt entre les deux ptérygoïdiens, puis entre le ptérygoïdien interne et la branche de la mâchoire inférieure, se dirige ensuite d'arrière en avant, le long du bord supérieur de la glande sous-maxillaire, entre cette glande et la muqueuse buccale, au-dessus du muscle mylo-hyoïdien, puis au-dessous de la glande sublinguale qu'il croise, pour se porter à son côté interne et gagner le bord correspondant de la langue,

Branche de bifurcation antérieure du nerf maxillaire inférieur.

dans l'épaisseur de laquelle il s'épanouit, accompagné par le canal de Warthon, qui est placé à son côté interne et qui le croise à angle très-aigu.

Corde du
tympan.

A son passage entre les deux ptérygoïdiens, le nerf lingual reçoit le rameau du nerf facial connu sous le nom de *corde du tympan*, lequel vient s'accoler à sa partie postérieure en formant avec lui un angle très-aigu ouvert en haut : ce rameau du facial qui peut être considéré comme une des racines du lingual, reste quelque temps accolé à ce nerf pour se confondre enfin avec lui.

Le nerf lingual reçoit en outre, tantôt avant, tantôt après la corde du tympan, un rameau anastomotique assez considérable, qui vient du dentaire inférieur : ce rameau manque rarement.

Rameaux
aux tonsilles,
aux gencives.

Le nerf lingual, qui a sensiblement augmenté de volume, après avoir reçu ces deux rameaux, donne chemin faisant un certain nombre de filets aux tonsilles, à la muqueuse buccale et aux gencives.

Ganglion
sous-maxil-
laire.

Il n'est pas
formé par la
corde du tym-
pan.

Au niveau de la glande maxillaire, le nerf lingual présente un ganglion fort remarquable, décrit sous le nom de *ganglion sous-maxillaire*, à la formation duquel le corps du nerf est étranger, et qui paraît constitué aux dépens de ses filets les plus inférieurs. C'est gratuitement qu'on a admis que ce ganglion était exclusivement formé par la corde du tympan, qui, après s'être accolée simplement au nerf, s'en détacherait pour se rendre au ganglion ; nous avons vu que c'est tout aussi gratuitement qu'on a supposé que la corde du tympan était la continuation du filet supérieur du nerf vidien. Le ganglion sous-maxillaire, dont le volume est très-variable, donne un grand nombre de filets, dont la plupart s'enfoncent dans la glande maxillaire ; un de ces filets accompagne le canal de Warthon.

Rameaux
de la glande
sublinguale.

Au niveau de la glande sublinguale, le nerf lingual fournit à cette glande un grand nombre de filets qui s'y enfoncent en formant un plexus à mailles très-déliées.

A la langue, le nerf lingual occupe le bord de la langue et se trouve placé sur un plan supérieur au grand nerf hypoglosse, avec lequel il communique par un rameau anastomotique, disposé en manière d'anse. Il s'épuise en fournissant successivement un grand nombre de filets, qui contournent le bord de la langue et se portent en avant et en haut, en traversant les muscles linguaux, et s'épanouissent en pinces, dont les filamens peuvent être suivis jusqu'aux papilles linguales. Arrivé à la pointe de la langue, le nerf lingual, réduit lui-même à un filet, se consume dans cette pointe.

Distribution
du nerf lin-
gual dans l'é-
paisseur de la
langue.

Son anasto-
mose avec le
grand hypo-
glosse.

2° Nerf dentaire-inférieur.

Plus volumineux que le précédent (1), le *nerf dentaire inférieur* descend avec lui, d'abord entre les deux ptérygoïdiens, puis entre le ptérygoïdien interne et la branche de la mâchoire inférieure : là il est maintenu appliqué contre l'os par une lame aponévrotique, qu'on a désignée improprement sous le nom de ligament interne de l'articulation, et qui le sépare et du nerf lingual et du muscle ptérygoïdien interne ; il s'engage aussitôt dans le canal dentaire, qu'il parcourt dans toute son étendue, avec l'artère dentaire inférieure, protégé par un canal fibreux ; il fournit chemin faisant les filets des grosses et petites molaires, en donnant un filament à chaque racine, et, parvenu au niveau du trou mentonnier, il se divise en deux branches, l'une *mentonnière*, l'autre *incisive*.

Trajet.

Sa division.

Rameau myloïdien. Au moment où il pénètre dans le canal dentaire inférieur, le *rameau dentaire* fournit un petit rameau, *rameau myloïdien*, qui se détache de son bord postérieur, comme l'artère correspondante, est reçu dans un sillon creusé sur la face interne de l'os contre lequel il est maintenu par une lamelle fibreuse, et s'en dégage pour se porter à la face supérieure du muscle mylo-hyoïdien, dans

Rameau
myloïdien.

(1) J'ai observé que ce nerf était beaucoup moins développé chez les vieillards que chez les jeunes sujets.

lequel il s'épanouit. Un grand nombre de filets venus du nerf myloïdien, se rendent au ventre antérieur du digastrique.

Rameau
mentonnier.

1° Le *rameau mentonnier*, continuation du nerf dentaire inférieur, si on a égard au volume, sort par le trou mentonnier et s'épanouit en filets divergens, qui se comportent par rapport à la lèvre inférieure comme le rameau sous-orbitaire s'est comporté dans la lèvre supérieure. Ces rameaux s'entrelacent avec le nerf facial, et forment avec lui une espèce de plexus *mentonnier*; ils sont destinés à la peau et à la membrane muqueuse de la lèvre inférieure: le plus grand nombre se portent au bord libre de cette lèvre.

2° Le *rameau dentaire incisif*, extrêmement grêle, continue le trajet primitif du nerf dentaire inférieur, et se divise pour fournir à la canine et aux deux incisives correspondantes.

Le nerf dentaire inférieur représente, pour la mâchoire inférieure, la portion du nerf maxillaire supérieur connue sous le nom de nerf sous-orbitaire.

Ganglion otique.

Ganglion
otique.

Situation.

Je ne puis terminer la description du nerf maxillaire inférieur, sans faire mention du ganglion décrit récemment par M. Arnold, sous le nom de *ganglion otique*, qu'il compare au ganglion ophthalmique, et qui lui a servi à fonder une théorie ingénieuse des nerfs de la tête. Voici la position de ce ganglion, telle qu'elle a été indiquée par l'anatomiste que je viens de citer: « Le ganglion otique est » situé immédiatement au-dessous du trou ovale, sur le côté » interne de la troisième branche du trijumeau, un peu au » dessus de l'origine du nerf temporal superficiel ou auriculaire, à l'endroit où ce nerf donne naissance par sa face » externe, aux nerfs temporaux profonds, et au buccal, à » l'endroit même où la petite portion du trijumeau, s'unit » intimement à la grande portion. En dedans, ce ganglion » est couvert par la partie cartilagineuse de la trompe d'Eustachi et par l'origine du muscle péristaphylin externe; en

» arrière, il touche à l'artère méningée moyenne. Sa face
 » externe repose sur le côté interne de la troisième branche
 » du trijumeau. »

On ne saurait révoquer en doute, dans le lieu indiqué par Arnold, l'existence d'une couche mince de tissu pulpeux rougeâtre, sans circonscription bien déterminée, située sur le côté interne du nerf du ptérygoïdien interne et qui présente les principaux caractères du tissu ganglionnaire; car ce tissu est traversé par des filamens nerveux, qui partent de ce point comme d'un centre, pour se porter dans diverses directions.

Ses connexions avec le nerf maxillaire inférieur sont établies: 1^o Par son adhérence à ce nerf; adhérence qui, d'après Arnold, aurait lieu par plusieurs filets nerveux extrêmement courts (*courte racine*), lesquels semblent provenir de la petite portion de la 5^e paire. 2^o Par son adhérence avec le nerf du muscle ptérygoïdien interne, en sorte qu'il semblerait au premier abord que le ganglion naît de ce nerf, ou que le nerf émane du ganglion.

Le ganglion otique présente en outre des connexions avec le glosso-pharyngien, à l'aide d'un filet que M. Arnold désigne sous le nom de *petit nerf pétreux superficiel*, pour le distinguer du grand nerf pétreux superficiel ou rameau supérieur du nerf vidien; ce filet, qui est une émanation du nerf tympanique du glosso-pharyngien (*nerf de Jacobson*), a été comparé par M. Arnold à la *longue racine* du ganglion ophthalmique; il sort de la caisse du tympan par un canal particulier, au-devant de l'hiatus de Fallope, se porte en avant et en dehors pour sortir du crâne par un trou particulier, et se porte au ganglion otique (1). M. Arnold admet, pour

(1) Ce petit nerf pétreux superficiel est bien distinct du rameau cranien du nerf vidien, au-devant duquel il est situé, et qui lui est parallèle. Sur un sujet que j'ai disséqué en 1826, j'avais trouvé ce petit nerf pétreux superficiel qui présentait cette particularité, qu'il offrait un nœud ou ganglion très-prononcé, duquel partait 1^o un

le ganglion otique, une troisième racine, racine molle qu'il a fait provenir du plexus nerveux qui entoure l'artère sphéno-épineuse, et qui est une émanation du grand sympathique.

Les filets précédens peuvent être considérés comme les filets d'origine du ganglion otique (1).

Rameaux qui émanent du ganglion otique. Le filet principal qui émane du ganglion otique, se dirige en arrière et en haut vers le canal qui loge le muscle interne du marteau, se perd dans l'épaisseur de ce muscle. Ce filet doit être bien distingué du petit nerf pétreux superficiel. D'autres filets vont se rendre au nerf auriculo-temporal, qui naît ordinairement par deux racines.

Enfin le ganglion otique envoie un filet au muscle péri-staphylin externe.

NERF DE LA SIXIÈME PAIRE.

Nerf moteur externe.

Le *nerf de la 6^e paire* ou *moteur externe*, dont la distribution si simple contraste avec celle de la 5^e paire, né du sillon qui sépare la protubérance du bulbe rachidien, forme immédiatement deux faisceaux ou racines, l'un plus gros, l'autre plus petit, qui se réunissent dans le sinus caverneux, qui se portent verticalement en haut, traversent la dure-mère sur les côtés de la gouttière basilaire par une ou par deux ouvertures, en dedans et au-dessous du nerf de la 5^e paire, gagne le sommet du rocher, sur lequel il se coude, se porte horizontalement d'arrière en avant, et s'enfonce dans le

filet pour l'artère sphéno-épineuse; 2^o d'autres petits filets qui m'ont paru se perdre dans l'épaisseur de l'os sphénoïde; mais je n'avais pas déterminé les connexions de ce nerf.

(1) M. Arnold admet une communication, indirecte en quelque sorte, entre le ganglion otique et le nerf acoustique par l'intermédiaire du nerf facial. L'existence de cette communication me paraît très-contestable, ainsi que celle de la communication du ganglion otique avec le grand sympathique, par les rameaux nerveux sphéno-épineux.

sinus caveux. Dans son trajet à travers de ce sinus, il est appuyé contre sa paroi inférieure, croise en dehors la portion verticale de l'artère carotide interne qu'il contourne, et longe ensuite sa partie horizontale. Le nerf de la sixième paire offre une disposition anastomotique des plus importantes et qui l'a fait long-temps considérer comme l'origine du grand sympathique. Il communique en effet dans le sinus caveux, au moment où il croise l'artère carotide par deux ou trois filets, avec le ganglion cervical supérieur. Dans ce même point, il communique également avec la branche ophthalmique de Willis; enfin, il pénètre dans l'orbite par la partie la plus large de la fente sphénoïdale, en traversant l'anneau fibreux, qui lui est commun avec la division inférieure du nerf moteur commun, croise à angle aigu la branche ophthalmique au-dessous de laquelle il est placé, gagne la face interne du muscle droit externe de l'œil, dans lequel il pénètre après s'être épanoui en un pinceau de filets très-déliés.

Nous reviendrons ailleurs sur le mode de communication du nerf moteur externe avec le ganglion cervical supérieur.

NERF DE LA SEPTIÈME PAIRE.

Portion dure ou nerf facial.

Nous avons suivi le *nerf facial* ou *portion dure de la septième paire*, depuis son origine jusqu'au conduit auditif interne, dans lequel il pénètre en même temps que le nerf auditif, lequel est situé au-dessous et en arrière du nerf facial, et disposé en gouttière pour le recevoir. Parvenu au fond du conduit auditif interne, ce nerf parcourt le long trajet du canal facial (1), ou aqueduc de Fallope, canal inflexe creusé

Nerf facial.

(1) Pourquoi le long trajet du canal facial dans l'épaisseur du rocher? Les physiologistes qui ont admis que le nerf facial est un nerf mixte, c'est-à-dire affecté à la fois au sentiment et au mouvement, ont surtout insisté sur ce point, qui leur paraît favorable à l'idée que le nerf facial est un nerf du sentiment; mais rien n'est moins démontré que la double propriété du nerf facial.

Il pénètre dans le conduit auditif interne.

Il parcourt l'aqueduc de Fallope.

Le nerf facial décrit deux courbures.

Son trajet dans l'épaisseur de la parotide.

Ses deux divisions terminales.

Anastomose du nerf facial et du nerf acoustique.

Il reçoit le filet crânien du nerf vidien.

dans l'épaisseur du rocher, et qui s'ouvre par une de ses extrémités au fond du conduit auditif interne, et par l'autre extrémité, à la face inférieure du rocher, sous le nom de trou stylo-mastoïdien. Le nerf facial parcourt ce canal, qui lui est exclusivement destiné; dirigé d'abord de dedans en dehors, il se coude brusquement après une ligne de trajet, pour se porter d'avant en arrière, dans l'épaisseur de la paroi interne de la caisse du tympan, au-dessus de la fenêtre ovale. Parvenu derrière la caisse, il forme un nouveau coude pour se diriger verticalement en bas jusqu'au trou stylo-mastoïdien. Il suit de là que le nerf facial décrit deux courbures comme le canal de Fallope, qui, horizontal dans ses deux premières portions, est vertical dans la troisième.

Au sortir du trou stylo-mastoïdien, le nerf facial se porte en bas et en avant, dans l'épaisseur de la glande parotide, et après un trajet de cinq à six lignes, se divise en deux branches terminales : la *temporo-faciale* et la *cervico-faciale*, lesquelles s'épanouissent en une multitude de filets divergens, qui couvrent de leurs radiations et de leurs anastomoses les tempes, toute la face et la partie supérieure du cou.

Nous allons étudier 1° les rameaux qu'il émet et ceux qu'il reçoit depuis son origine jusqu'au trou stylo-mastoïdien; 2° les rameaux qu'il émet depuis sa sortie du trou stylo-mastoïdien jusqu'à sa terminaison.

1° *Rameaux collatéraux du nerf facial dans le conduit auditif interne et dans le canal de Fallope.*

Dans le *conduit auditif interne*, le nerf facial reçoit quelques filets du nerf acoustique, et cette anastomose remarquable est bien digne de fixer l'attention des physiologistes.

Au niveau de l'hiatus de Fallope, c'est-à-dire au niveau du premier coude qu'il décrit dans le canal de ce nom, le nerf facial reçoit le filet crânien du nerf vidien. Suivant MM. Ribes, Hippolyte Cloquet et Hirzel, ce rameau s'appliquerait contre le nerf facial sans s'anastomoser avec lui, pour s'en détacher plus bas sous le nom de corde du

tympan; et comme, d'une part, le filet crânien du nerf vidien naît du ganglion sphéno-palatin; comme, d'une autre, part la corde du tympan est supposée se rendre au ganglion sous-maxillaire, on voit que, d'après cette manière de voir, le rameau supérieur du nerf vidien et la corde du tympan, qui n'en serait que le prolongement, établiraient une communication entre le ganglion sphéno-palatin et le ganglion sous-maxillaire. Or, 1° il n'est pas du tout démontré que la corde du tympan se rende au ganglion sous-maxillaire; 2° la connexion admise entre le filet supérieur du nerf vidien et la corde du tympan, est en opposition avec les faits. En effet, il n'y a pas seulement accollement, mais bien anastomose, fusion du nerf vidien avec le nerf facial, et la corde du tympan n'a aucune espèce de rapport avec le premier de ces nerfs. Cette indépendance du nerf vidien et de la corde du tympan se voit surtout bien manifestement sur une pièce qu'on a fait macérer dans l'acide nitrique étendu d'eau (1).

Hypothèses émises au sujet de cette anastomose.

Raisons qui militent contre ces hypothèses

Si l'on fallait donner une interprétation de cette anastomose si remarquable entre le nerf vidien et le nerf facial, je dirais qu'on peut considérer le rameau crânien du nerf vidien comme une origine éloignée ou un rameau de renforcement du nerf facial.

On peut considérer le rameau crânien comme une racine de renforcement.

Le nerf facial, d'après Sæmmering et les auteurs qui l'ont suivi, fournirait encore un filet au muscle interne du marteau, et un filet pour le petit muscle de l'étrier; mais d'abord il est douteux qu'il existe un muscle de l'étrier, et par con-

Le nerf facial ne fournit pas aux muscles du tympan.

(1) M. Arnold a signalé au point de réunion du filet crânien du nerf vidien avec le nerf facial une *intumescence gangliiforme* qu'il considère comme une transition entre un renflement gangliiforme et un véritable ganglion: de cette intumescence gangliiforme qu'il compare aux ganglions des racines postérieures des nerfs spinaux, il fait partir un filet qui va s'anastomoser avec le nerf auditif au fond du conduit auditif interne. Je n'ai pas été assez heureux pour trouver ce filet. D'une autre part, je n'ai rien vu de gangliiforme au point de conjugaison du nerf vidien avec le nerf facial.

séquent un filet nerveux correspondant; et, en second lieu, le muscle interne du marteau ne reçoit rien du nerf facial, mais bien du nerf maxillaire inférieur de la 5^e paire, et plus spécialement de ce tissu pulpeux et rougeâtre que M. Arnold a nommé ganglion otique.

Corde du
tympan.

Avant de sortir du canal de Fallope, le nerf facial fournit un filet remarquable, connu sous le nom de *corde du tympan*, lequel par un trajet rétrograde se porte de bas en haut dans un canal particulier, parallèle à celui de Fallope, pénètre dans la caisse du tympan par un trou pratiqué en dedans et en arrière de l'encadrement de la membrane du tympan, parcourt la caisse de haut en bas et d'arrière en avant, entre le manche du marteau et la branche verticale de l'enclume, sort de cette caisse non par la scissure de Glaser, mais par une ouverture particulière dont j'ai parlé ailleurs (*voyez OREILLE, Caisse du tympan*), et va s'accoller au nerf lingual, dont cette corde peut être considérée comme une des origines tardives, ou un rameau de renforcement.

Le nerf facial reçoit en outre dans le canal de Fallope, au niveau du point où il émet la corde du tympan, un rameau fort remarquable, venu du nerf pneumo-gastrique, et que M. Arnold désigne sous le nom de *rameau auriculaire du pneumo-gastrique*.

2° *Rameaux collatéraux du nerf facial, après sa sortie du canal de Fallope.*

Avant sa division terminale, le facial fournit deux rameaux : *l'auriculaire postérieur* et *le stylien*. Je n'ai pas vu de filet parotidien proprement dit.

L'auriculaire postérieur, mieux nommé *auriculo-occipital*, se détache du nerf encore engagé dans le trou stylo-mastoïdien, s'applique immédiatement contre l'apophyse mastoïde qu'il contourne en passant au-devant, puis au côté externe de cette apophyse (1); c'est au moment où il est situé au-

Nerf auriculo-occipital.

(1) Ce petit nerf est logé dans le sillon qui sépare l'apophyse mastoïde de la crête vaginale (voy. Ostéol. p. 130).

devant de l'apophyse mastoïde, qu'il s'anastomose avec un filet remarquable de la branche auriculaire postérieure du plexus cervical; après quoi, il se divise en deux filets: l'un *ascendant* ou *auriculaire* proprement dit, qui traverse le muscle auriculaire postérieur, auquel il fournit, contourne le pavillon de l'oreille, et va se terminer dans le muscle auriculaire supérieur; l'autre *horizontal* ou *occipital*, plus considérable, continuation du tronc qui passe immédiatement au-dessous du muscle auriculaire postérieur, auquel il donne quelques filets, gagne la ligne courbe demi-circulaire postérieure de l'os occipital, qu'il suit rigoureusement, et se perd en émettant successivement en haut des petits filamens qui se perdent dans le muscle occipital; on peut les suivre jusqu'à la ligne médiane; aucun de ces filamens ne va se rendre à la peau.

Ancun filet
ne va se rendre
à la peau.

Rameau stylien. Il se détache en arrière du nerf facial, à sa sortie du trou stylo-mastoïdien, se jette dans le muscle stylo-hyoïdien, après avoir longé son bord supérieur.

Rameau sty-
lien.

Rameau mastoïdien postérieur. Il naît souvent d'un tronc commun avec le précédent, se jette dans le ventre postérieur du muscle digastrique, et envoie un filet anastomotique au nerf glosso-pharyngien.

Rameau mas-
toïdien posté-
rieur.

Branches terminales.

1^o *Branche temporo-faciale.*

La *branche temporo-faciale* se porte de bas en haut et d'arrière en avant, dans l'épaisseur de la parotide, en formant avec le tronc du nerf facial une arcade à concavité supérieure, croise le col du condyle de la mâchoire inférieure, et reçoit à ce niveau, et par celle de ses faces qui répond au col du condyle, un rameau et quelquefois deux rameaux émanés du nerf auriculo-temporal, branche du maxillaire inférieur.

Trajet de la
branche tem-
poro-faciale.

Ce rameau établit une anastomose extrêmement importante entre le nerf de la 5^e paire et le nerf facial. Plexiforme, et aplatie au moment où elle reçoit le rameau de la 5^e paire,

Importance
de son anasto-
mose avec la
5^e paire.

Epanouisse-
ment de cette
branche en fi-
lets divergens.

la branche temporo-faciale s'épanouit de suite en rameaux qui s'anastomosent entre eux, en formant des arcades de la convexité desquelles partent, comme autant de rayons, une multitude de filets divergens inégaux en volumes, qui occupent tout l'intervalle compris entre une verticale abaissée au devant de l'oreille et une ligne horizontale qui répondrait à la base du nez.

Division de
la branche
temporo-facia-
le :

Tous ces rameaux, qui s'anastomosent plusieurs fois entre eux, et forment une succession d'arcades assez analogues aux arcades vasculaires du mésentère, peuvent être divisés en *temporaux*, en *orbitaires*, en *sous-orbitaires* ou *buccaux*.

1° En ra-
meaux tempo-
raux.

1° Les *rameaux temporaux* sont ascendants, coupent à angle droit l'arcade zygomatique, et couvrent de leurs rameaux toute la région temporale et frontale, en s'anastomosant avec l'auriculo-temporale, branche de la 5^e paire, et avec les divisions du nerf frontal.

Tous ces rameaux sont intermédiaires à la peau et à l'aponévrose temporale; quelques-uns vont à la peau, le plus grand nombre va se distribuer au muscle frontal, au-dessous duquel ils sont placés, et peuvent être suivis jusqu'à la ligne médiane.

2° En ra-
meaux orbitai-
res ;

Rameaux
palpébraux.

2° *Rameaux orbitaires*. On peut les diviser 1° en *palpébraux supérieurs*, remarquables par leur longueur, qui s'enfoncent sous le muscle orbiculaire des paupières, se distribuent à ce muscle et au sourcilier. Plusieurs s'anastomosent avec les divisions du nerf frontal externe. 2° En *rameaux palpébraux moyens*, qui gagnent la commissure externe des paupières, et se partagent entre la paupière supérieure et la paupière inférieure. 3° En *rameaux palpébraux inférieurs*: généralement décrits sous le nom de *malaires*, ils se portent horizontalement d'arrière en avant, au niveau de la moitié inférieure du muscle orbiculaire, et se réfléchissent de bas en haut, pour se placer dans l'épaisseur de la paupière inférieure, entre l'aponévrose palpébrale et le muscle palpébral, où ils se per-

dent. On peut les suivre jusqu'au bord libre du cartilage tarse où ils s'anastomosent entre eux.

3° *Rameaux sous-orbitaires*. Fournis par une ou deux branches volumineuses qui accompagnent le canal de Sténon, ils s'épanouissent en une multitude de filets, qui se divisent en *superficiels* et en *profonds* : les *rameaux superficiels* se portent entre la peau et les muscles orbiculaire grand et petit zygomatiques et élévateur propre de la lèvre supérieure auxquels ils se distribuent : les filets cutanés ne sauraient être révoqués en doute ; ils sont très-ténus, très-longs, et on peut les suivre jusqu'au bulbe des poils de la lèvre supérieure ; quelques-uns gagnent la paupière inférieure, plusieurs accompagnent les veines faciale et angulaire, s'anastomosent avec les divisions du nerf nasal, et remontent jusqu'au muscle pyramidal dans lequel ils se terminent.

3° En rameaux sous-orbitaires.

Les rameaux superficiels sous-orbitaires fournissent des filets cutanés.

Les *rameaux profonds* s'enfoncent sous le muscle élévateur propre de la lèvre supérieure, envoient de nombreux filets à ce muscle et au muscle canin, et forment avec les divisions terminales du sous-orbitaire de la cinquième paire, un plexus fort remarquable, qu'on peut appeler *plexus sous-orbitaire*.

Rameaux profonds.

Ce plexus résulte de l'entrecroisement des radiations du facial, avec les radiations du nerf sous-orbitaire de la 5^e paire. Or, le facial s'irradie de dehors en dedans, tandis que le sous-orbitaire s'irradie de haut en bas, il en résulte que les rameaux de ces deux nerfs sont réciproquement perpendiculaires. On rend cette disposition plus sensible, en exerçant sur les deux ordres de radiations une traction dans le sens de leur longueur. La plupart de ces branches s'entrecroisent sans anastomose, et vont directement à leur destination. La destination du nerf facial est évidemment plutôt musculaire que cutanée ; celle du nerf sous-orbitaire de la 5^e paire est plutôt cutanée et muqueuse que musculaire, et néanmoins, il n'est pas douteux que le nerf facial ne fournisse quelques nerfs cutanés, de même que la 5^e paire fournit quelques nerfs musculaires. En outre, il existe quelques anastomoses non

Plexus sous-orbitaire.

Leurs anastomoses.

contestables entre ces deux ordres de nerfs. Le facial communique aussi fort largement avec le nerf buccal, branche du maxillaire inférieur.

Terminaison
des rameaux
sous-orbitaires
du nerf facial.

Les rameaux sous-orbitaires du nerf facial fournissent au grand et au petit zygomatique, à l'élévateur propre de la lèvre supérieure, à l'élévateur commun, au myrtiforme, au transversal du nez et au canin. Je signalerai en outre un rameau très-remarquable, qui se porte dans l'épaisseur de l'aile du nez, et qui paraît destiné à l'espèce de sphincter qui se trouve placé dans l'épaisseur du repli cutané qui forme cette aile. Ce rameau s'anastomose avec le nerf naso-lobaire.

Différences
des rameaux
sous-orbitaires
de la 5^e paire
et des rameaux
sous-orbitaires
du nerf facial.

Les rameaux sous-orbitaires de la 5^e paire se distinguent des rameaux sous-orbitaires du nerf facial : 1^o par leur direction ; 2^o par leur situation sur un plan plus profond que les radiations du nerf facial ; 3^o par leur volume qui est beaucoup plus considérable ; 4^o par leur disposition en couches ou étages superposés, qui sont au nombre de trois, une sous-cutanée, une sous-muqueuse, et une musculaire : cette dernière traverse l'épaisseur du muscle orbiculaire des lèvres, dans lequel quelques filets paraissent se terminer. Parmi les radiations sous-orbitaires de la 5^e paire, il en est une qu'on peut appeler *nerf de la sous-cloison*, qui se porte sur les côtés de la ligne médiane, jusqu'au lobule du nez, où il se termine. Enfin les radiations sous-orbitaires de la 5^e paire fournissent encore un rameau dorsal du nez, deux rameaux palpébraux ascendants, qu'il est facile de distinguer des rameaux palpébraux du nerf facial.

2^o Branche cervico-faciale.

Branche cer-
vico-faciale.

Sa division
en trois ordres
de rameaux :

La *branche cervico-faciale*, moins volumineuse que la précédente, suit la direction primitive du nerf, et comme lui se porte en bas et en avant dans l'épaisseur de la glande parotide; parvenue à l'angle de la mâchoire inférieure, elle se divise en trois ou quatre rameaux qui se subdivisent eux-mêmes pour constituer des rameaux secondaires qu'on peut diviser en *buccaux*, *mentonniers* et *cervicaux*.

1° *Rameaux buccaux* : Ils se portent horizontalement en avant au devant du masseter auquel ils envoient quelques petits filets et s'anastomosent, soit entre eux, soit avec les rameaux sous-orbitaires de la branche temporo-faciale. On voit en outre une très-belle anastomose entre le nerf buccal de la cinquième paire et l'un de ces rameaux buccaux du facial : nous avons déjà indiqué une anastomose semblable entre un rameau sous-orbitaire du facial et ce même nerf buccal de la cinquième paire.

1° Rameaux
buccaux ;

2° *Rameaux mentonniers*. Destinés à la lèvre inférieure, Ils se réfléchissent de bas en haut en décrivant une arcade à concavité supérieure; situés d'abord sous le peaucier, ils s'enfoncent sous le muscle triangulaire des lèvres et forment avec le nerf mentonnier de la cinquième paire un entrelacement, *plexus mentonnier*, qui a beaucoup d'analogie avec l'entrelacement formé par les nerfs sous-orbitaires du facial et les nerfs sous-orbitaires de la cinquième paire, mais qui est moins compliqué. Ainsi les nerfs mentonniers de la septième paire sont plus superficiels que les nerfs mentonniers de la cinquième, et ses filets sont moins considérables; les radiations de la septième paire se font d'arrière en avant d'abord, puis de bas en haut; les radiations de la cinquième se font directement de bas en haut. Les radiations du facial traversent les muscles carré, orbiculaire auxquels elles se distribuent presque en totalité; elles envoient aussi à la houppe du menton plusieurs filets longs et grêles, dont quelques-uns se rendent à la peau. Les radiations du mentonnier se placent pour la plupart entre les muscles et la muqueuse pour se terminer à cette muqueuse, et plus spécialement au bord libre de la lèvre inférieure.

2° Rameaux
mentonniers.

Plexus men-
tonnier.

3° *Rameaux cervicaux*. Ils marchent d'arrière en avant au niveau de la région sus-hyoïdienne, sous le peaucier, en décrivant des arcades à concavité supérieure, et se dirigent en haut et en avant pour se terminer au niveau du menton. Parmi ces rameaux, il en est un qui se porte verticalement

3° Rameaux
cervicaux.

Anastomose
avec la cervi-
cale transverse.

en bas pour s'anastomoser avec la branche cervicale transverse du plexus cervical.

Terminaison
des rameaux
cervicaux.

Les rameaux cervicaux du facial sont séparés par le peaucier des rameaux cervicaux fournis par le plexus cervical, ils sont tous destinés au peaucier et au muscle de la houppe du menton.

Résumé du
nerf facial.

Résumé. Le nerf facial fournit : 1° à tous les muscles peauciers du crâne et de la face, aussi la section et la compression de ce nerf amènent-elles la paralysie complète de ces muscles; c'est le nerf de l'expression, le nerf respiratoire de la face (Bell); 2° il fournit bien certainement quelques filets cutanés surtout au voisinage de la commissure, et qui peuvent expliquer l'engourdissement de sensibilité que j'ai rencontré chez plusieurs individus affectés d'hémiplégie faciale; 3° Un grand nombre de filets anastomotiques (qui lui ont fait donner le nom de petit sympathique), avec les branches du plexus cervical, avec le nerf auditif, avec le nerf pneumo-gastrique, et surtout avec le nerf de la cinquième paire.

1° Il fournit
à tous les peau-
ciers du crâne
et de la face.

2° Il donne
quelques filets
cutanés.

3° Filets
anastomoti-
ques.

Les anastomoses du nerf facial avec la cinquième paire, méritent une mention toute spéciale; elles ont lieu, 1° avec le rameau frontal de la branche ophthalmique; 2° avec le nerf maxillaire supérieur par les rameaux sous-orbitaires et par le rameau supérieur du nerf vidien: je considère même ce rameau comme une branche d'origine du nerf facial; 3° avec le maxillaire inférieur, par les rameaux mentonniers, par le rameau buccal, et surtout par le nerf auriculo-temporal. On peut considérer le rameau fourni par l'auriculo-temporal au nerf facial comme une des origines de ce dernier nerf.

La structure
du nerf facial
ne diffère pas
de celle de la
5^e paire.

Malgré ces nombreuses anastomoses, le nerf facial et le nerf de la cinquième paire ne peuvent pas se suppléer. L'anatomie ne démontre aucune différence de structure entre ces nerfs, mais démontre une grande différence de destination, le nerf facial étant destiné aux muscles, tandis que le nerf de la cinquième paire est destiné aux tégumens et aux organes des sens.

Action. Le facial est un nerf du mouvement. Cet usage ressort de sa description anatomique non moins que des expériences physiologiques et des maladies.

Action.

Nerf auditif ou portion molle de la septième paire.

Le *nerf auditif*, que nous avons suivi jusqu'à son entrée dans le conduit auditif interne, pénètre dans ce conduit avec le nerf facial, se creuse en gouttière pour recevoir la portion dure, et se divise en deux cordons qui restent distincts dans toute la longueur du conduit, bien qu'ils ne soient pas séparés, et qui traversent les trous de la lame criblée que nous avons dit occuper le fond du conduit auditif interne. (Voyez *Ostéologie*.)

Division du
nerf auditif en
deux cordons.

Pour avoir une bonne idée de la distribution ultérieure du nerf auditif, il faut donner à la lame criblée du conduit auditif la même attention que Scarpa a donnée à la lame criblée de l'ethmoïde, avec laquelle elle a une si grande analogie : De même que la lame criblée ethmoïdale présente une fente particulière pour laisser passer le filet ethmoïdal de l'ophtalmique, de même la lame criblée auditive présente une ouverture pour laisser passer le nerf facial ; d'une autre part, le nerf auditif de même que le nerf olfactif s'exprime à travers les trous de la lame criblée auditive pour pénétrer dans l'oreille interne.

Parallèle entre la lame criblée du conduit auditif et la lame criblée de l'ethmoïde.

Des deux branches de terminaisons du nerf auditif, l'une, antérieure, est destinée au *limacon* ; l'autre, postérieure, est destinée au *vestibule* et aux *canaux demi-circulaires*.

Branches de
terminaison.

La *branche limacienne* se contourne en pas de vis, comme la partie du fond du conduit auditif qui lui est destinée. Il est donc contourné sur lui-même, comme l'avait observé Valsalva, et présente quelque chose de ganglionnaire. De cette espèce de renflement, partent les filets limaciens, dont les uns s'accollent à la surface de la columelle, ce sont ceux qui sont destinés au premier tour ; dont les autres pénètrent dans les canaux de la columelle, et se partagent entre le deuxième tour et le demi-tour du sommet du *limacon*.

Branche
limacienne.

Renflement
de la branche
limacienne.

Expression
des filets lima-
ciens à travers
la columelle.

Différences
de longueur
des filets lima-
ciens.

Branche ves-
tibulaire.

Sa division
en trois ra-
meaux.

J'ai indiqué ailleurs la manière si régulière, dont ces filets s'étalent sur la cloison spirale, la division de chacun de ces filets en deux ou trois filamens qui s'anastomosent entre eux à la manière des nerfs ciliaires, la diminution graduelle en longueur de ces filets, depuis la base jusqu'au sommet du limaçon, en sorte que si on supposait la cloison spirale étalée, on aurait une espèce de harpe, dont les cordes les plus longues répondraient à la base du triangle, représenté par la cloison, et les cordes les plus courtes au sommet de ce triangle. (Voyez oreille interne, tome 3, page 525.)

La branche *vestibulaire*, se divise en trois rameaux, dont le plus considérable, se rend à l'*utricule* et aux *ampoules des canaux membraneux*, vertical supérieur et horizontal, le moyen se rend au *sacculé*, et le plus petit à l'*ampoule* du canal vertical postérieur.

Action. Le nef auditif est exclusivement le nerf de l'audition.

HUITIÈME PAIRE.

Première division. — *Nerf glosso-pharyngien.*

Préparation. Emporter par une coupe triangulaire la moitié postérieure du trou déchiré postérieur; détacher avec précaution la veine jugulaire au-devant de laquelle les nerfs se trouvent placés. Étudier les connexions du glosso-pharyngien avec le pneumo-gastrique et le spinal.

Le nerf *glosso-pharyngien* (*pharyngo-glossien*), *portion antérieure de la 8^e paire, 9^e paire de quelques modernes*, est destiné au pharynx et à la langue.

Né du corps restiforme au dessus et sur la ligne du pneumo-gastrique par une série de filets qui fait suite aux racines de ce dernier nerf (1), le glosso-pharyngien sort du trou

(1) Plusieurs physiologistes modernes ayant admis que le nerf glosso-pharyngien était un nerf mixte, présidant à la sensibilité dans sa portion linguale et à la contractibilité dans sa portion pharyngienne, ont cru trouver au glosso-pharyngien deux racines distinctes; l'une plus grande, qui avoisine le nerf vague; l'autre

déchiré postérieur par un canal fibreux qui lui est propre et qui est situé au devant de celui du pneumo-gastrique et du spinal réunis, en dedans de la veine jugulaire interne, dont il est séparé par une lame cartilagineuse et quelquefois osseuse.

Sortie du
glosso-pharyn-
gien par le
trou déchiré
postérieur.

Dans son passage à travers ce canal, il présente un renflement ganglionnaire décrit par Andersh sous le nom de *ganglion pétreux*, et plus généralement connu aujourd'hui sous le nom de *ganglion d'Andersh*.

Ganglion
d'Andersh.

Du ganglion qui occupe une dépression osseuse du rocher (*receptaculum ganglii petrosi*), part un cordon arrondi qui se porte verticalement en bas, derrière les muscles styliens, au devant de la carotide interne, puis entre le muscle stylo-pharyngien et le stylo-glosse, se porte d'arrière en avant en décrivant une courbe à concavité supérieure, passe au devant du pilier postérieur du voile du palais, derrière l'amygdale et va se rendre à la muqueuse de la langue.

Trajet du
nerf glosso-
pharyngien.

Dans ce trajet, il fournit 1° le rameau de Jacobson, 2° un rameau anastomotique avec le nerf facial, 3° il communique avec le spinal et le pneumo-gastrique, 4° il fournit un rameau musculaire au digastrique et au stylo-pharyngien, 5° des filets carotidiens, 6° des rameaux pharyngiens, 7° des rameaux tonsillaires.

Rameaux
qu'il fournit :

1° *Rameau de Jacobson*. Pour en faciliter l'intelligence, je vais d'abord décrire les canaux par lesquels il passe :

1° Rameau
de Jacobson.

Sur la crête de séparation qui se voit entre la fosse jugulaire et le canal carotidien, en dehors de l'aqueduc du limaçon, se voit un pertuis qui est l'orifice inférieur du canal de Jacobson. Ce canal se porte en arrière et en haut, pénètre dans l'épaisseur de la paroi interne de la caisse au devant de la fenêtre ronde : là, il se divise en trois embranchemens, 1° un descendant qui s'ouvre dans le canal carotidien; 2° deux

Description
du conduit
par lequel ce
rameau péné-
tre dans le
tympan, et de
ses embran-
chemens.

plus petite, qui avoisine le nerf facial, et l'analogie a fait admettre que l'une de ses racines présidait au sentiment et l'autre au mouvement.

ascendans, savoir, l'un antérieur qui se porte en avant et en haut et va s'ouvrir dans la gouttière du rameau crânien du nerf vidien, l'autre postérieur qui se porte d'abord verticalement en haut, en arrière de la fenêtre ovale, se coude brusquement pour devenir horizontal, et s'ouvre sur la face supérieure du rocher dans une gouttière parallèle et interne à la gouttière du nerf vidien.

Trajet du
rameau de Ja-
cobson.

C'est dans ce canal que pénètre le rameau de Jacobson qui se détache du ganglion d'Andersh. Ce rameau, chez un sujet, était formé par deux filets, l'un venu du pneumo-gastrique, l'autre venu du glosso-pharyngien (1).

Sa division
en trois filets.

Ce nerf se divise bientôt en trois filets correspondans aux trois embranchemens; le descendant va se jeter dans le plexus carotidien; des deux ascendans, l'un va s'anastomoser avec le rameau crânien du vidien ou grand nerf pétreux superficiel, l'autre (petit nerf pétreux) va gagner la face supérieure du rocher au-devant du précédent, et se termine à ce tissu rougeâtre qui est connu sous le nom de ganglion otique (2).

Communi-
cation qu'il éta-
blit.

Il suit de là que le rameau de Jacobson établit une communication entre le glosso-pharyngien d'une part et le maxillaire supérieur (plus spécialement avec le ganglion sphéno-palatin par l'entremise du nerf vidien), le ganglion otique du maxillaire inférieur et le ganglion cervical supérieur du grand sympathique, d'une autre part.

(1) Chez un autre sujet il était formé par l'anastomose d'un filet émané du nerf auriculaire du pneumo-gastrique avec un filet émané du glosso-pharyngien.

(2) M. Arnold admet six filets pour le rameau de Jacobson, et par conséquent six petits conduits qui émanent du canal de Jacobson, savoir: les trois filets indiqués plus haut, le filet de la fenêtre ronde, le filet de la fenêtre ovale et le filet de la trompe d'Eustachi. J'ai manifestement vu le filet de la fenêtre ovale, c'est-à-dire, 1° le filet qui arrive sur le pourtour de la fenêtre ovale, sans qu'on puisse le suivre au-delà; 2° le filet qui se porte à la trompe d'Eustachi: je n'ai pas encore pu voir le filet de la fenêtre ronde.

2° Le *rameau anastomotique* avec le *nerf facial* naît du ganglion d'Andersh, immédiatement au-dessous du rameau précédent, il se porte en bas et en dehors, derrière l'apophyse styloïde, se réfléchit ensuite de bas en haut en décrivant une anse à concavité supérieure pour s'anastomoser avec le facial immédiatement après sa sortie du trou stylo-mastoïdien. Ce rameau me paraît être le vestige d'un rameau considérable du nerf facial que j'ai vu remplacer en partie le glosso-pharyngien. (*Voy. t. 3, p. 124: de la langue.*)

2° Rameau anastomotique avec le nerf facial.

3° *Anastomose du glosso-pharyngien, avec le spinal et le pneumo-gastrique.* Le plus ordinairement, le glosso-pharyngien s'accôle au pneumo-gastrique ou plus exactement au rameau anastomotique du spinal. Quelquefois il est complètement isolé de ces nerfs, avec lesquels il ne communique que par ses rameaux pharyngiens.

3° Anastomose du glosso-pharyngien avec le spinal et le pneumo-gastrique.

4° *Rameau du digastrique et du stylo-hyoïdien.* Ce rameau se détache du côté externe du nerf, et se bifurque pour se rendre par une de ses divisions, dans le ventre postérieur du digastrique, et par une autre, dans le muscle stylo-pharyngien et dans le muscle stylo-hyoïdien. Nous l'avons vu s'anastomoser avec le nerf facial, dans l'épaisseur du premier de ces muscles.

4° Rameau du digastrique et du stylo-hyoïdien.

5° *Filets carotidiens.* Très-nombreux, ils longent l'artère carotide interne, et parvenus à l'embranchement de la carotide primitive, ils s'anastomosent avec les filets carotidiens du ganglion cervical supérieur, et concourent à la formation du plexus artériel. Je n'ai pas pu les suivre au-dessous de la division de l'artère carotide primitive; on décrit quelques-uns de ces filets comme allant s'unir aux nerfs cardiaques.

5° Filets carotidiens.

6° *Rameaux pharyngiens.* Au nombre de deux ou trois, ils vont de suite s'anastomoser avec les rameaux pharyngiens du nerf pneumo-gastrique, pour constituer le plexus pharyngien. Ces rameaux fournissent manifestement au constricteur moyen et au constricteur supérieur. Les filets de ce dernier muscle se réfléchissent de bas en haut, sur la face postérieure du pharynx.

6° Rameaux pharyngiens.

7^e Rameaux
tonsillaires.

7^o Les *rameaux tonsillaires* sont très-multipliés, et forment une espèce de plexus.

8^e Rameaux
linguaux du
glosso-pharyn-
gien.

8^o *Rameaux linguaux*. Après avoir fourni ces divers rameaux, le glosso-pharyngien, réduit à la moitié de son volume, s'engage dans l'épaisseur de la base de la langue; parmi ces rameaux, les uns se placent immédiatement sous la muqueuse, les autres traversent les couches les plus supérieures du noyau lingual, pour se porter à la muqueuse linguale, mais plus avant que les précédens; tous sont destinés à la muqueuse; les plus internes se portent de dehors en dedans, sur les côtés de la ligne médiane; les plus externes longent les bords de la langue; je n'ai vu aucun filet se perdre dans l'épaisseur des fibres musculaires.

Action. A raison de sa distribution, ce nerf doit être considéré comme un nerf de contractilité pour le pharynx, et un nerf de sensibilité, pour la base de la langue.

Deuxième division de la huitième paire.

Nerf pneumo-gastrique.

Préparation. Ouvrir le trou déchiré postérieur par sa partie postérieure, étudier successivement le nerf dans les diverses portions de son trajet.

Destination
du pneumo-
gastrique.

Le *nerf pneumo-gastrique*, appelé aussi *nerf vague*, 10^e paire des auteurs modernes, branche principale de la 8^e paire, est un des nerfs les plus remarquables de l'économie, à raison de l'étendue de sa distribution et de l'importance des organes auxquels il est destiné. Il fournit, d'une part, au larynx, aux poumons et au cœur, et d'une autre part, au pharynx, à l'œsophage, à l'estomac et au plexus solaire.

Son trajet.

Nous avons décrit son origine au bulbe rachidien supérieur, sur les corps restiformes, dans la ligne des racines postérieures des nerfs spinaux, la convergence de ces filets, leur réunion en sept ou huit faisceaux d'abord, puis en un seul cordon qui se dirige vers le trou déchiré postérieur, par lequel il sort du crâne. Le pneumo-gastrique se porte ensuite verticalement le long de la colonne cervicale, pé-

nètre dans la poitrine, marche le long de l'œsophage, avec lequel il traverse le diaphragme, pour se terminer dans l'estomac et dans le plexus solaire.

Nous allons examiner successivement ce nerf: 1° A son passage par le trou déchiré postérieur; 2° au sortir du trou déchiré postérieur; 3° le long du cou; 4° le long du thorax; 5 dans l'abdomen.

A. Du pneumo-gastrique, à son passage par le trou déchiré postérieur.

Au trou déchiré postérieur, le pneumo-gastrique sort par la même ouverture que le nerf spinal qui lui est accolé; une cloison fibreuse, cartilagineuse ou osseuse le sépare du glosso-pharyngien qui est au-devant de lui. Une cloison cartilagineuse et souvent osseuse, le sépare de la veine jugulaire interne.

Du pneumo-gastrique au trou déchiré postérieur.

A son passage dans le trou, il présente une disposition ganglionnaire bien prononcée; je veux dire une substance grise au milieu de laquelle existent des filets nerveux, mais sans renflement notable; ce qui a fait rejeter, par beaucoup d'anatomistes, l'existence d'un ganglion en ce point.

Son ganglion.

A ce ganglion, *ganglion du pneumo-gastrique*, qu'on peut comparer au ganglion de Gasser et aux ganglions inter-vertébraux, s'accôle le nerf spinal ou accessoire de Willis, qui communique avec lui par plusieurs filets très-déliés. J'ai déjà dit qu'il n'était pas rare de voir les racines les plus élevées du nerf spinal, venir se jeter directement dans le nerf pneumo-gastrique.

Sa communication avec le spinal.

De ce ganglion part: 1° Un filet anastomotique, qui se rend au ganglion pétreux du glosso-pharyngien (je n'ai pas toujours trouvé ce filet); 2° un rameau *anastomotique* avec le *nerf facial* (rameau auriculaire de M. Arnold), qu'on pourrait appeler *rameau de la fosse jugulaire* et que l'on voit très-bien à travers la veine jugulaire interne ouverte. Ce rameau, appliqué contre la partie antérieure de la fosse jugulaire, entre la veine jugulaire interne et cette fosse, fournit

Anastomose avec le glosso-pharyngien.

Anastomose avec le facial.

un filet anastomotique au filet de Jacobson, pénètre dans l'os temporal par un pertuis pratiqué sur la fosse jugulaire, au niveau de l'apophyse styloïde et parcourt un canal fort court qui le conduit directement dans le canal du nerf facial, avec lequel il s'anastomose (1).

B. Du pneumo-gastrique, à sa sortie du trou déchiré postérieur.

Disposition
plexiforme du
pneumo - gas-
trique à sa sor-
tie du trou
déchiré posté-
rieur.

A sa sortie du trou déchiré postérieur, le nerf pneumo-gastrique se présente sous l'aspect d'un cordon plexiforme, qu'accompagne souvent la substance grise du ganglion dans l'espace de six lignes à un pouce. Ce cordon plexiforme présente des connexions importantes avec le nerf spinal ou accessoire, avec le grand hypoglosse et avec le ganglion cervical supérieur.

1° Il reçoit
la branche in-
terne ou anas-
tomotique du
spinal.

1°. Il reçoit une branche de bifurcation du nerf spinal, que nous désignerons sous le nom de *branche interne* ou *anastomotique* du nerf spinal, et qui s'accôle au pneumo-gastrique, dont elle peut long-temps être distinguée.

2° Il s'anas-
tomose avec le
grand hypo-
glosse.

2°. Il s'anastomose avec le grand hypoglosse, au moment où il est croisé par ce nerf, et d'autrefois, avant cet entrecroisement. Du reste, cette anastomose offre beaucoup de variétés; quelquefois elle a lieu par un filet très-grêle, d'autrefois elle a lieu par deux ou trois filets qui forment une espèce de plexus.

3° Il s'anas-
tomose avec le
glosso - pha-
ryngien.

3°. Avec le glosso-pharyngien.

L'étude de cette anastomose sur des pièces qui avaient macéré dans l'acide nitrique m'a permis de voir qu'elle avait lieu non avec le pneumo-gastrique proprement dit, mais

(1) J'ai vu ce rameau pénétrer immédiatement après son origine, dans la gaine du glosso-pharyngien, s'appliquer contre son ganglion et se réfléchir d'avant en arrière pour se porter dans la fosse jugulaire. Arnold, qui a le premier décrit ce rameau, le représente divisé en trois filets; un ascendant, qui s'anastomose avec le tronc du nerf facial, un descendant, qui s'anastomose avec le rameau auriculaire postérieur du même nerf facial, un moyen qui va se distribuer au conduit auditif externe.

avec le rameau anastomotique du spinal. Rien de plus variable que ces anastomoses, qui manquent quelquefois d'un côté, et qui se font assez souvent par l'intermédiaire des branches pharyngiennes.

4°. Le nerf pneumo-gastrique communique avec le grand sympathique par un rameau ou deux, chez l'homme et chez quelques mammifères (1) : dans les autres classes d'animaux, la connexion est si intime, que la séparation du nerf pneumo-gastrique et du ganglion cervical supérieur est tout à fait impossible.

Anastomose
avec le grand
sympathique.

Les connexions du pneumo-gastrique avec le spinal et avec le ganglion cervical supérieur sont deux points très-importans de l'histoire de ce nerf.

C. Du pneumo-gastrique le long du cou.

A la région cervicale, le pneumo-gastrique est situé au devant de la colonne vertébrale, dont il est séparé par les muscles prévertébraux, sur les côtés du pharynx et de l'œsophage, entre l'artère carotide, qui est en dedans, et la veine jugulaire, qui est en dehors, en arrière de ces vaisseaux. Il est accolé à l'artère carotide et contenu dans la même gaine; il est séparé du cordon cervical du grand sympathique, qui lui est postérieur et externe, par une grande quantité de tissu cellulaire.

Rapports
du pneumo-
gastrique le
long du cou.

Dans ce trajet, il fournit : 1° le rameau pharyngien; 2° le nerf laryngé supérieur; 3° les filets cardiaques.

Branches
qu'il fournit.

Rameau pharyngien. Souvent double et alors pouvant être

(1) J'ai vu le pneumo-gastrique communiquer avec le grand sympathique, par les filets qui se détachent à diverses hauteurs du ganglion : deux partent de la partie supérieure du ganglion cervical en se dirigeant de bas en haut; deux partent de la partie inférieure du ganglion se dirigeant de haut en bas, et s'unissent au pneumo-gastrique. J'ai rencontré un sujet chez lequel le ganglion cervical supérieur était accolé dans toute sa longueur au nerf pneumo-gastrique, si bien que la séparation était impossible.

Rameau
pharyngien.

Son origine
réelle.

Origine
laryngée et
pharyngienne.

Plexus pha-
ryngien.

Rameau la-
ryngé supé-
rieur.

distingué en supérieur et en inférieur, il se détache à peu de distance du trou déchiré postérieur, mais il présente une origine réelle variable. Dans quelques cas, il naît exclusivement du pneumo-gastrique, d'autres fois exclusivement du rameau anastomotique du spinal que nous avons vu ne pas se confondre de suite avec le pneumo-gastrique, souvent à la fois et du pneumo-gastrique et du spinal. Enfin, quelquefois le nerf glosso-pharyngien lui envoie un filet: il passe derrière la carotide interne, fournit des filets carotidiens qui se joignent aux filets plus nombreux fournis par le glosso-pharyngien, et s'anastomose avec les divisions du glosso-pharyngien et avec plusieurs branches volumineuses du ganglion cervical supérieur, pour constituer le *plexus pharyngien*, plexus qui est un des plus remarquables de l'économie, et auquel il faut rapporter les phénomènes nerveux si variés et si fréquens qu'on observe dans cette région. Je reviendrai sur ce plexus à l'occasion du grand sympathique.

Rameau laryngé supérieur. Plus considérable que le précédent, il naît du côté interne du pneumo-gastrique (1), par un cordon arrondi qu'on peut suivre jusqu'au ganglion de ce nerf, se porte en bas et en dedans sur les côtés du pharynx, derrière les carotides interne et externe, qu'il croise obliquement: il se dirige ensuite en avant et en dedans pour gagner la membrane hyo-thyroïdienne, en passant au-dessus du bord supérieur du muscle constricteur inférieur, marche quelque temps entre le muscle thyro-hyôïdien et cette membrane qu'il traverse sur les côtés de la ligne médiane,

(1) Et par conséquent du côté opposé au rameau anastomotique du nerf spinal qui ne m'a pas paru concourir à sa formation. J'ai vu naître le laryngé supérieur par deux racines dont la principale venait du nerf pneumo-gastrique et dont l'autre très-grêle venait du glosso-pharyngien. C'est au nerf pharyngien que me paraît s'appliquer ce que M. Bishoff a dit sur l'origine du nerf laryngé supérieur, qu'il fait naître au niveau du spinal.

pour s'engager dans l'épaisseur du repli muqueux épiglottarythénoïdien, où il se termine en se divisant en un grand nombre de filets.

Chemin faisant, il fournit un rameau qu'on désigne sous le nom de *laryngé externe*, et que j'ai vu naître directement du pneumo-gastrique lui-même; ce rameau communique par un ou deux filets avec le ganglion cervical supérieur et se porte en dedans et en bas sur les côtés du larynx. Il fournit au nerf cardiaque supérieur un ou deux filets qui vont s'anastomoser avec ce nerf, derrière la carotide primitive; c'était cette communication du laryngé externe avec le grand sympathique, que Haller appelait *plexus laryngé* (1). Le rameau laryngé externe donne encore plusieurs rameaux au constricteur inférieur du pharynx, quelques filets qui vont à la glande thyroïde; il se porte ensuite en bas et en avant entre le muscle constricteur inférieur et le cartilage thyroïde, pour aller se perdre, en s'épanouissant, dans le muscle *cricothyroïdien*.

Filets du
nerf cardiaque
supérieur.

Plexus la-
ryngé.

Son épa-
nouissement.

L'*épanouissement terminal* du rameau laryngé supérieur est remarquable par sa disposition radiée, qui est précédée par un aplatissement et par une sorte d'épaississement du nerf. Nous diviserons ces rameaux épanouis, qui tous sont sous-muqueux, en *antérieurs* ou *épiglottiques*, et en *postérieurs*.

Epanouisse-
ment terminal
du rameau la-
ryngé supé-
rieur.

A. Les *rameaux antérieurs* ou *épiglottiques*, nombreux et grêles, se portent sur les bords et au-devant de l'épiglotte, les uns atteignant l'extrémité libre de l'épiglotte, les autres se portant entre ce cartilage et le tissu adipeux, connu sous le nom de glande épiglottique: quelques-uns percent l'épiglotte et vont se distribuer à sa face postérieure.

Rameaux
antérieurs.

(1) Le laryngé inférieur décrit derrière les artères carotides une anse analogue à celle que décrit le nerf grand hypoglosse au-devant de ces vaisseaux, mais sur un plan plus inférieur: la portion de ce nerf qui rampe entre la membrane hyo-thyroïdienne et le muscle thyro-hyoidien est extrêmement flexueuse dans certaines positions du larynx.

Filet à la
base de la lan-
gue.

Parmi les filets antérieurs de terminaison du laryngé supérieur, il en est au moins un qui se porte d'arrière en avant sous la muqueuse qui revêt la base de la langue et peut être suivi jusqu'au niveau du V lingual. Ces filets linguaux du laryngé supérieur sont intermédiaires aux divisions linguales droite et gauche du glosso-pharyngien, avec lesquelles ils ont été probablement confondus.

Filets posté-
rieurs divisés
en

B. Les filets postérieurs ou laryngiens contenus dans l'épaisseur du repli épiglotti-arythénoïdien sont les plus multipliés; ils se divisent en trois ordres: *filets muqueux*, *filet arythénoïdien*, *filet anastomotique ou descendant*. 1° Les filets muqueux sont très-nombreux, et se dirigent de bas en haut dans l'épaisseur du repli épiglotti-arythénoïdien; les uns sont subjacens au feuillet muqueux externe, les autres sont subjacens au feuillet muqueux interne de ce repli. Ils sont destinés à ces deux feuillets, et se terminent, pour la plupart, à l'orifice supérieur du larynx; leur nombre explique la sensibilité exquise dont est doué cet orifice supérieur. Quelques-uns de ces filets muqueux peuvent être suivis dans l'épaisseur de la glande arythénoïde.

1° Filets mu-
queux;

2° Filet du
muscle arythé-
noïdien.

2° Le *filet du muscle arythénoïdien*, qu'il est si facile de confondre avec les filets muqueux, traverse ce muscle d'arrière en avant, et se distribue en partie à ce muscle, en partie à la membrane interne du larynx.

3° Filet anas-
tomotique.

3° Le *filet anastomotique ou descendant*, d'un volume peu considérable, mais variable, se porte verticalement en bas, entre la muqueuse d'une part, et les muscles thyro-arythénoïdien et crico-arythénoïdien de l'autre, gagne la face postérieure du cartilage cricoïde sur lequel il s'anastomose avec le nerf récurrent. Cette anastomose remarquable était connue de Gallien.

Ainsi le nerf laryngé supérieur est principalement affecté à la muqueuse du larynx. Les rameaux musculaires qu'il fournit, sont ceux du muscle arythénoïdien et du muscle crico-thyroïdien: ce dernier vient du laryngé externe.

Rameaux cardiaques cervicaux du pneumo-gastrique. Variables en nombre et en volume chez les différens sujets, et même d'un côté à l'autre, ils se détachent à des hauteurs diverses du tronc du pneumo-gastrique; les uns vont se jeter, après un trajet plus ou moins long, dans les nerfs cardiaques supérieurs, soit le long du cou, soit dans le thorax; les autres se portent directement au plexus cardiaque. Le plus remarquable des nerfs cardiaques cervicaux du pneumo-gastrique est celui qui naît à la partie inférieure du cou, un peu au-dessus de la première côte; à droite, il passe au-devant de la carotide primitive, puis au-devant du tronc brachio-céphalique, au-dessous duquel il s'unit au nerf cardiaque supérieur. A gauche, il se porte au-devant de la crosse de l'aorte, au-dessous de laquelle il s'anastomose comme le précédent. Ce rameau va quelquefois directement au plexus cardiaque. Il est quelquefois double.

Rameaux cardiaques cervicaux du pneumo-gastrique variables en nombre et en volume.

Leur terminaison.

Un de ces rameaux est remarquable.

D. Du pneumo-gastrique dans le thorax.

La portion thoracique du pneumo-gastrique, présente cette particularité qu'elle offre des différences remarquables, du côté droit et du côté gauche.

A droite, le nerf pénètre dans le thorax, entre la veine et l'artère sous-clavières; plus bas, il passe derrière le tronc veineux brachio-céphalique et la veine cave supérieure, sur les côtés de la trachée, ou plutôt dans le sillon qui sépare la trachée de l'œsophage: il se porte ensuite derrière la racine du poumon, où il s'aplatit en s'élargissant; là, il fournit des branches très-multipliées, et semble s'épanouir pour se reconstituer ensuite. Au-dessous de la racine du poumon, le pneumo-gastrique droit est toujours divisé en deux branches aplaties, qui longent le côté droit de l'œsophage, se réunissent à peu de distance du diaphragme, pour se placer en arrière de l'œsophage, et pénétrer dans l'abdomen, avec ce conduit membraneux.

Ses rapports à droite.

A gauche, le nerf pneumo-gastrique pénètre dans le thorax, entre la carotide primitive et l'artère sous-clavière,

Ses rapports à gauche.

dans l'intervalle triangulaire qui les sépare, derrière le tronc veineux brachio-céphalique, à gauche de la crosse de l'aorte (1); passe ensuite derrière la bronche gauche, sur laquelle il s'épanouit, pour se reconstituer en une ou deux branches qui se porte au-devant de l'œsophage, avec lequel il pénètre dans l'abdomen.

Branches
qu'il fournit
dans le thorax.

Dans le thorax, le nerf pneumo-gastrique fournit le *nerf récurrent* ou *laryngé inférieur*, un *rameau cardiaque*, des *rameaux trachéens*, *œsophagiens*, le plexus pulmonaire antérieur, et le plexus pulmonaire postérieur.

Nerf récurrent ou laryngé inférieur.

Son mode
d'origine à
droite et à gau-
che.

Le *nerf récurrent* ou *laryngé inférieur* (2), ainsi nommé à cause de sa direction réfléchie, naît au-devant de la crosse de l'aorte à gauche, et de l'artère sous-clavière à droite: son volume est quelquefois si considérable, qu'on pourrait le considérer comme une branche de bifurcation du pneumo-gastrique lui-même: il se réfléchit au-dessous, puis en arrière de la crosse de l'aorte à gauche, de l'artère sous-clavière à droite, de manière à former une anse ou arcade à concavité supérieure, qui embrasse ces vaisseaux; devenu ascendant, de descendant qu'il était d'abord, le nerf récurrent se place dans le sillon qui sépare la trachée-artère de l'œsophage, et continue sa marche ascendante, jusqu'au niveau du bord inférieur du muscle constricteur inférieur du pharynx, s'engage sous ce muscle, auquel il fournit des filets, puis se place derrière les petites cornes du cartilage thyroïde, derrière

(1) Le rapport du pneumo-gastrique gauche avec la crosse aortique rend compte des distensions et de l'atrophie de ce nerf dans les anévrysmes de cette partie de l'aorte.

(2) Les mêmes anatomistes qui ont considéré le nerf laryngé supérieur comme une dépendance du nerf spinal, ont également admis que le nerf laryngé inférieur ou récurrent avait la même origine. Je dirai, à plus forte raison, pour ce nerf, ce que j'ai dit pour le laryngé supérieur, c'est-à-dire, qu'il est anatomiquement impossible d'établir cette continuité.

l'articulation crico-thyroïdienne, en côtoyant le bord externe du muscle crico-arythénoïdien postérieur, et se termine en se répartissant entre les muscles du larynx.

Rameaux collatéraux. Dans son trajet, le nerf récurrent fournit : 1° Au moment de sa réflexion, *plusieurs filets cardiaques*, qui vont s'unir aux filets cardiaques du pneumogastrique et du grand sympathique; il importe de remarquer la connexion intime qui existe entre les nerfs récurrents et les nerfs cardiaques. On voit presque toujours des anastomoses très-considérables entre les nerfs cardiaques supérieur et inférieur, et le nerf récurrent. Quelquefois même ce nerf est l'aboutissant des nerfs cardiaques supérieurs et moyens, et le point de départ du nerf cardiaque inférieur; les anastomoses entre les nerfs récurrents et les nerfs cardiaques, constituent quelquefois un véritable plexus.

2° Des *rameaux œsophagiens*, qui sont beaucoup plus multipliés à gauche qu'à droite, d'où il résulte que le nerf récurrent du côté gauche arrive au larynx bien plus amoindri que le nerf récurrent du côté droit.

3° Des *rameaux trachéens*, qui vont principalement à la partie postérieure ou membraneuse de ce conduit.

4° Des *filets pharyngiens*, qui sont tous destinés au muscle constricteur inférieur.

Rameaux terminaux. A l'exception d'un rameau anastomotique pour le nerf laryngé supérieur, ces rameaux sont tous destinés aux muscles du larynx, et se répartissent ainsi qu'il suit :

1° *Nerf du muscle crico-arythénoïdien postérieur.* Il s'enfonce dans l'épaisseur de ce muscle.

2° *Nerf de l'arythénoïdien.* Il se porte entre le cartilage cricoïde et le muscle crico-arythénoïdien postérieur, pour venir se distribuer dans l'épaisseur du muscle arythénoïdien. Nous avons déjà vu que ce muscle recevait du laryngé supérieur.

3° *Nerf du crico-arythénoïdien et du thyro-arythénoïdien réunis.* C'est la véritable terminaison du nerf; il se porte au

Rameaux
qu'il fournit :
1° Filets car-
diaques.

Connexion
intime entre
les nerfs récur-
rents et les nerfs
cardiaques.

Rameaux
œsophagiens
plus multipliés
à gauche qu'à
droite.

Rameaux
trachéens.

Filets pha-
ryngiens.

Rameaux
terminaux
musculaires.

côté externe de ces deux faisceaux que nous avons vus ne constituer chez l'homme qu'un seul et même muscle, et les pénétre par des filets très-déliés. J'ai vu manifestement un filet très-grêle, pénétrer dans l'articulation crico-thyroïdienne.

Rameaux
cardiaques et
péricardia-
ques.

Lorsque le pneumo-gastrique a fourni le nerf récurrent, et souvent avant de l'avoir fourni, il donne, 1^o des rameaux cardiaques (*cardiaques thoraciques*), qui se divisent en *péricardiaques*, lesquels se portent à la face externe du péricarde, dans lequel ils se perdent, et dans le tissu cellulaire qui remplace le thymus; et en *cardiaques* proprement dits, qui vont concourir à la formation des plexus cardiaques.

Rameaux
pulmonaires
antérieurs.

2^o. Des *rameaux pulmonaires antérieurs*, qui se portent au-devant de la bronche, des artères et des veines pulmonaires, qu'ils croisent obliquement pour s'enfoncer dans l'épaisseur du poumon, en suivant les divisions artérielles et bronchiques: on a désigné ces rameaux pulmonaires sous le titre de *plexus pulmonaire antérieur*. J'ai vu plusieurs de ces rameaux parcourir sous la séreuse, qui revêt la face interne des poumons, un assez long trajet, avant de s'enfoncer dans l'épaisseur du poumon.

Plexus pul-
monaire anté-
rieur.

3^o. Derrière la bronche et le long de l'œsophage, le nerf pneumo-gastrique fournit des rameaux postérieurs qui sont: 4^o Des *rameaux œsophagiens*, qui sont très-multipliés; 5^o Des *rameaux trachéens*, qui se portent principalement à la partie postérieure ou membraneuse de la trachée, et enfin, 6^o des *rameaux pulmonaires ou bronchiques postérieurs*, qui vont constituer le *plexus pulmonaire postérieur*.

Plexus pul-
monaire pos-
térieur.

Le *plexus pulmonaire postérieur* est un des plexus les plus remarquables de l'économie: c'est à son niveau, et pour le former, que le nerf pneumo-gastrique semble se décomposer et s'épanouir; il y a un *plexus pulmonaire droit* et un *plexus pulmonaire gauche*. Celui du côté gauche est beaucoup plus considérable que celui du côté droit. Les deux plexus ne sont pas indépendans l'un de l'autre, mais

Plexus pul-
monaire droit.

Plexus pul-
monaire gau-
che.

liés entre eux par de fortes anastomoses: disposition remarquable, qui établit une communauté de fonctions entre les deux nerfs; ce qui explique pourquoi l'un des nerfs pneumo-gastriques peut être suppléé par l'autre.

Anastomose
de ces deux
plexus.

Du reste, les plexus pulmonaires que complètent des filets nerveux émanés du grand sympathique, sont situés derrière la racine des poumons, ou, plus exactement, derrière les bronches (d'où le nom de *plexus bronchiques*). Des filets qui en émanent, les uns en petit nombre, suivent l'artère pulmonaire, et paraissent se perdre dans ses parois; les autres, et c'est la presque totalité, suivent les bronches: ils se portent en arrière de ces conduits, plusieurs se réfléchissent d'arrière en avant, dans les angles rentrants, qui résultent de leur bifurcation, longent la partie antérieure des divisions bronchiques, et se terminent dans leur épaisseur. On peut les suivre jusqu'aux dernières ramifications de ces conduits. Sur les grands animaux, on voit très-bien ces filets se perdre dans les fibres musculaires circulaires placées en dedans des tuyaux bronchiques (1).

Ils reçoivent
des filets du
grand sympa-
thique.

Des filets qui
en émanent.

Ils accom-
pagnent les ra-
mifications
bronchiques.

Au-dessous des plexus pulmonaires, le nerf pneumo-gastrique ne fournit que des *rameaux œsophagiens*, qui sont très-multipliés autour de l'œsophage. Le nerf pneumo-gastrique droit s'anastomose avec le pneumo-gastrique gauche; mais ces communications ne constituent pas ces cercles anastomotiques, sur lesquels on a insisté pour expliquer la douleur causée par l'ingestion d'un bol alimentaire trop volumineux.

Rameaux
œsophagiens.

Anastomose
du pneumo-
gastrique
droit, avec le
pneumo-gas-
trique gauche.

E. Du pneumo-gastrique dans l'abdomen.

Les deux pneumo-gastriques droit et gauche pénètrent dans l'abdomen avec l'œsophage, le gauche en avant, le droit en arrière de ce conduit, et se comportent de la manière suivante:

Le *gauche*, placé au devant du cardia, s'épanouit en un

(1) J'ai vu un nerf venant du plexus pulmonaire qui traversait un faisceau de l'œsophage pour aller se distribuer à l'aorte.

Rapports du
pneumo-gas-
trique gauche
et distribution.

très-grand nombre de filets divergens, dont les uns se portent au grand cul-de-sac, dont les autres se portent sur la face antérieure de l'estomac, dont le plus grand nombre, qui gagne la petite courbure, se partage en deux ordres ou groupes; l'un de ces groupes abandonne la petite courbure, et gagne l'épaisseur de l'épiploon gastro-hépatique, qui le conduit à l'extrémité gauche du sillon transverse du foie, où il pénètre. L'autre groupe reste fidèle à la petite courbure, et peut être suivi jusqu'au duodénum.

Distribution
du pneumo-
gastrique
droit; il va se
jeter dans le
plexus solaire.

Le *nerf pneumo-gastrique droit*, placé derrière le cardia, fournit à l'estomac un nombre de rameaux bien moins considérable que le *nerf pneumo-gastrique gauche*, et va se jeter dans le plexus solaire, dont il doit être considéré comme un des rameaux principaux d'origine.

Résumé du pneumo-gastrique. Ainsi le pneumo-gastrique présente une distribution extrêmement compliquée.

A. Au *trou déchiré postérieur*, il s'anastomose 1° avec le spinal; 2° avec le facial, par le rameau de la fosse jugulaire, et 3° par un filet émané de ce rameau, avec le *nerf de Jacobson*, et par conséquent, avec le *glosso-pharyngien*.

B. Au *sortir du trou déchiré postérieur*, il s'anastomose 1° avec une grosse branche du spinal; 2° avec le grand hypoglosse; 3° avec le *glosso-pharyngien*; 4° avec le ganglion cervical supérieur.

C. Le *long du cou*, il donne : 1° le rameau pharyngien; 2° le rameau laryngé supérieur; 3° les rameaux cardiaques supérieurs du pneumo-gastrique.

D. Dans le *thorax*, il fournit 1° le rameau récurrent ou laryngé inférieur, lequel fournit des filets cardiaques, des rameaux œsophagiens, pharyngiens, trachéens, et laryngiens; 2° des rameaux cardiaques inférieurs; 3° les rameaux pulmonaires ou bronchiques.

Structure
différente de
celle des autres
nerfs.

Sous le rapport de la *structure*, le *nerf pneumo-gastrique* diffère notablement des autres nerfs, par la ténuité de ses filets, par leur disposition plexiforme; et sous ce double

point de vue, non moins que sous celui de sa distribution, il se rapproche bien plus des nerfs de la vie de nutrition, que des nerfs de la vie de relation. Nous verrons à l'occasion du grand sympathique, quels rapports intimes lient le pneumo-gastrique à ce nerf.

Usages du pneumo-gastrique. Il résulte du mode de distribution du nerf pneumo-gastrique, que ce nerf est à la fois un nerf du sentiment et un nerf du mouvement; car il donne à la fois au tégument interne des voies respiratoires et digestives, et aux muscles et tuniques musculaires de ces mêmes voies. L'anatomie ne confirme nullement cette idée ingénieuse de M. Bischoff, que le pneumo-gastrique est essentiellement un nerf du sentiment, et que la portion de ce nerf qui préside au mouvement est empruntée au nerf spinal. Les physiologistes ont étudié de mille et mille manières l'action du pneumo-gastrique sur le larynx, les poumons, le cœur et l'estomac: il résulte de quelques expériences que j'ai tentées au sujet de ce nerf, que les animaux auxquels les deux nerfs pneumo-gastriques ont été simultanément coupés meurent presque immédiatement, lorsqu'on leur donne à manger à discrétion, parce qu'alors la contractilité de l'estomac et de l'œsophage étant détruite, les alimens, après avoir rempli l'estomac, distendent l'œsophage, et passent de l'œsophage dans le larynx.

Il est à la fois un nerf du sentiment et un nerf du mouvement.

L'anatomie ne prouve pas qu'il soit essentiellement un nerf du sentiment.

Troisième division de la huitième paire.

Nerf spinal ou accessoire de Willis.

Nous avons décrit l'origine si remarquable du nerf spinal, sur les parties latérales de la portion cervicale de la moelle, entre les racines antérieures et les racines postérieures, ou plutôt immédiatement au-devant de ces dernières, dont il semble une dépendance; nous avons insisté sur la disposition de ses racines supérieures, qui viennent des corps restiformes qui font suite, d'une part à la série de celles du pneumo-gastrique, si bien qu'elles vont quelquefois se jeter

Origine du spinal.

dans ce dernier nerf; et d'une autre part, à la série des racines postérieures des nerfs spinaux.

Enfin, nous avons fait connaître ses variétés d'origine, ses connexions avec la première paire cervicale, dont il forme presque toujours la racine postérieure, sa marche ascendante jusqu'au trou occipital, par lequel il pénètre dans le crâne, et sa sortie du crâne par le trou déchiré postérieur.

Sa sortie du crâne par le trou déchiré postérieur.

Il sort du trou déchiré postérieur, par une ouverture qui lui est commune avec le nerf vague, en arrière duquel il est placé, et qui est bien distincte de celle qui livre passage au glosso-pharyngien. A son passage dans le trou déchiré postérieur, il s'accolle au renflement ganglionnaire du nerf vague, sans participer en aucune manière à la formation de son ganglion, et sans se confondre avec lui; au sortir du trou, il se divise en deux branches d'égal volume, l'une *interne* ou *anastomotique*, qui reste accolée au nerf vague, dont elle partagera désormais la distribution, et l'autre *musculaire* (1).

Branche anastomotique du pneumogastrique.

A. *Branche anastomotique*. L'intimité des connexions, l'es-pèce de fusion qui existe entre le nerf accessoire et le nerf vague, sont telles que jusqu'à Willis on les avait considérés comme un seul et même nerf. Willis le premier le décrit, peut-être à tort, comme un nerf à part sous le nom de *nervus accessorius ad par vagum*, siye *nervus spinalis*. Dans une excellente thèse, publiée en 1832 (2), M. Bischoff cherche à établir que le nerf vague et le nerf accessoire ne sont qu'un seul et même nerf tout-à fait analogue aux paires spinales, que l'accessoire est le nerf du mouvement, et le nerf vague le nerf du sentiment. « *Nervus accessorius Willisii est nervus motorius, atque eandem habet rationem ad nervum va-*

(1) Il est bon de noter qu'à leur passage à travers le trou déchiré le nerf vague et le nerf spinal adhèrent à la dure-mère, à la manière du ganglion de Gasser.

(2) *Nervi accessorii Willisii anatomia et physiologia*, Bischoff. Darmstadii.

» gum, quàm antiqua radix nervi spinalis ad posticam. Omnis
 » motio cui vagus præesse videtur, ab illà portione accessorii,
 » quæ ad vagum accidit, efficitur. Itaque vox quoque, sive
 » musculorum laryngis et glottidis motus, ab accessorio pen-
 » det, et eo nomine accessorius nervus vocalis vocari po-
 » test. »

De graves objections s'élèvent contre cette manière de voir; d'abord elle est en opposition avec le point de doctrine qui établit que les racines antérieures président au mouvement et les racines postérieures au sentiment. Car les filets d'origine du nerf accessoire font évidemment partie des racines postérieures. Comment dans l'opinion généralement admise, deux nerfs qui comme le vague et le spinal ont leurs racines sur la même ligne, si bien qu'il est souvent difficile de les distinguer les unes des autres, auraient-ils des actions si différentes?

Faut-il admettre que la loi qui régit les racines antérieures et les racines postérieures cesse au bulbe? Faut-il admettre avec M. Arnold qu'il y a au bulbe non seulement entrecroisement de droite à gauche, mais encore entrecroisement antéro-postérieur, de sorte que les cordons postérieurs du bulbe deviendraient spécialement affectés au mouvement et les cordons antérieurs au sentiment? D'ailleurs, même dans cette hypothèse, le nerf accessoire naîtrait en partie au dessous du point où ce prétendu entrecroisement antéro-postérieur serait censé exister. L'entrecroisement antéro-postérieur existe manifestement, ainsi que je l'ai dit ailleurs (voyez *Bulbe rachidien*), pour les deux faisceaux pyramidaux, mais les autres faisceaux de la moelle y sont tout-à-fait étrangers.

Quoi qu'il en soit, la branche anastomotique du nerf vague peut être suivie, après la macération dans l'acide nitrique, le long du bord externe du nerf vague. Chez un grand nombre de sujets elle fournit manifestement le *nerf pharyngien* qui tantôt naît exclusivement du nerf vague et tantôt naît à la fois du nerf vague et de l'accessoire. Cette dernière disposi-

Hypothèse
sur les fonc-
tions du spinal.

Nerf pha-
ryngien.

Fourni par la branche anastomotique.

tion est indiquée comme constante et normale par Scarpa qui l'a fait représenter dans plusieurs figures. Chez certains sujets, le nerf spinal semble étranger au nerf pharyngien, mais alors l'accolement du rameau anastomotique a lieu au dessous de l'origine du nerf pharyngien.

La branche anastomotique est étrangère à la formation des nerfs laryngés.

La branche anastomotique me paraît complètement étrangère à la formation du nerf laryngé supérieur; elle l'est encore davantage à la formation du nerf récurrent. Il me paraît anatomiquement impossible d'établir la continuité du nerf accessoire et des nerfs laryngé supérieur et récurrent; je ne saurais donc admettre que le nerf accessoire fournisse aux muscles intrinsèques du larynx.

Petit plexus au-devant du ganglion du pneumo-gastrique, et qui va se rendre à l'hypoglosse.

Du nerf spinal partent ordinairement un certain nombre de filets qui forment au devant du tronc rougeâtre et comme ganglionnaire du pneumo-gastrique un petit plexus qui lui adhère et qui va se rendre au grand hypoglosse.

Du reste, il existe de si grandes variétés dans le mode de communication entre le nerf pneumo-gastrique et le nerf accessoire, qu'il est bien difficile de les rapporter à une loi générale.

Trajet de la branche musculaire.

B. *Branche musculaire.* Elle se porte verticalement en bas entre la veine jugulaire interne et l'artère occipitale, au-dessous des muscles digastrique et stylo-hyoïdien, se dirige en arrière et en dehors, au dessous du muscle sterno-mastoïdien, traverse le plus souvent ce muscle, quelquefois s'accole seulement à sa face profonde, croise obliquement le triangle sus-claviculaire et gagne la face profonde du muscle trapèze dans lequel elle se perd.

Rameaux d'anastomose avec la 3^e paire cervicale.

Rameaux qu'elle fournit. En traversant le sterno-mastoïdien, l'accessoire laisse à ce muscle de nombreux rameaux qui s'anastomosent avec des rameaux émanés de la 3^e paire, et forment dans l'épaisseur de ce muscle une espèce de plexus.

Communication avec la 2^e.

Au sortir du sterno-mastoïdien, le spinal affaibli reçoit de la branche de communication de la 2^e avec la 3^e paire

une branche qui augmente singulièrement son volume; il concourt à la formation du plexus cervical et quelquefois à la formation du nerf auriculaire postérieur.

Il concourt à la formation du plexus cervical.

Il gagne la face antérieure du trapèze, là il reçoit deux branches considérables qui viennent de la 3^e, de la 4^e et de la 5^e paire cervicale, et qui me paraissent des rameaux de renforcement; on voit quelques filets ascendants qui se portent à la portion occipitale de ce muscle; d'autres descendants vont continuer son trajet au-devant de ce muscle, en se rapprochant des insertions scapulaires, et peuvent être suivis jusqu'à son angle inférieur. La branche musculaire du nerf spinal est exclusivement destinée au sterno-mastoïdien et au trapèze. On a dit, à tort, qu'il se rendait à d'autres muscles que le trapèze, qu'il fournissait au rhomboïde, à l'angulaire, au complexus, au splénus, au sous-scapulaire et à la peau.

Anastomose avec la 3^e, 4^e et 5^e.

La branche musculaire est destinée au muscle sterno-cleido-mastoïdien et au trapèze.

Au devant, ou mieux dans l'épaisseur du trapèze, le spinal s'anastomose avec les branches postérieures des paires spinales.

Il s'anastomose avec les branches postérieures des paires spinales.

Résumé. Le spinal fournit au sterno-mastoïdien, au trapèze, au pharynx; on suppose qu'il envoie au larynx par sa branche anastomotique avec le pneumo-gastrique. Il communique avec la 2^e, la 3^e, la 4^e et la 5^e paire cervicale.

Usage. Bell ayant égard à la branche musculaire du spinal, a classé ce nerf parmi les nerfs respiratoires sous le nom de *nerf respiratoire supérieur du tronc*, car il vient, suivant cet auteur, de la colonne intermédiaire aux colonnes antérieures et aux colonnes postérieures.

Au sujet de la branche anastomotique du spinal qui est confondue avec le vague, M. Bischoff établit la proposition suivante (page 95): « Nervum accessorium nimirum nervum » motorium esse, idè que in partes vagi adscisci, ut motus, qui » bus hic qui sensificus tantummodo nervus est, præesse videatur, ipse perficiat; eundem ergo præesse motibus quoque » musculorum laryngis, idè que nervum esse vocalem. » Cette idée qui lui avait été suggérée par la théorie, il chercha à la

confirmer par l'expérience. La section de toutes les racines du nerf spinal était une chose extrêmement difficile : et après beaucoup de tentatives infructueuses, il parvint enfin à pratiquer la section des racines droites et des racines gauches de ce nerf. La raucité de la voix qui fut la suite immédiate de la section de toutes les racines du côté droit, alla en augmentant à mesure qu'il procédait à la section des filets du côté gauche, la voix fut remplacée par un son très-rauque qui ne mérite pas le nom de voix.

J'ai déjà dit que l'anatomie ne démontre nullement que les nerfs laryngés viennent du spinal; elle ne démontre pas davantage que les fibres musculaires des bronches de l'estomac et de l'œsophage reçoivent leurs filets de ce nerf.

GRAND HYPOGLOSSE OU NEUVIÈME PAIRE.

Le *nerf grand hypoglosse*, 9^e paire, 12^e paire des modernes, naît du sillon de séparation des olives et des pyramides par une série linéaire de filets qui se réunissent en deux groupes bien distincts lesquels gagnent le trou ou canal condylien antérieur, traversent séparément la dure-mère et se réunissent avant de sortir du canal en un cordon arrondi (1).

Sortie par
le canal con-
dylien.

Au sortir du canal condylien, le grand hypoglosse se porte verticalement en bas entre l'artère carotide interne qui est en dedans et la veine jugulaire interne qui est en dehors. Ses rapports avec le pneumo-gastrique sont tels que placé d'abord en arrière de ce nerf, il le croise très-obliquement en passant en dehors de lui, et se trouve plus bas au-devant de ce nerf, qu'il contourne ainsi en demi-spirale.

Direction.

Il décrit une
anse à con-
cavité supé-
rieure.

Parvenu au dessous du ventre postérieur du digastrique, le grand hypoglosse change de direction, se porte d'arrière en avant et de haut en bas en croisant les artères carotides interne et externe au devant desquelles il est situé; il se réfléchit ensuite de bas en haut pour gagner la face inférieure de la langue et décrire ainsi une anse à concavité supérieure,

(1) L'artère vertébrale est située au devant des filets de l'hypoglosse.

parallèle et inférieure à celle du muscle digastrique, à deux lignes au dessus de l'os hyoïde.

Rapports. Profondément placé dans sa portion verticale où il longe la colonne vertébrale, il devient superficiel dans sa portion moyenne où il n'est séparé de la peau que par le peaucier et par la saillie du muscle sterno-mastoïdien; il redevient profond antérieurement où il est appliqué contre le muscle hyoglosse et recouvert par le ventre antérieur du digastrique et par le stylo-hyoïdien, puis par la glande sous-maxillaire et par le muscle mylo-hyoïdien pour s'enfoncer ensuite dans l'épaisseur du muscle génioglosse et se perdre dans le noyau lingual.

Profond
dans sa por-
tion verticale.

Superficiel
dans sa por-
tion moyenne.

Profond
dans sa portion
antérieure.

Les rapports du nerf grand hypoglosse avec l'artère linguale sont remarquables. D'abord parallèle à cette artère au-dessus de laquelle il est situé, il en est bientôt séparé par le muscle hyoglosse, puis la rejoint au-devant du muscle. Dans l'épaisseur de la langue, l'artère est en dehors du génioglosse, tandis que le nerf traverse d'arrière en avant les fibres de ce muscle.

Rapports.

Branches collatérales A. Branches anastomotiques 1^o avec la 8^e paire. Au moment où il croise la 8^e paire, le nerf grand hypoglosse est accolé au pneumo-gastrique, avec lequel il communique quelquefois par des filets extrêmement déliés. Le plus souvent, les anastomoses entre ces deux nerfs se font par un véritable plexus. Cette communication a lieu tantôt avec le rameau anastomotique du spinal, tantôt avec le pneumo-gastrique proprement dit.

Anastomose
avec la 8^e paire.

2^o. Il envoie un filet très-grêle au ganglion cervical supérieur.

Filet grêle
du ganglion
cervical supé-
rieur.

3^o. Il reçoit trois filets de l'anse nerveuse, formée par la 1^{re} et la 2^e paire cervicale, savoir : deux de la 1^{re}, un de la 2^e. Le filet supérieur de la 1^{re} paire est ascendant, disposition difficile à concevoir, car ce filet se dirige vers les racines de l'hypoglosse; s'il est supposé venir du grand hypoglosse, il se dirige vers les racines de la 1^{re} paire.

Anastomose
avec la 1^{re}
paire cervi-
cale.

Anastomose
avec le nerf
lingual.

lingual.

lingual.

Branche des-
cendante.

Sa direction.

Ses rapports.

Son anasto-
mose avec le
rameau des-
cendant du plexus
cervical.

Au niveau du bord antérieur du muscle hyoglosse, il fournit une branche anastomotique très-remarquable, qui forme une arcade avec le lingual.

B. Branches émises. Ce sont 1° la *branche descendante*; 2° un *petit rameau musculaire sous-hyoïdien*; 3° les *rameaux de l'hyoglosse et du styloglosse*.

1°. *Branche descendante (ramus descendens noni)*. La plus remarquable des branches de l'hypoglosse. Elle se détache du nerf au moment où il change de direction, se porte verticalement en bas au devant de la carotide interne, puis au devant de la carotide primitive, se recourbe en dehors, et s'anastomose sur la veine jugulaire interne, en formant une anse à concavité supérieure, avec le rameau descendant du plexus cervical. De la convexité de cette anse partent deux rameaux dont l'un interne est destiné à l'omoplat-hyoïdien, dont l'autre externe se divise en deux filets, l'un pénétrant dans le sterno-hyoïdien par son bord externe, l'autre pénétrant dans le sterno-thyroïdien par sa face profonde. J'ai vu l'un de ces rameaux venir directement de l'hypoglosse.

Le mode d'origine et le mode d'anastomose de la branche descendante de la 9^e paire sont également importants à étudier (1).

(1) Il est des cas où l'analyse des rameaux descendants de la 9^e paire est toute faite: ce sont ceux dans lesquels le rameau fourni par la 2^e paire cervicale ne s'accolle pas au nerf grand hypoglosse, mais reste à distance de ce nerf. Dans ce cas, on voit les filets émanés de l'hypoglosse venir s'y associer; un de ces filets se diriger du côté de l'origine de la 2^e paire cervicale, les autres filets se dirigent vers la terminaison. Dans un cas, le nerf grand hypoglosse donnait un très-petit filet à la 1^{re} paire cervicale avant de recevoir celui qui lui est fourni par cette 1^{re} paire. La branche descendante du plexus cervical était remplacée par trois rameaux émanés des 1^{re}, 2^e, 3^e et 4^e paires cervicales, qui formaient, avec la branche descendante de la 9^e et avec les branches qui en émanent, une succession d'arcades ou anses situées au devant des carotides externe et primi-

1^o *Mode d'origine.* Cette branche est, en effet, formée en presque totalité par les rameaux anastomotiques de la 1^{re} et de la 2^e paire cervicale, lesquelles, après s'être accolées au grand hypoglosse, s'en détachent pour constituer la branche descendante. Cette disposition devient surtout manifeste sur des pièces qui ont macéré dans l'acide nitrique. Je dois dire toutefois qu'elle n'est pas également évidente chez tous les sujets; que constamment quelques filets, détachés de l'hypoglosse lui-même, viennent s'ajouter.

Mode d'origine de la branche descendante.

Formée en presque totalité par des rameaux de la 1^{re} et de la 2^e paire cervicale.

tive. Dans un autre cas où les trois premières paires cervicales concouraient à la formation du rameau descendant de la 9^e paire. Voici la description détaillée de ce cas, qui est bien propre à répandre quelque lumière sur les connexions de l'hypoglosse avec les paires cervicales. Un gros rameau partait de l'arcade formée par les deux premières paires cervicales : ce gros rameau, au moment d'atteindre l'hypoglosse, se divisait en trois filets inégaux ; un ascendant dirigé vers l'origine du nerf, un moyen qui se confondait avec le nerf ; un descendant, c'était le plus volumineux qui s'accolait seulement au nerf hypoglosse. Au moment où ce filet se détachait de l'hypoglosse pour aller constituer le rameau descendant de la 9^e paire, il recevait bien manifestement du nerf hypoglosse, un filet descendant qui venait de la partie inférieure de ce nerf et se réfléchissait sur le rameau descendant lui-même en suivant un trajet rétrograde, en sorte que ce filet, venu de l'hypoglosse, avait une de ses extrémités à l'extrémité terminale du grand hypoglosse, c'est-à-dire dans les muscles de la langue, et l'autre extrémité dans les muscles de la région sous-hyoïdienne. D'une autre part, la branche descendante de la 2^e paire cervicale se divisait en trois filets, l'un qui se fondait dans l'hypoglosse, l'autre qui s'anastomosait par arcade avec la 3^e paire, l'autre qui se portait en bas pour constituer le rameau descendant du plexus cervical ; enfin, la 3^e paire cervicale fournissait un rameau ascendant qui s'anastomosait par arcade avec la 2^e, et un rameau descendant qui allait concourir à la formation du rameau descendant du plexus cervical ; il y avait donc deux arcades successives, l'une interne, l'autre externe, elles répondaient au niveau de la bifurcation de l'artère carotide primitive.

Elle reçoit
quelques filets
du grand hy-
poglosse.

ter à ces filets cervicaux. Il m'a paru que le filet le plus inférieur suivait une marche rétrograde, c'est-à-dire se dirigeait de bas en haut, de telle manière qu'il paraissait tirer son origine de l'extrémité terminale du grand hypoglosse, et se détacher de ce nerf au point de séparation de la branche descendante, pour s'ajouter à cette branche descendante elle-même.

Nous devons considérer les rameaux fournis au grand hypoglosse par la 1^{re} et la 2^e paire, comme des origines tardives de ce nerf, qui augmente sensiblement de volume après les avoir reçus. J'ai vu la 3^e, et même la 4^e branche cervicale concourir à la formation de cette branche descendante ; le rameau de la 4^e se détachait en partie du nerf phrénique.

Mode d'a-
nastomose de
la branche des-
cendante de
l'hypoglosse
avec la bran-
che descen-
dante du
plexus cervi-
cal.

2° Le mode d'anastomose de la branche descendante de la 9^e paire avec la branche descendante du plexus cervical, ou plutôt avec la branche descendante de la 3^e paire, présente beaucoup de variétés. La disposition la plus fréquente est la suivante : les filets des deux branches descendantes de la 9^e paire et du plexus cervical s'unissent entre eux, à l'exception du filet le plus élevé, qui décrit une anse à concavité supérieure, à la manière d'une anastomose vasculaire, en sorte que si on fait venir ce filet de l'anse du nerf hypoglosse, il se dirigera du côté de l'origine des nerfs cervicaux et si, au contraire, on le fait venir des nerfs cervicaux, il se dirigera vers l'origine du grand hypoglosse. Cette disposition, que j'ai eu l'occasion d'observer dans un grand nombre de points du système nerveux, me paraît constituer un mode de communication nerveuse bien propre à fixer l'attention des physiologistes. Je suis porté à la regarder comme destinée à établir des communications entre les divers points de la moelle épinière (1).

Présente
beaucoup de
variétés.

(1) Ce mode d'anastomose aurait-il quelque rapport avec cette action réflexe de la moelle épinière que M. Marshall Hall, admet comme cause d'un certain nombre de mouvements instinctifs. — On

2°. *Petit rameau musculaire de la région sous-hyoïdienne.*

il naît au niveau du bord postérieur du muscle hyoglosse, et s'épanouit dans la partie supérieure des muscles de la région sous-hyoïdienne: un petit filet transversal longe les attaches hyoïdiennes de ces muscles. On peut considérer ce petit rameau comme l'accessoire de la branche descendante.

Petit rameau de la région sous-hyoïdienne.

Accessoire de la branche descendante.

3°. *Branches de l'hyoglosse et du styloglosse.* Au moment où il est appliqué contre le muscle hyoglosse, le grand hypoglosse s'aplatit en s'élargissant, et donne plusieurs rameaux ascendants qui, pour la plupart, s'enfoncent dans l'épaisseur de ce muscle, et dont plusieurs vont se terminer au muscle styloglosse.

Branches de l'hyoglosse et du styloglosse.

Rameaux terminaux du grand hypoglosse. Au niveau du bord antérieur du muscle hyoglosse, le nerf grand hypoglosse fournit quelques filets au bord inférieur du muscle génio-hyoïdien; puis il s'enfonce dans l'épaisseur du muscle génioglosse, et s'épanouit en un grand nombre de filets qui se dirigent d'arrière en avant, traversent divers plans de ce muscle, et se perdent dans le noyau lingual. Il est impossible de suivre ces filets jusqu'à la membrane papillaire de la langue. Quelques-uns s'anastomosent avec le nerf lingual: plusieurs accompagnent l'artère linguale.

Rameaux terminaux dans le noyau lingual.

Les rapports de la portion linguale du grand hypoglosse avec le nerf lingual méritent d'être notés. Le nerf lingual occupe la partie inférieure du bord de la langue, longe le muscle styloglosse et peut être suivi jusqu'à la pointe de l'organe: il est sous-muqueux dans toute son étendue. Le nerf grand hypoglosse est situé sur un plan de beaucoup inférieur, et occupe la face inférieure de la langue, de chaque côté de la ligne médiane.

Rapports de ce nerf avec le nerf lingual.

Action. Le nerf grand hypoglosse est un nerf musculaire: il préside aux mouvemens de la langue, tandis que le nerf

Il est un nerf musculaire.

the reflex functions of the medulla oblongata and medulla spinalis; from the *Philosophical Transactions* 1833.

lingual et le glosso-pharyngien président au sentiment. L'anatomie établit ce fait d'une manière positive, et les expériences physiologiques, les faits pathologiques, sont parfaitement en rapport avec les données anatomiques. Comme tous les nerfs à distribution simple, le nerf grand hypoglosse ne présente pas dans sa structure une disposition plexiforme.

RÉSUMÉ GÉNÉRAL DES NERFS CRANIENS.

Tandis que tout est régulier pour les nerfs rachidiens, dans leur origine par deux séries de racines, dans le renflement ganglionnaire de leurs racines postérieures, et même dans leur trajet et dans leur terminaison, dont les différences ou modifications sont en rapport avec la différence d'organisation des diverses parties auxquelles ils sont destinés, l'irrégularité la plus grande semble avoir présidé à l'origine, au trajet et à la terminaison des nerfs crâniens.

La comparaison du crâne avec les vertèbres et la possibilité de décomposer cette boîte osseuse en un certain nombre de vertèbres crâniennes, a dû conduire à l'idée d'établir un parallèle entre les nerfs crâniens et les nerfs rachidiens. On conçoit que le nombre des paires nerveuses a dû être subordonné au nombre des vertèbres crâniennes admises par les divers anatomistes; on conçoit en outre que, pour que le parallèle entre les paires crâniennes et les paires vertébrales soit légitime, il importe de faire abstraction des nerfs spéciaux de la face, savoir, des nerfs olfactifs, optiques et auditifs.

Abstraction faite des nerfs olfactifs, optiques et auditifs.

Trois vertèbres crâniennes, deux trous de conjugaison.

Or nous avons vu (Ostéologie), qu'il y avait trois vertèbres crâniennes, lesquelles interceptent deux trous de conjugaison; que le trou de conjugaison antérieur était représenté par la fente sphénoïdale dont les trous grand rond et ovale doivent être considérés comme des annexes; que le trou de conjugaison postérieur était représenté par le trou déchiré postérieur, qui a pour annexe le trou condylien antérieur.

Cela posé, nous admettrons deux paires nerveuses crâniennes, l'une postérieure, l'autre antérieure.

Deux paires nerveuses crâniennes.

1°. La *paire crânienne postérieure* est constituée par la 8^e et la 9^e paire, pneumo-gastrique, glosso-pharyngien, spinal et grand hypoglosse. Le pneumo-gastrique et le glosso-pharyngien, qui sont pourvus d'un ganglion analogue aux ganglions intervertébraux, représente les racines postérieures des nerfs rachidiens; le spinal et le grand hypoglosse, qui en sont dépourvus, représentent les racines antérieures : ces deux nerfs sont des nerfs exclusivement affectés au mouvement. Le pneumo-gastrique et le glosso-pharyngien me paraissent des nerfs mixtes, c'est-à-dire des nerfs affectés à la fois au sentiment et au mouvement.

Paire crânienne postérieure.

Paire crânienne antérieure. Elle se compose 1° du nerf de la 5^e paire, dont le ganglion est parfaitement analogue aux ganglions intervertébraux, et qui par sa grosse racine représente très-bien les racines postérieures des nerfs spinaux; 2° de la 3^e paire ou nerf moteur oculaire commun; de la 4^e, nerf pathétique; de la 6^e ou moteur oculaire externe; de la portion dure de la 7^e paire, et enfin de la portion non ganglionnaire de la 5^e paire. Ces derniers sont des nerfs du mouvement. La partie ganglionnaire de la 5^e paire est le nerf du sentiment.

Paire crânienne antérieure.

En outre, les nerfs spinaux communiquant avec les ganglions du grand sympathique, il importait, pour que la similitude fût complète, de déterminer les communications des deux paires crâniennes avec le même système de ganglions. Or, je considère le *ganglion cervical supérieur* du grand sympathique comme un ganglion du grand sympathique commun aux deux paires crâniennes et aux trois premières paires cervicales; en effet, le ganglion cervical supérieur communique 1° avec toutes les branches de la paire crânienne postérieure, pneumo-gastrique, glosso-pharyngien, grand hypoglosse, l'accessoire de Willis excepté; 2° avec la paire crânienne antérieure, et plus particulièrement avec la 5^e et la 6^e paire.

Les ganglions ophthalmiques, sphéno-palatin, otique, sous-maxillaire, sont des ganglions de localité.

Quant aux ganglions ophthalmique, sphéno-palatin, otique, sous-maxillaire, que M. Arnold regarde comme annexés aux organes des sens, savoir l'ophthalmique à l'œil, le sphéno-palatin ou nasal à l'olfaction, l'otique à l'audition, le sous-maxillaire ou lingual à la gustation, que Bichat décrit comme la partie céphalique du grand sympathique, je les regarde comme des ganglions de localité, qui n'entrent point dans le système général du grand sympathique; d'ailleurs la connexité de ces ganglions avec les organes des sens ne peut être établie que pour le ganglion ophthalmique et le ganglion otique, et nullement pour le ganglion sphéno-palatin, dont l'existence est souvent douteuse comme ganglion, et le sous-maxillaire, qui a bien plus de rapports avec la glande sub-linguale, qu'avec l'organe du goût.

DU

GRAND SYMPATHIQUE.

Nous avons vu que les nerfs émanés du centre céphalo-rachidien se distribuèrent aux organes des sens, à la peau, aux muscles, en un mot à tous les organes de la vie de relation. Le nerf pneumo-gastrique, seul, se distribue aux organes de la respiration, et à la partie supérieure du canal alimentaire, pharynx, œsophage, estomac; en outre, il existe pour tous les viscères intérieurs, qui sont soustraits à l'empire de la volonté et de la conscience, un appareil nerveux particulier, qu'on appelle *grand sympathique*, *système des ganglions*, *système des nerfs de la vie organique ou nutritive*, *système végétatif*.

Le *grand sympathique* se présente sous l'aspect d'un long cordon monéiforme, étendu de chaque côté de la colonne vertébrale, depuis la première vertèbre cervicale, jusqu'à la dernière vertèbre sacrée, cordon renflé au niveau de chaque vertèbre, pour constituer autant de ganglions, communiquant d'une part avec toutes les paires rachidiennes et crâniennes, et donnant d'une autre part tous les nerfs viscéraux. Deux parties constituent essentiellement le grand sympathique: 1^o une *partie centrale*, ce sont les deux cordons; 2^o une *partie viscérale*, ou *médiane*, qui se compose en général de plexus et de ganglions communiquant avec les cordons centraux, entourant les artères comme dans une gaine, pénétrant avec elles dans les viscères, et établissant une communication entre le cordon du côté droit et le cordon du côté gauche. On ne saurait trop remarquer la connexion des nerfs du système ganglionnaire, avec le système

Idée générale sur le grand sympathique.

Constitué par une partie centrale et une partie médiane ou viscérale.

Connexité des nerfs du système ganglionnaire avec le système artériel.

artériel qui lui sert constamment de support et auquel il serait exclusivement destiné, suivant quelques anatomistes.

Le nerf grand sympathique peut être décrit de deux manières, ou comme un cordon continu, entrecoupé de ganglions, ou comme une série linéaire de ganglions ou centres, que l'on étudie indépendamment les uns des autres et auxquels on rallie tous les filets qui en partent ou qui s'y rendent.

La première méthode, qui est la plus naturelle, est celle des anciens, qui décrivaient le grand sympathique à la manière des autres nerfs; par la deuxième méthode, qui est celle de Bichat, on rattache au système du grand sympathique, tous les ganglions, quel que soit le lieu qu'ils occupent; ainsi, d'après cette manière de voir, tous les ganglions, le ganglion ophthalmique, le ganglion sphéno-palatin, etc., devraient être compris dans le système du grand sympathique.

Je pense que le meilleur mode de description est celui qui a pour but de combiner l'idée de centre avec celle de cordon. Le grand sympathique constituant en effet une double série linéaire, il est naturel de le décrire comme un cordon nerveux, ayant deux extrémités, l'une céphalique, l'autre pelvienne: en outre, chaque ganglion étant l'aboutissant ou le point de départ d'un grand nombre de filets nerveux, il est bon d'envisager les ganglions comme des points centraux; quant à la partie viscérale du grand sympathique, elle sera décrite à l'occasion des ganglions avec lesquels elle est en communication.

J'étudierai successivement le grand sympathique au cou, dans le thorax, dans l'abdomen et dans le bassin. J'ai déjà dit que je ne reconnaissais point de partie céphalique proprement dite dans le grand sympathique, le ganglion ophthalmique et les autres me paraissant appartenir à une tout autre catégorie.

PORTION CERVICALE DU GRAND SYMPATHIQUE.

La *portion cervicale du grand sympathique* offre ce caractère particulier qu'au lieu d'être constituée par un nombre de ganglions égal à celui des vertèbres, elle n'en présente que deux ou trois. On peut se rendre compte de cette particularité en admettant que le ganglion cervical supérieur représente à lui seul les ganglions en moins. Nous verrons plus bas que les ganglions lombaires offrent assez souvent une fusion analogue. La portion cervicale du grand sympathique occupe la région antérieure de la colonne vertébrale, derrière les artères carotide interne et primitive, la veine jugulaire interne et le nerf pneumo-gastrique. Un tissu cellulaire très-lâche l'unit à toutes ces parties et aux muscles prévertébraux; elle est séparée des unes et des autres par une lame aponévotique; elle commence par un ganglion fusiforme considérable, *ganglion cervical supérieur*, auquel succède un cordon nerveux plus ou moins grêle, lequel aboutit au *ganglion cervical moyen* lorsqu'il existe, et en son absence, au *ganglion cervical inférieur*, qui se continue avec le premier ganglion dorsal, tantôt directement par continuité du tissu, tantôt à l'aide de deux ou trois rameaux à anse fort remarquables, et souvent à la fois par l'un et l'autre mode de communication. Nous allons étudier successivement les trois ganglions cervicaux.

Caractère
particulier de
la portion cer-
vicale du grand
sympathique.

Ses rapports.

Ganglion cervical supérieur.

Préparation. Enlever la branche correspondante de la mâchoire inférieure, séparer avec beaucoup de soin le ganglion des nerfs pneumo-gastrique, glosso-pharyngien, grand hypoglosse, derrière lesquels il est placé. Pour suivre la branche supérieure ou rameau carotidien, faire une coupe médiane antéro-postérieure de la tête, faire la coupe du trou déchiré postérieur indiquée par le pneumo-gastrique, étudier le ganglion et sa branche supérieure par son côté interne.

Le *ganglion cervical supérieur*, olivaire ou fusiforme,

Sa forme.

Sa position. est situé au-devant des 2^e et 3^e vertèbres cervicales, dont il est séparé par le droit antérieur, derrière l'artère carotide interne et les nerfs glosso-pharyngien, pneumo-gastrique et grand hypoglosse; son extrémité supérieure est distante de 10 à 12 lignes de l'orifice inférieur du canal carotidien; on dit l'avoir vu distant de 2 pouces.

Son volume variable. Son volume, qui est plus considérable que celui des autres ganglions cervicaux (*ganglion cervicale magnum*), présente beaucoup de variétés et sous le rapport de la longueur et sous celui des autres dimensions; ainsi, on a vu son extrémité inférieure atteindre la 4^e, la 5^e et même la 6^e vertèbre cervicale.

Couleur. Sa couleur est grisâtre, sa surface lisse; il n'est pas rare de le voir bifurqué à son extrémité inférieure; il est assez souvent double. Lobstein a fait représenter un cas de ce genre. Il y avait également deux ganglions cervicaux supérieurs superposés dans un cas d'hyperthrophie considérable de ces ganglions que j'ai fait représenter (1).

Les cas de ganglion cervical supérieur double sont évidemment des cas de ganglion cervical supérieur morcelé.

Les rameaux qui aboutissent au ganglion cervical supérieur ou qui en partent, peuvent être divisés en *supérieurs*, *inférieurs*, *externes*, *internes*, et *antérieurs*. Je les diviserai, 1^o en rameaux de communication avec les paires cervicales; 2^o en rameaux de communication avec les autres ganglions cervicaux; 3^o en rameaux artériels et viscéraux. Le ganglion cervical supérieur fournit encore plusieurs filets aux muscles de la région prévertébrale.

Les *rameaux de communication* du ganglion cervical supérieur, avec les paires crâniennes et cervicales, sont: 1^o pour les paires crâniennes, le rameau supérieur ou carotidien et les rameaux antérieurs; 2^o pour les paires cervicales, les rameaux externes. Le rameau de communication

(1) Anat. path., pl. 3, 1^{re} livraison.

du ganglion cervical supérieur avec les autres ganglions cervicaux, c'est le rameau inférieur. Les rameaux artériels et viscéraux sont les rameaux pharyngiens, les rameaux cardiaques et les rameaux de l'artère carotide externe.

Rameau supérieur ou rameau de communication avec les nerfs qui constituent la paire crânienne antérieure.

Rameau supérieur ou carotidien. Le rameau supérieur a été long-temps considéré comme l'origine du grand sympathique, et comme on ne connaissait avant Meckel que l'anastomose de ce rameau supérieur avec le nerf de la 6^e paire ou moteur oculaire externe, on disait que le nerf grand sympathique tirait son origine de la 6^e paire: la découverte du nerf vidien par Meckel l'ancien, fit admettre deux origines ou deux racines pour le grand sympathique, savoir : l'une provenant de la 5^e, l'autre de la 6^e paire.

Rameau supérieur considéré long-temps comme l'origine du grand sympathique avant la découverte du vidien.

Depuis les recherches des anatomistes modernes, l'étude du rameau supérieur ou carotidien du plexus cervical, est devenu un des points les plus compliqués de la névrologie.

Le rameau carotidien fait suite au ganglion cervical supérieur dont il paraît être le prolongement; il s'effile à mesure qu'il approche du canal carotidien dans lequel il pénètre, et avant d'y pénétrer se divise en deux branches : l'une qui se place en dedans, l'autre qui se place en dehors de l'artère. Ces branches communiquent entr'elles, se divisent, se réunissent, et parvenues dans le sinus caverneux, constituent un plexus, le *plexus caverneux* duquel partent les rameaux de communication avec la 6^e paire, avec la 5^e paire et les petits plexus qui entourent la carotide interne et ses divisions (1).

Il se divise en deux branches.

Qui s'anastomosent entre elles.

Plexus caverneux.

Laumonier, et d'après lui Lobstein et plusieurs autres, ont admis dans le canal carotidien au niveau de la 1^{re} courbure, un ganglion, *ganglion carotidien*; mais on cherche en vain

Ganglion carotidien.

(1) Le rameau carotidien, quelquefois unique, contourne l'artère à la manière d'une spire: d'abord placé en arrière, puis en dehors, puis en dedans, puis encore en dehors de cette artère.

ce ganglion, à moins qu'on n'admette comme tels de petits renflemens que présentent les branches externe et interne dans tous les points de division ou de réunion des filets (1).

Pendant leur trajet dans le canal carotidien, les divisions du rameau carotidien fournissent :

1° Un *filet anastomotique avec le rameau de Jacobson* : il est très-ténu, vient de la branche externe, traverse la paroi externe du canal carotidien, pénètre dans la caisse du tympan par un pertuis, et va s'anastomoser avec le nerf de Jacobson, branche du glosso-pharyngien.

2° Un *rameau anastomotique avec le ganglion sphéno-palatin* : il émane, comme le précédent, de la division externe du rameau carotidien, et se porte au nerf vidien ou ptérygoïdien du maxillaire supérieur. Nous avons déjà parlé de ce rameau, qui est connu sous le nom de rameau carotidien ou rameau profond du nerf vidien. Doit-on le considérer comme fourni par la 5^e paire au ganglion cervical supérieur, ou comme fourni par le ganglion cervical supérieur à la 5^e paire ? Les anatomistes sont en dissidence à cet égard. M. Arnold, se fondant sur sa couleur grise et sur son peu de consistance, le considère comme provenant du ganglion cervical supérieur, tandis que le nerf pétreux superficiel ou branche superficielle du nerf vidien appartiendrait, par sa couleur et sa consistance, au système cérébro-rachidien, et serait une émanation de la 5^e paire. J'ai déjà dit que je n'avais pas trouvé entre le rameau pétreux supérieur et le rameau carotidien, une différence assez tranchée pour motiver cette distinction. Ces deux nerfs sont d'ailleurs parfaitement isolés l'un de l'autre, jusqu'au renflement sphéno-palatin où ils aboutissent.

Doit-on le considérer comme fourni par la 5^e paire, ou bien par le ganglion cervical supérieur ?

(1) Arnold, dont l'autorité en pareille matière est d'un grand poids, n'a jamais vu ce ganglion; il remarque avec beaucoup de raison que les anatomistes qui admettent le ganglion carotidien ne s'accordent pas sur sa situation.

Il importe de remarquer que les deux rameaux du nerf vidien aboutissent au renflement connu sous le nom de ganglion sphéno-palatin : les connexions de ce ganglion avec le ganglion cervical supérieur, n'ont pas été négligées par les anatomistes qui, d'une part, considèrent le renflement sphéno-palatin comme un ganglion, et qui d'une autre part considèrent les ganglions crâniens comme faisant partie du système des ganglions.

3° *Branches anastomotiques avec la 6^e paire.* Plusieurs rameaux, ordinairement au nombre de trois, contournent la convexité de la seconde courbure de la carotide interne, se portent en dehors de cette artère et viennent s'anastomoser soit isolément, soit après s'être réunis avec la sixième paire. Cette réunion se fait à angle aigu ouvert en arrière, dans le sinus caverneux, au moment où la 6^e paire croise l'artère carotide : comme ce nerf s'aplatit en s'élargissant au niveau de cette artère, on a pu penser qu'il augmentait de volume, et que cette augmentation était due à l'addition des filets émanés du ganglion cervical supérieur ; mais cette augmentation n'est qu'apparente, et malgré la différence de couleur, je serais porté à admettre que les filets de communication de la 6^e paire avec le ganglion cervical supérieur, sont fournis par la 6^e et suivent une direction réfléchie. J'ai vu les trois rameaux de communication du ganglion cervical supérieur avec la 6^e paire, former un renflement gangliforme au moment où ils allaient s'unir à cette 6^e paire ; c'était de ce renflement gangliforme que partait le plexus qui enlaçait l'artère carotide interne et ses divisions.

Branches anastomotiques avec la 6^e paire.

Cette réunion se fait à angle aigu, ouvert en arrière.

Ces filets anastomotiques sont fournis par la 6^e paire.

Plexus caverneux.

Le *plexus caverneux* auquel aboutissent en définitive les deux divisions du rameau carotidien est situé en dedans de l'artère carotide interne au moment où cette artère pénètre dans le sinus caverneux. De ce plexus grisâtre qui est entremêlé de petits vaisseaux, d'où le nom de *plexus nervoso-arte-*

Sa situation.

riosus qui lui avait été donné par Walter, partent un assez grand nombre de filets dont les uns établissent une communication entre ce plexus et la 5^e paire, dont les autres enlacent la carotide interne et l'accompagnent dans toutes ses divisions. Les rameaux qui émanent du plexus caveux sont très-multipliés.

Filets anas-
tomotiques
avec la 3^e pai-
re, accolés à la
6^e paire.

Ce sont 1^o *des filets de communication avec la 3^e paire*, avant sa division : ces filets passent au-dessus du nerf de la 6^e paire auxquels ils paraissent accolés (1).

Filet au gan-
glion ophthal-
mique.

2^o *Un filet de communication avec le ganglion ophthalmique* : il naît de la partie antérieure du plexus caveux, pénètre dans l'orbite en passant entre la branche ophthalmique et le nerf de la 3^e paire, et se réunit, tantôt à la longue racine du ganglion ophthalmique, longue racine que nous avons dit provenir du rameau nasal de la branche ophthalmique, tantôt au ganglion ophthalmique lui-même.

Cette racine avait été décrite et figurée par Lecat avant que Bock, M. Ribes et M. Arnold appellassent de nouveau l'attention sur ce sujet.

Il résulterait de cette dernière disposition que le ganglion ophthalmique aurait trois racines, deux cérébro-rachidiennes et une ganglionnaire.

Filets anas-
tomotiques à la
5^e paire.

3^o *Les filets de communication avec la 5^e paire* qui vont, les uns au ganglion de Gasser, les autres à la branche ophthalmique de la 5^e paire (2).

Filets sur
l'artère caroti-
de interne.

4^o *Les filets qui accompagnent l'artère carotide interne et ses divisions* : ils sont excessivement déliés ; cependant certains sujets se prêtent admirablement à leur étude. On peut les suivre jusque sur les divisions de l'artère carotide interne.

(1) Je n'ai point vu la communication du ganglion cervical supérieur avec le nerf facial indiquée par quelques anatomistes.

(2) Je rappellerai ici que sur deux sujets j'ai vu un filet émané du ganglion sphéno-palatin, se porter aux rameaux de communication de la 6^e paire avec le grand sympathique.

On a admis un plexus pour l'artère ophthalmique et pour chacune de ses divisions. On en a même admis jusque sur l'artère centrale de la rétine (1).

Plusieurs auteurs admettent comme émanation du plexus cervical un certain nombre de filets pour le corps pituitaire ou hypophyse (*filets susphénoïdaux*, Chauss.). Je n'ai pas été assez heureux pour les découvrir, non plus que le ganglion admis sur l'artère communicante antérieure du cerveau, ganglion qui se trouverait au point de réunion du cordon sympathique droit avec le cordon sympathique gauche.

Il suit de ce qui précède que par son rameau supérieur ou rameau carotidien, le ganglion cervical supérieur communique avec la plupart des divisions de la paire crânienne antérieure, savoir : 1° avec la 5^e paire, par le ganglion de Gasser, par la branche ophthalmique, par le ganglion ophthalmique, soit directement, soit indirectement, par le maxillaire supérieur, au moyen du renflement sphéno-palatin; 2° avec la 3^e paire; 3° avec la 6^e.

Rameaux antérieurs ou rameaux de communication avec la paire crânienne postérieure.

C'est par ses *rameaux antérieurs* que le ganglion cervical supérieur communique avec les diverses divisions de la paire crânienne postérieure, moins l'accessoire de Willis qui ne paraît avoir aucune communication directe avec ce ganglion.

Le glosso-pharyngien et le pneumo-gastrique communiquent avec le ganglion cervical supérieur en deux points différens, 1° par leurs ganglions, 2° par leurs branches.

1° La communication du ganglion cervical supérieur avec les ganglions du glosso-pharyngien et du pneumo-gastrique a

Communi-
cation avec les
ganglions du
pneumo - gas-
trique et du
glosso-pharyn-
gien.

(1) M. Ribes, Mémoires de la Société médicale d'émulation, t. VII.

été signalée par M. Arnold; elle est difficile à démontrer à travers le tissu dense qui entoure ces ganglions.

Communi-
cation avec les
nerfs pneumo-
gastrique et
glosso-pharyn-
gien.

Avec le
grand hypo-
glosse.

2° La communication du nerf glosso-pharyngien et du cordon plexiforme du pneumo-gastrique avec le ganglion cervical supérieur est au contraire extrêmement facile à démontrer. J'ai déjà dit (voyez *pneumo-gastrique*) que chez un sujet le nerf pneumo-gastrique était accolé au ganglion cervical dans toute sa longueur, si bien qu'il était impossible de les séparer. La communication du ganglion cervical supérieur avec le grand hypoglosse n'est pas moins évidente que celle du pneumo-gastrique. Ces filets de communication avec la paire crânienne postérieure ne partent pas toujours du ganglion cervical supérieur, mais aussi de son rameau carotidien.

Rameaux externes ou rameaux de communication avec les 1^{re}, 2^e et 3^e paires cervicales.

Ils forment
un véritable
plexus.

Les *rameaux externes* qui établissent une communication entre le ganglion cervical supérieur et les paires cervicales, sont gris, volumineux et de structure ganglionnaire; on peut les considérer comme de véritables prolongemens du ganglion cervical supérieur; les principaux viennent se rendre à l'angle de bifurcation que présente la 2^e paire cervicale entre sa branche ascendante et sa branche descendante; d'autres rameaux plus petits vont à la 1^e paire cervicale. Ces rameaux constituent un véritable plexus ganglionnaire. Ils forment souvent deux groupes bien distincts.

Souvent le ganglion cervical supérieur ne communique qu'avec les deux premières paires cervicales. D'autrefois il communique en outre avec la 3^e et avec la 4^e paire par un rameau long et très-oblique. Dans un cas il communiquait directement avec le nerf phrénique.

Rameau inférieur, ou rameau de communication avec le ganglion cervical moyen.

Cordon blanc, semblable aux nerfs appartenant au sys-

tème cérébro-rachidien, excepté dans quelques cas exceptionnels où il paraît un prolongement du tissu même du ganglion; lorsque l'extrémité inférieure du ganglion cervical supérieur est bifurquée, il naît de la bifurcation externe. Son volume varie beaucoup suivant les sujets: il descend verticalement au devant de la colonne vertébrale, derrière la carotide primitive, la veine jugulaire interne et le nerf pneumo-gastrique auxquels il est uni par un tissu cellulaire extrêmement lâche. Parvenu au niveau de l'artère thyroïdienne inférieure, il passe derrière ce vaisseau et va se rendre au ganglion cervical moyen lorsqu'il existe et à son défaut, au ganglion cervical inférieur.

Cordon de communication.

Son origine.

Son volume.

Il se rend au ganglion moyen, et à son défaut au ganglion inférieur.

Chemin faisant, il reçoit le plus communément des rameaux provenant de la 3^e et de la 4^e paire cervicales, rameaux que nous avons dit se rendre quelquefois au ganglion cervical supérieur. A son origine, il émet en dedans, 1^o deux filets qui vont au nerf cardiaque supérieur dont ils augmentent le volume; 2^o un filet anastomotique avec le rameau externe du nerf laryngé supérieur. Il n'est pas rare de voir le nerf cardiaque supérieur naître entièrement de la branche de communication du ganglion cervical supérieur au ganglion cervical moyen, et alors cette branche se bifurque.

Il reçoit des rameaux de la 3^e et de la 4^e paire cervicale.

Filets du nerf cardiaque supérieur.

Anastomose avec le laryngé supérieur.

La branche de communication du ganglion cervical supérieur avec le ganglion cervical moyen présente beaucoup de variétés. J'ai vu ce rameau présenter au niveau de l'artère thyroïdienne inférieure un petit ganglion: de ce ganglion qui était comme à cheval sur cette artère, et qui pouvait être considéré comme un vestige du ganglion cervical moyen, partaient deux cordons, l'un antérieur qui allait se jeter dans le nerf cardiaque, l'autre postérieur qui allait se rendre au ganglion cervical inférieur; l'un et l'autre cordon présentait une disposition gangliforme. Il n'est pas rare de voir le cordon du grand sympathique entrecoupé d'espace en espace par de petits nœuds ganglionnaires.

Ce cordon de communication offre beaucoup de variétés.

Rameaux internes, ou rameaux carotidiens et viscéraux.

Les *rameaux internes* se divisent en ceux qui accompagnent l'artère carotide externe et ses divisions, et en ceux qui sont destinés aux viscères.

Branches satellites de la carotide externe, et de ses divisions.

Nous avons vu que de l'extrémité supérieure du ganglion cervical supérieur partaient des nerfs qui enlaçaient l'artère carotide interne et se prolongeaient autour de ses divisions.

Branches satellites de la carotide externe et de ses divisions.

Du côté interne de ce même ganglion naissent des nerfs destinés à enlacer l'artère carotide externe et les branches qui en émanent.

Ces nerfs sont des cordons gris (*subrubi*), mous, (*nervi molles et penè mucosi*, Scarpa), noueux et gangliiformes (*rami gangliiformes*, Neubaüer) qui se détachent du ganglion au niveau de l'origine de l'artère faciale; ils se portent en dedans derrière les artères carotide externe et interne, forment une

Leur aspect

Leur division

Ils forment une espèce de plexus gris.

Anastomose avec les rameaux carotidiens du glosso-pharyngien et du pharyngien

Plexus thyroïdien.

Plexus lingual.

Plexus facial.

espèce de plexus gris qui se prolonge jusqu'à l'embranchement de la carotide interne et de la carotide externe (1), contourment la première à la manière d'une anse et viennent s'anastomoser avec les rameaux carotidiens que nous avons dit venir du glosso-pharyngien, des rameaux pharyngien et laryngé supérieur du pneumo-gastrique. Aucune des branches émanées de ce plexus ne se prolonge sur l'artère carotide primitive; toutes se portent sur l'artère carotide externe et sur les diverses branches qui en émanent pour former autant de plexus qu'il y a de divisions artérielles, et se distribuer avec elles au cou et à la face. Ainsi il y a un *plexus thyroïdien* qui enlase l'artère thyroïdienne supérieure, et qu'on suit jusque dans l'épaisseur de la glande thyroïde, un *plexus lingual* qui pénètre dans l'épaisseur de la langue et qu'on suppose s'anastomoser avec le rameau lingual et même avec le grand hypoglosse, un *plexus facial* qu'on suppose

(1) C'est dans cet embranchement qu'existe souvent un renflement gangliiforme, que M. Arnold propose d'appeler *ganglion inter-carotidien*.

s'anastomoser à la face avec le nerf facial. Les rameaux qui pénètrent la glande maxillaire ont fixé l'attention des anatomistes dont les uns soupçonnent, dont les autres admettent comme démontrée la communication avec le ganglion sous-maxillaire. Je n'ai pas été assez heureux pour la découvrir.

Il y a un plexus *pharyngien*, un plexus *occipital*, un plexus *auriculaire* : Meckel l'ancien (1) a même décrit une anastomose entre le nerf facial et le filet qui accompagne l'artère auriculaire : enfin l'artère temporale, l'artère maxillaire interne et ses divisions sont également entourées (*hæderæ ad modum*, Scarpa), de petits plexus nerveux, et ces plexus sont quelquefois si considérables, que Meckel l'ancien a pu dire que de tous les vaisseaux du corps, ce sont les artères de la face qui offrent les plexus nerveux les plus considérables. Ces plexus me paraissent surtout remarquables par le mélange de filets blancs et de filets mous, mélange qui atteste leur double origine.

Plexus pharyngien.

Plexus occipital.

Plexus auriculaire.

Tous ces plexus présentent çà et là des renflemens gangliformes, ainsi qu'on peut le voir sur la magnifique planche de Scarpa (2). Cet auteur a figuré, d'après Andersh, un ganglion qu'il regarde comme constant au niveau de la division de la carotide externe et de la temporale. A ce ganglion ou renflement gangliforme aboutit un filet du nerf facial. (3)

Ils présentent çà et là de petits renflemens gangliformes.

(1) Mémoires de Berlin, 1752.

(2) Tabulæ nevrologicæ, tabula III, 1794.

(3) M. Arnold a décrit et figuré un filet émané du plexus qui entoure l'artère sphéno-épineuse, et qui, suivant ce laborieux investigateur, irait se rendre à son ganglion otique; il admet aussi des filets nerveux qui, du plexus de l'artère palatine ascendante, iraient se rendre au ganglion sous-maxillaire. C'est ainsi qu'il établit la connexion de ces deux ganglions de la tête avec le grand sympathique. Quelqu'attention que j'aie donnée à ce point d'anatomie, il m'a été impossible de découvrir rien de semblable, et pourtant toutes les préparations difficiles ont été faites sur des pièces qui avaient préalablement macéré dans l'acide nitrique étendu d'eau.

B. Branches viscérales.

Branches
viscérales.

Elles naissent toutes du côté interne du ganglion et se divisent en pharyngiennes, en laryngiennes et en cardiaques.

Divisées en
Pharyn-
giennes,

Rameaux pharyngiens. Ce sont de gros cordons ganglionnaires qui naissent de la partie supérieure et interne du ganglion cervical supérieur, se portent transversalement en dedans, s'associent aux rameaux pharyngiens du glosso-pharyngien et du pneumo-gastrique pour former un des plexus les plus remarquables de l'économie, lequel se distribue au pharynx. C'est à ce plexus qu'il faut rapporter les phénomènes nerveux si importants qui siègent dans le pharynx et plus particulièrement la sensation de la soif.

Laryngien-
nes,

Rameaux laryngiens. Ces rameaux s'unissent au nerf laryngé supérieur et à ses branches. Dans un cas où le rameau laryngé externe naissait isolément du pneumo-gastrique, ce nerf avait autant de filets d'origine provenant du ganglion cervical supérieur que du pneumo-gastrique.

Cardiaques.

Rameaux cardiaques. Ils constituent le nerf cardiaque supérieur sur lequel je vais revenir après avoir décrit les ganglions cervicaux moyen et inférieur.

Ganglion cervical moyen.

Il n'existe
pas toujours.

Ganglion cervical moyen. Il manque chez un grand nombre de sujets, et, dans ce cas, les rameaux qu'il émet ou qu'il reçoit sont émis ou reçus par les cordons de communication entre le ganglion cervical supérieur et le ganglion cervical inférieur, ou par le ganglion cervical inférieur lui-même, quelquefois le ganglion cervical moyen est double, d'autres fois il est à l'état de vestige.

Sa position.

Il occupe le niveau de la cinquième ou sixième vertèbre cervicale, appliqué au-devant de l'artère thyroïdienne inférieure au niveau de la première courbure, et quelquefois derrière elle: son rapport avec l'artère thyroïdienne inférieure, qui est à peu près constant, motive la dénomination de *ganglion thyroïdien* qui lui a été donnée par Haller; cepen-

dant je l'ai vu souvent à huit lignes au-dessus de cette artère. Sa forme et son volume sont extrêmement variables non-seulement chez les divers individus, mais encore chez le même individu d'un côté à l'autre. Quelquefois c'est un simple renflement gangliiforme. Scarpa a fait représenter un ganglion cervical moyen presque aussi considérable que le ganglion cervical supérieur et olivaire comme lui. Je ne l'ai jamais vu aussi volumineux (1).

De forme et de volume variables.

Au ganglion cervical moyen, quand il existe, aboutissent :

1° *En haut* le cordon de communication avec le ganglion cervical supérieur; 2° *en bas*, le cordon de communication souvent multiple avec le ganglion cervical inférieur; 3° *en dehors*, trois branches venues de la troisième, de la quatrième et de la cinquième paire cervicale : il n'est pas rare de voir la branche de communication de la quatrième paire cervicale appartenir au nerf phrénique; 4° *en dedans*, le *nerf cardiaque moyen*, ou le *grand nerf cardiaque de Scarpa* sur lequel je vais revenir.

1° Cordon de communication avec le ganglion cervical supérieur.

2° Avec le ganglion inférieur.

3° Trois branches venues des paires cervicales.

4° Nerf cardiaque moyen.

Le volume du ganglion cervical moyen m'a toujours paru en rapport avec le développement de ses filets de communication avec les paires cervicales.

Ganglion cervical inférieur.

Neubäuer a parfaitement décrit le ganglion cervical inférieur sous le titre de *premier ganglion thoracique* qui lui conviendrait assez, 1° à raison de la fréquence de sa continuité avec ce dernier ganglion, 2° à cause de sa situation au-devant de l'apophyse transverse de la septième cervicale et de la tête de la première côte. Ce ganglion est constant; il

Mieux nommé premier ganglion thoracique.

(1) Je crois qu'il ne faut pas considérer comme ganglion cervical moyen les nœuds ganglionnaires, sans filets afférens ni efférens, qui se présentent assez souvent à des hauteurs variables sur le cordon du grand sympathique.

Il est constant. est placé profondément derrière l'origine de l'artère vertébrale qui le masque complètement (1).

Sa forme. Sa forme est semi-lunaire, sa concavité regarde en haut et sa convexité en bas : par son extrémité interne, il reçoit le cordon du grand sympathique; par son extrémité externe,

Il reçoit 1^o le cordon de communication avec le ganglion cervical supérieur. il reçoit un gros nerf satellite de l'artère vertébrale et qu'on peut appeler *nerf vertébral*; par cette même extrémité externe, il reçoit des branches de communication avec la cinquième, la sixième et la septième paire cervicale, et souvent la première paire dorsale. De sa convexité qui est inférieure, partent plusieurs branches : les unes passent devant,

2^o Le nerf vertébral. les autres derrière l'artère sous-clavière, qu'elles embrassent à la manière d'une anse. De ces rameaux inférieurs, la plupart sont des moyens de communication du ganglion cervical inférieur avec le ganglion thoracique supérieur, et ces moyens de communication existent lors même qu'il y a continuité d'un ganglion à l'autre. Un des rameaux se rend quelquefois au

Rameaux inférieurs embrassant l'artère sous-clavière. nerf récurrent du pneumo-gastrique; le plus remarquable

Nerf cardiaque inférieur. des rameaux inférieurs constitue le *nerf cardiaque inférieur*, qui vient assez souvent du premier ganglion thoracique.

Pour compléter la description de la portion cervicale du grand sympathique, il me reste à parler du *nerf vertébral* et des *nerfs cardiaques*.

Nerf vertébral.

Fausse idée sur ce nerf.

Le *nerf vertébral* occupe le canal que les apophyses transverses fournissent à l'artère vertébrale. On dit généralement que ce nerf est émané du ganglion cervical inférieur; qu'il parcourt toute la longueur du canal de l'artère vertébrale et pénètre avec elle dans le crâne, s'unit à celui du côté opposé pour former un plexus basilaire, lequel se diviserait et se

(1) Il n'est pas rare de voir le ganglion cervical inférieur décrire autour de l'artère vertébrale un demi-anneau que complète en avant un cordon gris étendu de l'une à l'autre extrémité du ganglion.

subdiviserait autour des artères terminales du tronc basilaire, à la manière des plexus fournis autour de l'artère carotide interne; mais tel n'est pas le mode de distribution de ce nerf qui me paraît résulter de la réunion de filets émanés des troisième, quatrième et cinquième paires cervicales; qui va grossissant de haut en bas à mesure qu'il reçoit de nouveaux filets, se place derrière l'artère, sort du canal derrière cette artère pour se jeter dans le ganglion cervical inférieur. Je regarde ce rameau comme destiné à établir une communication entre les troisième, quatrième et cinquième paires et le ganglion cervical inférieur. Je n'ai pas rencontré sur ces rameaux les renflemens ou ganglions, qui, suivant une idée fort ingénieuse de M. de Blainville, seraient destinés à remplacer les ganglions cervicaux, et sauverait cette apparence d'irrégularité que présente la région cervicale sous le rapport des ganglions.

Il est formé
par la réunion
de filets éma-
nés des 3^e,
4^e et 5^e paires.

NERFS CARDIAQUES.

Préparation. Elle comprend la préparation des nerfs cardiaques 1^o depuis leur origine jusqu'au niveau de l'entrecroisement de l'aorte et de l'artère pulmonaire; 2^o depuis cet entrecroisement jusqu'aux divisions extrêmes de ces nerfs. Pour cela, 1^o après avoir préliminairement mis à nu les ganglions cervicaux et les nerfs cardiaques, on plonge la pièce dans de l'acide nitrique étendu; on dissèque avec soin tous les nerfs internes qui émanent du ganglion en ménageant leurs rapports avec les nerfs cardiaques qui viennent du pneumo-gastrique et du récurrent; 2^o il faut étudier les nerfs qui passent au devant de l'aorte, ceux qui passent entre l'aorte d'une part, et l'artère pulmonaire et la trachée d'une autre part, et enfin ceux qui passent derrière l'artère pulmonaire; étudier leur corrélation avec les plexus cardiaques antérieur et postérieur.

Les *nerfs cardiaques*, *nerfs du cœur* (1), distingués en *droits* et en *gauches*, naissent essentiellement des ganglions

(1) L'histoire des nerfs du cœur est singulière. Les anciens philosophes, avec Aristote, fondés sur des idées préconçues, disaient que le cœur était la source des nerfs de toute l'économie. Galien

Idee générale sur leur origine et leur trajet.

cervicaux. A ces nerfs ganglionnaires, viennent s'associer plusieurs rameaux émanés du nerf pneumo-gastrique; tous convergent sur l'origine de l'aorte et de l'artère pulmonaire, pour constituer plusieurs (*plexus cardiaques*), desquels partent les *plexus coronaire droit et gauche*, qui entourent les artères coronaires, et s'éparpillent ensuite à la surface du cœur, qu'ils ne pénètrent qu'après avoir parcouru un long trajet sous le feuillet séreux qui l'enveloppe.

Ils présentent beaucoup de variétés.

Telle est l'idée la plus générale qu'on doit se faire des nerfs et des plexus cardiaques, qui nous présentent un exemple des plus remarquables d'anastomoses médianes. Scarpa les a, le premier, bien décrits et figurés dans des planches qui serviront toujours de modèle en iconographie anatomique. Aucune partie du système nerveux ne présente autant de variétés anatomiques, de nombre, de volume et d'origine, que les nerfs cardiaques; et c'est surtout à l'occasion de ces nerfs, qu'on regrette un travail relatif aux variétés anatomiques. Pour ma part, je déclare que je n'ai jamais rencontré dans mes dissections les nerfs cardiaques tels qu'ils sont figurés dans les magnifiques planches de Scarpa, lesquelles ont servi de type pour toutes les descriptions. J'ai décrit minutieusement les nerfs cardiaques de

réfuta cette opinion, et n'admit pour le cœur qu'un nerf très-grêle qui descendait du cerveau. Vésale fit provenir ce nerf grêle du nerf récurrent, et l'a fait représenter dans une figure. Fallope le premier décrivit les nerfs du cœur, et dit avoir démontré à ses auditeurs *insignem nervorum plexum à quo abundans copia nervosæ materiæ totam cordis basin complexatur, perque ipsam plures propagines parvorum nervorum dispergit*. Behrends soutint en 1792 une thèse dans laquelle il cherche à démontrer que le cœur manque de nerfs, *cor nervis carere*. Tel était l'état de la science lorsqu'en 1794, Scarpa publia son beau travail qui a fixé la science sur ce point. (*Tabulæ neurologicæ ad illustrandam anatomiam cardiacorum nervorum, noni nervorum cerebri, glosso-pharyngæi et pharyngæi ex octavo cerebri.*)

huit sujets différens; ces huit descriptions présentent des différences très-prononcées, au moins jusqu'au plexus cardiaque; mais la distribution terminale des rameaux du cœur m'a paru identique chez tous les sujets.

Tous les nerfs cardiaques sont gris, mais tous ne sont pas mous, comme le dit Scarpa, qui les décrit sous le nom de *nervi molles*. Tantôt ce sont les nerfs cardiaques droits, qui l'emportent sous le rapport du volume; tantôt ce sont les nerfs cardiaques gauches: leur volume, d'ailleurs, est en raison inverse d'un côté à l'autre; il y a évidemment solidarité entre ceux d'un côté et ceux du côté opposé. Dans un cas où les nerfs cardiaques droits moyen et inférieur manquaient, et où le cardiaque supérieur était peu développé, ils étaient remplacés par des rameaux volumineux émanés du nerf récurrent droit, et par les nerfs cardiaques du côté gauche, qui étaient d'un volume considérable.

On admet, d'après Scarpa, trois nerfs cardiaques de chaque côté, savoir: un *supérieur*, qu'il appelle superficiel, et qui vient du ganglion cervical supérieur; un *moyen*, qu'il appelle *grand nerf cardiaque* ou *cardiaque profond*, qui vient du ganglion cervical moyen, et un *inférieur*, petit nerf cardiaque, qui vient du ganglion cervical inférieur. Cette distinction, fondée en général, est souvent impossible à établir, à raison des variétés anatomiques dont j'ai parlé plus haut. Souvent il n'existe pas de nerf cardiaque moyen proprement dit; d'autres fois il n'existe pas de nerf cardiaque inférieur, ou plutôt l'un et l'autre ne sont qu'à l'état de vestige; enfin, le nerf cardiaque supérieur, peut, sinon manquer complètement, au moins être extrêmement grêle, et se jeter dans le nerf cardiaque moyen: quelquefois tous les nerfs cardiaques d'un côté, se réunissent en un seul tronc, ou bien en un plexus situé derrière l'artère sous-clavière, sur les côtés de la trachée, plexus auquel concourt le nerf récurrent, et duquel partent trois, quatre, ou un plus grand nombre de branches, qui vont se terminer au cœur comme de coutume.

Distribution terminale identique.

Leur aspect.

Leur volume variable.

Solidarité entre ceux d'un côté, et ceux du côté opposé.

On admet un nerf cardiaque supérieur.

Un moyen.

Un inférieur.

Cette distinction est souvent impossible à établir.

Un des points les plus importants de l'histoire des nerfs cardiaques, c'est l'espèce de fusion de ces nerfs avec le pneumo-gastrique; si bien, qu'il y a une sorte de solidarité entre les nerfs cardiaques du pneumo-gastrique et les nerfs cardiaques venus des ganglions; de même qu'il y a solidarité entre les nerfs cardiaques, droit et gauche, et les nerfs cardiaques supérieur, moyen et inférieur, de chaque côté. Le nerf récurrent, en particulier, paraît quelquefois se partager entre le larynx et le cœur, tant sont volumineux et multipliés les rameaux cardiaques qu'il fournit; nous verrons plus bas qu'il y a une liaison tout aussi intime entre le pneumo-gastrique et le plexus solaire.

Je décrirai d'abord avec détail les nerfs cardiaques droits, pour indiquer ensuite brièvement les caractères différenciels des nerfs cardiaques gauches.

Nerfs cardiaques droits.

A. Nerf cardiaque supérieur. Son origine est très-variable. Le plus souvent, il naît de l'extrémité inférieure du ganglion cervical supérieur, dont il paraît être la bifurcation interne, le cordon de communication entre le ganglion cervical supérieur, et le ganglion cervical inférieur, étant la branche de bifurcation externe. D'autres fois, il naît du cordon de communication; dans un grand nombre de cas, son origine est mixte, et a lieu, 1^o par deux ou trois filets très-grêles, qui viennent du côté interne du ganglion cervical supérieur; 2^o par un rameau souvent volumineux du cordon de communication; 3^o souvent par deux filets venus du pneumo-gastrique. Chez un sujet qui appartenait à cette dernière catégorie, le rameau cardiaque qui provenait du cordon de communication, présentait un ganglion très-prononcé.

Quelle que soit son origine, le nerf cardiaque supérieur se porte obliquement en bas et en dedans, derrière l'artère carotide primitive, dont il est séparé par une lame aponévrotique très-mince, de telle sorte qu'il est presque impos-

Solidarité
entre les nerfs
cardiaques du
pneumo-gas-
trique, et les
nerfs cardia-
ques venus des
ganglions.

Origine très
variable.

Le plus sou-
vent par deux
ou trois filets
du ganglion
cervical supé-
rieur, et par un
rameau du cor-
don de com-
munication.

Son trajet.

sible de le comprendre dans la ligature de cette artère; longe la trachée, reçoit très-souvent un rameau du cordon du grand sympathique, croise l'artère thyroïdienne inférieure au-devant de laquelle il est placé, et quelquefois se divise en deux rameaux, l'un *antérieur* qui passe au-devant de cette artère, l'autre *postérieur* qui se rend au récurrent (1). A la partie inférieure du cou, le cardiaque supérieur longe le nerf récurrent avec lequel on serait tenté de le confondre, pénètre dans le thorax, en passant derrière et quelquefois devant l'artère sous-clavière (2), longe le tronc brachio-céphalique, gagne la face postérieure de la crosse de l'aorte, fournit un certain nombre de filets qui vont au-devant de cette crosse, se dirige obliquement en bas et à gauche, entre la crosse aortique et la trachée, s'anastomose très-fréquemment avec les rameaux cardiaques moyen et inférieur, et avec des rameaux émanés du nerf récurrent, et se divise en deux ordres de filets dont les uns passent entre l'aorte et l'artère pulmonaire, les autres, entre le tronc pulmonaire droit et la trachée: les uns et les autres s'anastomosent avec les rameaux cardiaques gauches et se comportent comme nous le dirons plus bas. Dans quelques cas

(1) On a vu quelquefois le cordon du grand sympathique, parvenu au niveau de l'artère thyroïdienne inférieure, se diviser en deux rameaux dont l'un passe au devant de cette artère pour aller se rendre au nerf cardiaque supérieur, dont l'autre passe derrière l'artère pour se rendre au ganglion cervical inférieur; il n'est pas rare de voir le rameau cardiaque supérieur présenter un nœud ganglionnaire qui occupe la totalité ou une partie de son épaisseur.

(2) Il est commun de voir le nerf cardiaque supérieur se bifurquer pour embrasser l'artère sous-clavière dans un anneau complet. D'autres fois le nerf cardiaque supérieur passant derrière l'artère sous-clavière et le rameau cardiaque du pneumo-gastrique, passant au devant, forment par leur anastomose sous la sous-clavière une anse qui est en dedans de celle du récurrent. Le plus souvent le rameau cardiaque du pneumo-gastrique s'anastomose avec le cardiaque supérieur entre la crosse de l'aorte et la trachée.

rares, le nerf cardiaque supérieur droit va directement aux plexus cardiaques, sans s'anastomoser avec les rameaux cardiaques moyen et inférieur.

Dans son trajet le long du cou, le cardiaque supérieur droit reçoit les petits rameaux cardiaques supérieurs du pneumo-gastrique, émet plusieurs filets dont les uns vont au pharynx, les autres à la trachée, à la glande thyroïde, dont plusieurs concourent à la formation du plexus de l'artère thyroïdienne inférieure; souvent il en donne trois ou quatre qui vont s'anastomoser avec le nerf récurrent.

Dans le thorax, il reçoit le rameau cardiaque que le pneumo-gastrique fournit à la partie inférieure du cou, rameau qui quelquefois est très-considérable et qui le renforce manifestement; ce rameau du pneumo-gastrique se jette quelquefois directement dans le plexus cardiaque.

B. Nerf cardiaque moyen. Il naît du ganglion cervical moyen, ou à son défaut, du cordon du grand sympathique, à une distance plus ou moins grande du ganglion cervical inférieur. Assez souvent, il est le plus volumineux des nerfs cardiaques, d'où le nom de grand cardiaque qui lui a été donné par Scarpa (*magnus, profundus*). D'autrefois, il est à l'état de vestige et remplacé soit par le cardiaque supérieur, soit par le cardiaque inférieur, soit par des rameaux du récurrent; assez souvent ce nerf se divise en plusieurs branches qui se séparent pour laisser passer l'artère sous-clavière; s'anastomose presque toujours avec les nerfs cardiaques supérieur et inférieur de son côté, longe le nerf récurrent avec lequel il pourrait être confondu et avec lequel il communique toujours, et va se jeter dans le plexus cardiaque.

C. Nerf cardiaque inférieur. Généralement moins volumineux que le précédent (*cardiacus minor*), cependant quelquefois plus considérable, il naît ordinairement du ganglion cervical inférieur, assez souvent du premier ganglion tho-

racique, accompagne le nerf cardiaque moyen avec lequel il s'anastomose, se porte comme lui verticalement en bas au-devant de la trachée, et comme lui se termine dans les plexus cardiaques. La connexion des nerfs cardiaques moyen et inférieur avec le nerf récurrent est digne de fixer l'attention. Quelquefois le nerf récurrent envoie de gros rameaux à ces nerfs dont ils constituent la principale origine. J'ai vu les nerfs cardiaques moyen et inférieur réunis, croiser perpendiculairement le nerf récurrent auquel ils adhéraient intimement, sans présenter le mélange de filets qui constitue les anastomoses (1).

Il naît du ganglion cervical inférieur et assez souvent du premier ganglion thoracique.

Nerfs cardiaques gauches.

Les particularités que présentent les *nerfs cardiaques gauches*, se réduisent à un petit nombre de points (2) : au cou, ils se placent au-devant de l'œsophage, à raison de la position de ce conduit; les connexions des nerfs cardiaques gauches avec le nerf récurrent, m'ont paru plus multipliées que celles des nerfs cardiaques droits. Dans un cas, j'ai vu les rameaux cardiaques supérieur et inférieur fournir successivement quatre filets assez volumineux, qui s'accolaient au nerf récurrent pour s'en détacher au niveau de l'anse de

Nerfs cardiaques gauches.

Leur trajet.

(1) C'est surtout dans les anastomoses des nerfs cardiaques avec le nerf récurrent, que j'ai pu m'assurer, à raison de la différence d'aspect des filets, que les anastomoses nerveuses ne sont souvent qu'apparentes et consistent dans un accollement pur et simple, sans communication aucune; car, on peut suivre ces filets anastomotiques depuis le moment de leur terminaison, jusqu'à celui de l'émergence. La même observation s'applique encore à un certain nombre d'anastomoses entre les nerfs du même ordre.

(2) Chez un sujet, trois filets naissaient du ganglion cervical supérieur gauche, se réunissaient à un petit nœud ganglionnaire auquel aboutissait, en outre, un filet provenant du nerf laryngé. De ce nœud ganglionnaire partaient plusieurs filets pharyngiens et le nerf cardiaque supérieur.

ce dernier nerf, et aller se terminer comme de coutume. Je me suis assuré que dans ce cas, il y avait accolement et non point anastomose.

Dans le thorax,

Dans le thorax, les nerfs cardiaques supérieur et moyen du côté gauche se portent sur la concavité de la crosse de l'aorte; le nerf cardiaque inférieur, qui est le plus considérable de tous les nerfs cardiaques chez le sujet que j'ai en ce moment sous les yeux, se porte à gauche du tronc de l'artère pulmonaire, contourne son côté postérieur et l'embrasse en manière d'anse, pour se jeter dans la portion du plexus cardiaque qui se trouve entre l'aorte et la division droite de l'artère pulmonaire. Enfin du côté gauche, bien plus communément que du côté droit, le plexus pulmonaire antérieur envoie quelques filets dans cette même portion du plexus cardiaque.

Du ganglion et des plexus cardiaques.

Anastomose
des nerfs car-
diaques droits
et gauches.

Nous avons vu que les nerfs cardiaques du même côté, s'anastomosaient entre eux, au-devant ou sur les portions latérales de la trachée. En outre, les nerfs cardiaques droits s'anastomosent avec les nerfs cardiaques gauches, 1° sur la concavité de la crosse de l'aorte; 2° au-devant de la trachée, au-dessus du tronc pulmonaire droit, 3° dans les plexus cardiaques antérieur et postérieur.

Première
anastomose.

Ganglion
cardiaque.

Wrisberg a décrit le premier un ganglion au niveau de la première anastomose, c'est-à-dire, sur la concavité de la première courbure de l'aorte, entre l'aorte et l'artère pulmonaire, à droite du canal artériel ou du cordon qui le remplace chez l'adulte. A ce ganglion, connu sous le nom de *ganglion cardiaque* (qui n'existe pas, à beaucoup près, chez tous les sujets), aboutissent surtout les deux rameaux cardiaques supérieurs droit et gauche, et quelquefois le rameau cardiaque qui se détache du pneumo-gastrique, à la partie inférieure du cou.

La 2° anastomose, c'est-à-dire celle qui a lieu au-devant

de la trachée, au-dessus du tronc pulmonaire droit, derrière la crosse aortique, est connue depuis Haller, sous le nom de *grand plexus cardiaque* (*magnus, profundus plexus cardiacus*, Scarpa). Il n'est pas rare de rencontrer un renflement ganglionnaire au point de convergence des principaux rameaux. Ce grand plexus cardiaque est formé surtout par les cardiaques moyen inférieur, droit et gauche. Enfin, le 3^e ordre d'anastomoses, celle qui a lieu sur les artères coronaires antérieures et postérieures autour de l'orifice de l'aorte, est la terminaison définitive de tous les nerfs cardiaques.

Deuxième
anastomose.

Grand plexus
cardiaque

Troisième
anastomose.

Sur les artères
coronaires.

Autant il y a de variétés dans le trajet et dans le volume des nerfs cardiaques jusqu'à l'origine des gros vaisseaux, autant il y a d'uniformité dans la distribution, sur l'origine des vaisseaux, et dans leur terminaison définitive au cœur.

Sur l'origine des gros vaisseaux, les nerfs cardiaques se partagent en trois plans.

Trois plans
nerveux.

1^o *Plan nerveux superficiel*. Il est le moins considérable, occupe la face antérieure de la crosse de l'aorte, surtout la partie latérale droite : ils apparaissent sans dissection à travers la transparence du péricarde ; ils gagnent tous l'artère cardiaque antérieure à droite de l'infundibulum du ventricule droit. On peut rapporter à ce plan superficiel le ganglion de Wrisberg, quand il existe, et les rameaux qui en émanent, qui vont en grande partie concourir à la formation du même plexus cardiaque antérieur.

Plan superficiel,

2^o *Plan nerveux moyen*. Il se compose de deux parties bien distinctes : 1^o du grand plexus cardiaque de Haller, qui est situé entre la trachée et la crosse aortique, au-dessus du tronc pulmonaire droit ; 2^o d'une seconde partie beaucoup moins considérable, située au-dessous du plexus de Haller, dont il est une émanation, entre le tronc droit de l'artère pulmonaire et la crosse aortique. Pour bien voir ce plan, il faut diviser la crosse aortique.

Plan moyen,

3^o *Plan nerveux profond*. Il est situé entre le tronc droit de l'artère pulmonaire et la bifurcation de la trachée. Pour

Plan profond.

le mettre à découvert, il faut diviser le tronc de l'artère pulmonaire.

Plexus cardiaques antérieur et postérieur.

Plexus cardiaques antérieur et postérieur. Le plan nerveux superficiel va tout entier au plexus cardiaque antérieur. Le plan moyen et le plan postérieur se réunissent au-dessous du tronc pulmonaire droit, au-devant des oreillettes, et forme un plexus qui mériterait mieux le nom de grand plexus cardiaque, que l'entrelacement auquel Haller a appliqué cette dénomination. De ce plexus, dans lequel vient se jeter directement le nerf cardiaque inférieur gauche, partent, 1° des *rameaux auriculaires antérieurs* : ils sont très-multipliés ; 2° des rameaux qui se glissent entre l'aorte et l'artère pulmonaire pour gagner le côté droit de l'infundibulum, et se porter au *plexus cardiaque antérieur* que nous avons déjà vu formé par le plan superficiel ; 3° les rameaux *plexus cardiaque postérieur* qui enlacent l'artère cardiaque postérieure à son origine, et se divisent, comme l'artère, en deux plexus secondaires ; l'un qui contourne le sillon auriculo-ventriculaire gauche, l'autre qui se porte dans le sillon ventriculaire antérieur.

Ils apparaissent sous forme de lignes blanches.

Les filets nerveux émanés de ces plexus abandonnent bientôt les divisions artérielles ; ils marchent isolés, sont tous également grêles, et apparaissent sans préparation, sous la forme de lignes blanches, étendus de la base à la pointe du cœur ; ils sont tous destinés à la portion ventriculaire du cœur ; on voit cependant quelques filets ascendants, pour la face postérieure des oreillettes, qui est beaucoup moins abondamment pourvue que la face antérieure.

Le cœur n'est pas la seule terminaison des filets cardiaques ; plusieurs se perdent dans l'épaisseur des tuniques de l'aorte : un certain nombre va se rendre au plexus pulmonaire antérieur ; quelques-uns vont au péricarde.

PORTION THORACIQUE DU GRAND SYMPATHIQUE.

Dans le thorax, le grand sympathique constitue un cordon grisâtre, présentant autant de nœuds ou de ganglions,

qu'il y a de vertèbres. Ce cordon est placé, non au-devant des vertèbres dorsales, mais bien au-devant des têtes des côtes; les renflemens ou nœuds répondant pour la plupart au niveau de ces têtes: les deux renflemens, ou ganglions thoraciques supérieurs, sont les plus volumineux; ils sont presque toujours continus; les suivans sont à peu près égaux en volume. Le douzième est le plus considérable après les deux premiers.

Sa position
au devant des
têtes des côtes.

Du reste, la structure ganglionnaire s'observe dans toute la longueur de ce cordon: en sorte qu'on peut dire que les cordons de communication des ganglions entre eux, ne sont autre chose que les ganglions prolongés. Chez quelques sujets, les ganglions ne sont distincts de la portion de cordon qui précède et de celle qui suit, que par les rameaux qui y aboutissent, et qui en émanent: ce serait donc une grave erreur anatomique, que de considérer les portions de cordon intermédiaires aux ganglions thoraciques comme de simples filets de communication entre eux. Chez quelques sujets, le cordon de communication est, dans l'intervalle de deux ganglions, divisé en deux ou trois filets. Les variétés de nombre observées dans les ganglions thoraciques sont plutôt apparentes que réelles, et tiennent les unes, à la fusion du premier ganglion thoracique avec le ganglion cervical inférieur, ou à la fusion des deux premiers ganglions thoraciques en un seul; les autres à la fusion de deux ganglions centraux; à celle moins rare du dernier ganglion thoracique avec le premier ganglion lombaire; à une sorte de transposition du dernier ganglion thoracique, qui est placé sur la première vertèbre lombaire; ou bien enfin à ce que les deux derniers ganglions thoraciques sont situés dans le dernier espace intercostal. Du reste, les trois derniers ganglions thoraciques présentent un grand nombre de variétés, tant sous le rapport de la situation que sous celui de la forme; il en est de même du mode de communication du

Structure
ganglionnaire
dans toute la
longueur du
cordon.

Les variétés
de nombre
dans les gan-
glions thoraci-
ques sont plu-
tôt apparentes
que réelles.

Les trois
derniers gan-
glions thoraci-
ques présen-
tent beaucoup
de variétés.

douzième ganglion thoracique avec le premier ganglion lombaire.

La portion thoracique du grand sympathique est subjacente à la plèvre et à la lame fibreuse très-mince qui la soutient. Elle s'aperçoit très-bien sans préparation à raison de la transparence de ces feuillettes. Les artères et veines intercostales passent derrière lui : à droite, ce cordon est cotoyé par la grande veine azygos.

De la portion thoracique du grand sympathique partent, 1^o des *branches externes*, ou branches de communication avec les nerfs dorsaux; 2^o des *branches internes*, qui sont destinées à l'aorte et aux viscères abdominaux.

1^o. *Branches externes ou rachidiennes.*

Elles sont au moins au nombre de deux pour chaque ganglion : l'une, superficielle, plus grosse, se porte à l'angle externe du ganglion; l'autre, profonde, plus petite, qui se porte à la face postérieure de ce ganglion. Il existe quelquefois un troisième filet de communication; il n'est pas rare de voir ces branches se réunir en un seul tronc, avant d'arriver au ganglion.

Les branches de communication des paires spinales sont des branches d'origine pour le grand sympathique.

Je considère les branches de communication des paires spinales avec les ganglions du grand sympathique, non comme des rameaux fournis par ces ganglions aux paires spinales, non comme de simples moyens d'anastomose entre les uns et les autres, mais bien comme des branches d'origine pour le grand sympathique : cette manière de voir tout anatomique, est manifestement démontrée par la disposition des branches rachidiennes du grand sympathique. Elles sont en effet toujours en rapport avec le volume des ganglions correspondans. En général, la communication n'existe qu'entre les ganglions et les paires rachidiennes du même rang. Cependant il n'est pas rare de voir les ganglions recevoir un filet du nerf intercostal qui est au-dessous (1).

(1) J'ai rencontré chez un sujet une disposition fort remarquable

Les branches de communication des paires dorsales avec les ganglions thoraciques sont horizontales ou plutôt légèrement obliques de haut en bas et de dehors en dedans, à l'exception des branches destinées au premier ganglion thoracique qui sont ascendantes, et de celles destinées au dernier ganglion thoracique qui sont descendantes; leur couleur est blanche comme celle des nerfs qui appartiennent au système cérébro-rachidien, et non point grises comme celle des nerfs qui émanent du système ganglionnaire. Si, sur une pièce qui a macéré successivement dans l'acide nitrique étendu et dans l'eau pure, on étudie, d'une part, leur distribution ultérieure dans le ganglion, d'une autre part, leurs connexions avec les paires dorsales ou intercostales, on verra, 1° que ces branches sont manifestement des cordons réfléchis des nerfs rachidiens; qu'immédiatement après leur émission, les nerfs dorsaux ou intercostaux diminuent en proportion du volume des branches émises; 2° qu'arrivées aux ganglions, les branches se divisent en filets, dont les uns *ascendants* peuvent être suivis sur la portion de cordon qui est au-dessus, et paraissent se continuer avec le filet descendant de la paire antécédente, dont les autres *descendants* se portent à la portion de cordon située au-dessous; 3° que ces filets blancs marchent à la surface du cordon, et contrastent par leur blancheur avec la couleur grise du centre du cordon lui-même.

Elles sont légèrement obliques.

Leur couleur blanche.

Ces branches sont manifestement des cordons réfléchis des nerfs rachidiens.

Arrivées aux ganglions, elles se divisent en filets ascendants et en filets descendants.

Ces filets blancs marchent à la surface du cordon.

2°. Branches internes ou aortiques et splanchniques.

Les branches internes des cinq ou six premiers ganglions thoraciques sont exclusivement destinées à l'aorte; quelques-uns paraissent se jeter dans le plexus pulmonaire.

Les branches internes des cinq ou six premiers ganglions thoraciques sont exclusivement destinées à l'aorte.

pour les quatre derniers ganglions thoraciques. De petits filets émanés de ces quatre ganglions venaient se terminer à un petit ganglion duquel partaient les rameaux qui se rendaient au grand sympathique. Nous verrons que la même disposition est fréquente à la région lombaire.

Les branches internes des 6 derniers ganglions sont destinées à former les nerfs splanchniques.

Les branches internes des six derniers ganglions thoraciques sont, les unes destinées à l'aorte, les autres, et ce sont les principales, destinées à former par leur réunion, les nerfs splanchniques ou les nerfs des viscères abdominaux. Je n'en ai vu aucune se porter à l'œsophage.

A. Branches aortiques.

Filets très-grêles, au nombre de 2 ou 3 pour chaque ganglion.

Les branches aortiques sont des filets excessivement grêles, au nombre de deux ou trois par chaque ganglion. Elles accompagnent les artères intercostales, autour desquelles elles forment une espèce de plexus. Ces filets, beaucoup plus longs à droite qu'à gauche, à raison de la situation de l'aorte, se portent, les uns au-devant, les autres en arrière de l'aorte, sur laquelle il est bientôt impossible de les suivre. La branche aortique, fournie par le quatrième ganglion thoracique, présente seule un volume assez considérable; elle paraît se partager entre l'aorte et les plexus pulmonaires. Les filets aortiques convergent quelquefois en certain nombre, vers de petits ganglions ou nœuds, situés au-devant ou le long des côtés de l'aorte, desquels partent un certain nombre de filets.

Le premier ganglion thoracique envoie quelques filets aux plexus cardiaques.

Le premier ganglion thoracique envoie quelques filets aux plexus cardiaques. Il n'est pas rare de voir le nerf cardiaque inférieur émaner de ce ganglion. Quelques filaments émanés de ce même ganglion se distribuent à la partie inférieure du muscle long du cou.

Quelques filets à la partie inférieure du muscle long du cou.

Lobstein (1) parle d'un filament très-délié provenant de ce ganglion, qui traverse le grand ligament vertébral commun antérieur, et pénètre dans l'épaisseur d'une vertèbre. Cette disposition m'a paru commune à tous les ganglions cervicaux thoraciques, lombaires et sacrés. Les vertèbres, comme les autres os, sont pourvues de nerfs qui n'échappent à un examen peu attentif qu'à raison de leur excessive ténuité.

Quelques filets pour les vertèbres.

(1) Page 19: De nervo magno sympathico.

B. Des nerfs splanchniques.

Ils sont divisés en *grands* et en *petits*.

1°. Du *grand splanchnique*. Le grand nerf splanchnique est un nerf blanc, n'ayant nullement l'aspect des nerfs ganglionnaires ; il est formé de la manière suivante : du sixième et du septième ganglion thoracique, quelquefois du cinquième et même du quatrième, se détache un gros rameau qui se porte en bas et en dedans sur le côté des vertèbres dorsales ; à ce rameau supérieur d'origine, viennent successivement s'ajouter trois ou quatre branches moins volumineuses, qui se détachent, non-seulement des ganglions thoraciques, mais encore du cordon de communication des ganglions les uns aux autres ; ces branches sont parallèles entre elles, et obliques en bas et en dedans. Le douzième et le onzième ganglion thoracique ne concourent jamais à la formation du grand nerf splanchnique.

Le grand splanchnique est blanc.

Son mode d'origine.

Le 12^e et le 11^e ganglion thoracique ne concourent jamais à sa formation.

Ces branches se réunissent pour constituer les *grands nerfs splanchniques* qui sont, relativement aux ganglions thoraciques, ce que sont les nerfs cardiaques relativement aux nerfs cervicaux : il importe de remarquer que les nerfs ganglionnaires des viscères thoraciques émanent de la portion cervicale du grand sympathique, et que les nerfs ganglionnaires des viscères abdominaux sont fournis par les ganglions thoraciques.

En général, le grand nerf splanchnique naît par quatre racines ; il n'est pas rare de le voir naître par deux racines seulement, lesquelles représentent alors les quatre branches d'origine.

Il naît par 4 racines, et quelquefois par 2 seulement.

Si, sur une pièce qui a macéré dans l'acide nitrique étendu, on cherche à déterminer d'une manière exacte le point le plus élevé de l'origine du grand nerf splanchnique, on verra, d'une part, que les filamens blancs dont la réunion constitue ce nerf, sont déjà distincts au niveau du troisième ganglion thoracique, et, d'une autre part, que ces filamens blancs sont

Son origine réelle.

Continuité
du nerf splan-
chnique avec
les paires ra-
chidiennes.

simplement accolés au cordon de communication ainsi qu'aux ganglions, qu'ils se continuent avec les branches émanées des paires rachidiennes; en sorte que l'anatomie de texture démontre de la manière la plus évidente, la continuité du nerf splanchnique avec les paires rachidiennes.

Son trajet.

Ainsi constitué, le grand nerf splanchnique, qui est complet au niveau de la onzième côte; se porte en bas et en dedans, au devant de la colonne vertébrale; s'aplatit en s'élargissant, traverse le diaphragme, dont les fibres s'écartent et lui ouvrent passage, et se termine immédiatement au ganglion semi-lunaire. Il n'est pas rare de voir le grand nerf splanchnique présenter un ganglion olivaire, à une petite distance au-dessus de l'ouverture que lui offre le diaphragme pour son passage (1).

Sa terminai-
son au gan-
glion semi-lu-
naire.

Petits nerfs
splanchniques.

2°. *Petits nerfs splanchniques, ou nerfs rénaux.* Je crois devoir réunir dans une même description le *petit nerf splanchnique* des auteurs, et les *rénaux postérieurs* de Walter, la

Leur origine.

distinction de ces nerfs me paraissant tout-à-fait arbitraire. Ils sont au nombre de deux, et quelquefois au nombre de trois. Le plus élevé est celui qui porte le nom de *petit splanchnique*; il naît du onzième ganglion thoracique, et quelquefois en même temps du dixième et du onzième.

Nerf rénal.

Le moins élevé, qui est le *nerf rénal* des auteurs, plus volumineux que le précédent, vient du douzième ganglion thoracique: souvent c'est du nerf rénal que part un petit filet qui va au premier ganglion lombaire, et ce petit filet est, dans un grand nombre de cas, le seul moyen de communication entre les ganglions thoraciques et les ganglions lombaires. C'est alors qu'on dit que la série des ganglions est

Dans quel
cas la série des
ganglions est
interrompue.

(1) Lobstein a noté (p. 2) un cas dans lequel le ganglion anormal du grand nerf splanchnique était semi-lunaire et émettait, par sa convexité, sept à huit filamens ténus qui accompagnaient l'aorte et se perdaient tous dans le diaphragme; il a noté un autre cas dans lequel partaient de ce ganglion trois filets, dont deux se rendaient au plexus solaire et un au plexus mésentérique.

interrompue; mais cette interruption n'existe jamais complètement.

Cette interruption n'est qu'apparente.

Les petits nerfs splanchniques ou nerfs rénaux représentent exactement les branches d'origine non réunies ou solitaires du grand nerf splanchnique, auxquels elles font suite. Comme ces branches d'origine, ils émanent des deux et quelquefois des trois derniers ganglions thoraciques. Ils se portent en dedans et en bas, parallèlement au grand nerf splanchnique, en dehors duquel ils sont placés, et vont se jeter dans le plexus rénal et dans le plexus aortique; souvent ils se partagent entre ces deux plexus et le grand nerf splanchnique. Il n'est pas rare de voir le petit nerf splanchnique supérieur s'anastomoser avec le grand nerf splanchnique, ou même se confondre entièrement avec lui (1).

Leur trajet.

Ils vont se jeter dans le plexus rénal et dans le plexus aortique.

Ganglions et plexus viscéraux de l'abdomen.

Le ganglion semi-lunaire et les plexus viscéraux de l'abdomen faisant suite aux nerfs splanchniques, il est conforme à l'ordre logique des idées autant qu'à l'ordre des dissections, de placer ici la description de ces parties.

Ganglions et plexus viscéraux.

Le centre de tous ces ganglions et plexus est situé à l'épigastre, et constitue un plexus ganglionnaire connu sous le nom de *plexus solaire*, *plexus épigastrique*.

Plexus solaire ou épigastrique.

Le *plexus solaire* est constitué par une série non interrompue de ganglions, étendue du grand nerf splanchnique du

Plexus solaire, sa formation.

(1) Parmi les nombreuses variétés que j'ai rencontrées dans la disposition des petits nerfs splanchniques, je signalerai la disposition suivante: un filet, provenant du onzième ganglion thoracique, et un filet venant du grand nerf splanchnique, aboutissaient à un petit ganglion duquel partaient 1^o plusieurs filets qui allaient se perdre sur l'aorte, 2^o un petit cordon qui s'unissait à un filet émané du douzième ganglion thoracique pour se distribuer comme de coutume.

côté droit, au grand nerf splanchnique du côté gauche. De ce point partent comme d'un centre une multitude de radiations, qu'on a comparées aux rayons du soleil, d'où vient le nom de *plexus solaire*.

Sa situation.

Ce plexus solaire, que les physiologistes considèrent comme le centre de la vie nutritive, est situé profondément à la région épigastrique, d'où le nom de *centre nerveux épigastrique*, sous lequel on peut encore le désigner : il occupe

Sa forme irrégulière.

la ligne médiane, au-devant de l'aorte et des piliers du diaphragme, autour du tronc coeliaque, au-dessus du pancréas ; il est limité à droite et à gauche, par les capsules surrénales ; sa forme irrégulière échappe à toute description. Les gan-

Ganglions solaires.

glions qui le constituent (*ganglions solaires*), ont des formes non moins irrégulières, et non moins variées que le plexus lui-même. Ce sont de gros cordons renflés, des arcades ou

Leur forme.

aréoles, des cercles ganglionnaires, dans les mailles desquels sont contenus des ganglions lymphatiques, faciles à distinguer des ganglions nerveux et des nerfs eux-mêmes.

Ganglions semi-lunaires.

On ne décrit généralement parmi les ganglions qui constituent le plexus solaire (*ganglions solaires*), que les deux ganglions extrêmes, auxquels aboutissent les grands nerfs splanchniques ; savoir, les *ganglions semi-lunaires*, ainsi nom-

De forme et de volume variables.

més à raison de leur forme, et qui présentent eux-mêmes beaucoup de variétés de forme et de volume. Leur bord

convexe, qui regarde en bas, est divisé en plusieurs dents, de chacune desquelles part un pinceau de nerfs ; de leur bord concave, qui regarde en haut, part également un grand nombre de filets. Ces ganglions qu'on rencontre constamment à côté de la capsule surrénale, sont souvent eux-mêmes amorphes et comme morcelés.

Du reste, il suffit d'avoir vu une seule fois le plexus solaire, pour être convaincu de l'impossibilité de l'extirpation de ce plexus, extirpation que quelques expérimentateurs prétendent avoir faite sur les animaux vivans.

Au plexus solaire aboutissent : 1° le grand nerf splan-

chnique du côté droit et le grand splanchnique du côté gauche ; et, 2° en partie les petits nerfs splanchniques ; 3° le pneumo-gastrique droit ; 4° j'ai vu le nerf phrénique droit venir se jeter dans le plexus solaire.

Nerfs qui aboutissent au plexus solaires.

Du plexus solaire, partent, comme d'un centre, des plexus pour toutes les artères qui naissent de la partie antérieure de l'aorte, et pour les artères rénales et spermaticques. Ces plexus, incomplets, pour les artères rénales et mésentérique inférieure, sont complétés par les nerfs viscéraux émanés directement des ganglions lombaires. Il y a deux plexus diaphragmatiques, un plexus coeliaque, un plexus mésentérique supérieur, un plexus mésentérique inférieur, un plexus rénal, un plexus spermatique ou ovarique et un plexus capsulaire.

Plexus qui en partent.

Du reste, tous les nerfs émanés des ganglions solaires, sont gris, très-grêles, toujours plexiformes et généralement résistans à cause de l'épaisseur de leur névrilème.

Plexus diaphragmatiques et plexus surrénaux.

Les *plexus diaphragmatiques*, très-peu considérables, se détachent de la partie supérieure du plexus solaire, et gagnent les artères diaphragmatiques, avec lesquelles ils pénètrent dans l'épaisseur du diaphragme ; d'abord subjacens au péritoine, puis s'enfonçant dans l'épaisseur des fibres charnues du muscle, ils ne suivent pas rigoureusement la distribution des vaisseaux. S'anastomosent-ils avec des filets du nerf phrénique ? J'ai pu résoudre dans quelques cas cette question d'une manière affirmative : toujours est-il qu'ils parcourent, à peu de chose près, le même trajet que ces nerfs.

Plexus diaphragmatiques

Leur trajet.

Ils ne suivent pas rigoureusement les artères diaphragmatiques

Le plexus diaphragmatique du côté droit est plus considérable que celui du côté gauche. J'ai vu deux ganglions situés sur le pilier droit du diaphragme, devenir l'origine du plexus diaphragmatique droit, et de quelques nerfs hépatiques.

Celui du côté droit est plus considérable que celui du côté gauche.

Plexus sur-
réniaux.

Leur trajet.

Ils reçoivent
quelques filets
des plexus dia-
phragmatiques

A côté des plexus diaphragmatiques, je place les *plexus des capsules surrénales*, avec lesquelles ils ont tant de rapports. Ces *plexus surrénaux* naissent directement des ganglions semi-lunaires, par deux pinceaux nerveux très-déliés, qui gagnent la face postérieure des artères capsulaires, et se perdent dans l'épaisseur des capsules surrénales. Plusieurs filets détachés des plexus diaphragmatiques viennent s'y joindre en se portant au-devant des artères. Le plexus surrénal est considérable eu égard à la petitesse de l'organe.

Plexus cœliaque.

Plexus cœ-
liaque.

Il est le pro-
longement im-
médiate du
plexus épigas-
trique.

Sa division
en 3 plexus.

Le plexus cœliaque est une des deux divisions principales du plexus épigastrique, dont il est le prolongement immédiat, de telle sorte qu'il est à peu près impossible d'établir une ligne de démarcation entre le plexus cœliaque et le plexus épigastrique; il enlace le tronc cœliaque, et se divise immédiatement comme ce tronc artériel, en trois plexus: le *plexus coronaire-stomachique*, le *plexus hépatique* et le *plexus splénique*.

1^o Plexus
coronaire sto-
machique.

Il reçoit
plusieurs filets
du pneumo-
gastrique droit

Ses filets
suivent la pe-
tite courbure
de l'estomac.

Anastomose
avec des filets
pyloriques ve-
nus du plexus
hépatique.

1^o *Plexus coronaire-stomachique*. Il se détache de la partie supérieure du plexus solaire, reçoit un certain nombre de filets émanés du nerf pneumo-gastrique droit, avant que ce nerf n'aille se jeter dans le plexus solaire; de ces filets, les uns vont s'épanouir sur le cardia, les autres suivent l'artère coronaire stomachique, le long de la petite courbure de l'estomac, et s'anastomosent avec les filets pyloriques venus du plexus hépatique. Il suit de là que l'estomac est essentiellement animé par le nerf pneumo-gastrique: du reste, les filets du plexus coronaire stomachique, de même que ceux du nerf pneumo-gastrique, après avoir marché quelque temps sous le péri-toine, traversent la tunique musculuse de l'estomac, et paraissent se perdre en partie dans cette tunique musculuse, en partie dans la membrane muqueuse.

2^o Plexus
hépatique.

2^o *Plexus hépatique*, plexus très-considérable, qu'on pourrait diviser avec Lobstein, en *antérieur* et en *postérieur*.

L'*antérieur* satellite de l'artère hépatique, est formé: 1° par des filets provenant du nerf vague droit; 2° par sept ou huit filets gris cylindriques volumineux, provenant du ganglion semi-lunaire gauche, auxquels se joignent deux ou trois rameaux provenant du ganglion semi-lunaire droit.

Sa division en antérieur et en postérieur.

L'*antérieur* accompagne l'artère hépatique.

Sa formation.

Le *plexus hépatique postérieur*, satellite de la veine porte, vient presque en entier du ganglion semi-lunaire droit; il se compose également de cordons grisâtres gros et cylindriques; je signalerai un cordon remarquable par son volume, autant que par son trajet. Il vient directement des ganglions solaires du côté droit, décrit un trajet curviligne horizontal, pour gagner l'épiploon gastro-hépatique, continue son trajet horizontal dans l'épaisseur de ce double feuillet séreux, au-devant du lobe de Spiegel; après quoi, il se dirige de bas en haut, pour gagner le sillon du foie, se place sous la veine-porte, et peut être suivi le long de cette veine, dans l'épaisseur du foie. J'ai vu ce gros rameau hépatique, venir directement de deux ganglions situés sur le pilier droit du diaphragme.

Plexus hépatique postérieur. Il est satellite de la veine porte.

Cordon remarquable qui le forme.

Son origine.

Son trajet.

Avant d'arriver au foie, le plexus hépatique émet un plexus secondaire considérable, autour de l'artère gastro-épiploïque droite, *plexus gastro-épiploïque droit*, *plexus* qu'augmentent encore des filets venus directement du plexus solaire, à travers le pancréas.

Plexus secondaire gastro-épiploïque droit.

Le plexus hépatique envoie encore des rameaux: 1° Au pylore et à la petite courbure de l'estomac; 2° au pancréas; 3° à la grande courbure de l'estomac et au grand épiploon. Il suit de là que le pylore et la grande courbure de l'estomac, reçoivent à peu près exclusivement leurs filets du plexus hépatique (1).

Le plexus hépatique fournit encore un petit *plexus cystique*

Plexus cystique.

(1) Le cardia et la petite courbure sont les parties de l'estomac qui sont le plus abondamment pourvues de nerfs. Le pylore, auquel on accorde une si grande sensibilité, en reçoit incomparablement moins.

que l'on voit très-bien à travers le péritoine, autour de l'artère cystique jusque sur la vésicule.

Le plexus
hépatique
gagne la scis-
sure transverse
du foie.

Ainsi diminué par l'émission successive de ces plexus, le plexus hépatique gagne la scissure transverse du foie, se divise comme l'artère et peut être suivi assez loin dans la capsule de Glisson.

Tous les nerfs du foie sont gris, mais très-résistans.

Plexus splé-
nique.

Plexus gas-
tro-épiplorique
gauche.

3° *Plexus splénique et pancréatique.* Moins remarquable par le nombre que par le volume des filets qui le constituent, le plexus splénique entoure l'artère splénique, donne des filets au pancréas, fournit un *plexus gastro-épiplorique gauche* moins considérable que le plexus gastro-épiplorique droit, lequel gagne la grande courbure de l'estomac et fournit à cet organe et au grand épiploon; le plexus splénique émet encore quelques filets nerveux pour le grand cul de sac de l'estomac, et arrive ainsi très-amointri à la scissure de la rate dans l'épaisseur de laquelle il est très-facile de le suivre chez l'homme et surtout chez les grands animaux, le long des divisions vasculaires.

Plexus pan-
créatique.

Ces nerfs sont gris et très-résistans. On peut considérer les filets nombreux qui se rendent au pancréas, autour des artères pancréatiques, ou *plexus pancréatique*, comme une dépendance du plexus splénique.

Plexus mésentérique supérieur.

Plexus mé-
sésentérique su-
périeur.

Bifurcation
inférieure du
plexus épigas-
trique.

Son trajet.

Le *plexus mésentérique supérieur*, qu'on peut considérer comme la bifurcation inférieure du plexus épigastrique, est le plus considérable de tous les plexus abdominaux; il enlace la grosse artère mésentérique supérieure, à laquelle il fournit une gaine plexiforme extrêmement épaisse, s'engage avec elle dans l'épaisseur du mésentère après avoir passé au dessous du pancréas, et se divise comme cette artère en un grand nombre de plexus secondaires qui vont se distribuer à tous les organes auxquels est destinée cette artère, savoir

à tout l'intestin grêle, moins le duodénum, et à la moitié Distribution.
droite du gros intestin.

Sans entrer dans des détails descriptifs aussi fastidieux qu'inutiles, je me contenterai de quelques remarques sur la distribution générale de ces nerfs.

Ainsi les filets nerveux mésentériques sont remarquables par leur longueur, leur quantité et leur résistance. Je me suis assuré que leur enveloppe névrlématique avait proportionnellement beaucoup plus d'épaisseur que dans les autres nerfs. Ces nerfs s'éloignent plus ou moins des vaisseaux et marchent en droite ligne dans l'épaisseur du mésentère pour gagner l'intestin sans avoir fourni aucun filet; parvenus à une petite distance du bord concave de l'intestin, ils se comportent de deux manières, tantôt ils se rendent directement à l'intestin, tantôt ils s'anastomosent à angle ou en arcade; de la convexité de cette arcade partent des filets qui vont se distribuer à l'intestin.

Ses filets sont remarquables par leur quantité, leur résistance.

Névrlème beaucoup plus épais que dans les autres nerfs.

Ils s'éloignent plus ou moins des vaisseaux.

D'ailleurs, jamais il n'y a plus d'une arcade nerveuse anastomotique dans le mésentère, quel que soit le nombre des arcades vasculaires; cette arcade, quand elle existe, répond à l'arcade vasculaire qui est la plus rapprochée de l'intestin et donne des filaments d'une excessive ténuité (1).

Jamais il n'y a plus d'une arcade anastomotique dans le mésentère.

Les filets nerveux pénètrent l'intestin par son bord adhérent, marchent quelque temps entre la tunique séreuse et la tunique musculieuse, traversent cette tunique à laquelle ils laissent quelques filets, et rampent dans la tunique fibreuse pour se terminer dans la muqueuse.

Les filets pénètrent l'intestin par son bord adhérent.

(1) Dans un cas, j'ai rencontré une anastomose en croix fort remarquable. Quatre filets venant de quatre points opposés convergeaient vers un point commun; mais au moment de se couper, ils se divisaient de manière à intercepter un espace losangique. Deux de ces filets peuvent être considérés comme des filets d'origine, les deux autres comme des filets de terminaison.

Plexus mésentérique inférieur.

Plexus mésentérique inférieur.

Sa formation.

Il présente des mailles beaucoup moins serrées que le plexus mésentérique supérieur.

Sa distribution.

Filet remarquable, satellite de l'artère colique gauche supérieure

Leur nombre beaucoup plus considérable dans l'épaisseur du mésocolon iliaque.

Il se termine en se bifurquant.

Plexus hémorrhoidal.

Plexus rénaux très-complexes.

Plexus testiculaire chez l'homme.

Le *plexus mésentérique inférieur* est constitué, 1° Par des filets émanés du plexus épigastrique, ou plutôt du plexus mésentérique supérieur avec lequel il se continue au devant de l'aorte abdominale; 2° par des rameaux émanés des ganglions lombaires, que nous verrons constituer le *plexus lombo-aortique*. Le plexus mésentérique inférieur présente des mailles beaucoup moins serrées que le plexus mésentérique supérieur.

Le plexus mésentérique inférieur fournit, comme l'artère qui lui sert de support, à la moitié gauche de l'arc du colon, au colon descendant, à l'S iliaque et au rectum : de ces filets, ceux qui accompagnent les artères coliques gauches, sont remarquables par leur ténuité, par leur longueur et par l'absence de toute division. Je signalerai en particulier le filet qui accompagne l'artère colique gauche supérieure. Il n'est pas sans intérêt de remarquer que le nombre de ces nerfs est bien plus considérable dans l'épaisseur du mésocolon iliaque, que dans tous les autres points.

Le plexus mésentérique inférieur, affaibli pas tous les plexus secondaires qu'il a fournis, se termine comme l'artère mésentérique inférieure en se bifurquant; chaque plexus ou branche de bifurcation porte le nom de *plexus hémorrhoidal*; il entoure l'artère hémorrhoidale supérieure correspondante, et se termine en partie dans le plexus hypogastrique, en partie dans le rectum.

Plexus rénaux, plexus testiculaires ou ovariétiques.

Les *plexus rénaux* sont extrêmement complexes : ils résultent de nerfs émanés du plexus solaire et des petits nerfs splanchniques ou rénaux, lesquels, au nombre de deux ou trois, vont se jeter presque exclusivement autour de l'artère rénale.

Du plexus rénal, part en grande partie le *plexus testi-*

culaire chez l'homme, le *plexus ovarique* chez la femme. Le *plexus testiculaire* est exclusivement destiné aux testicules; le *plexus ovarique* se partage comme l'artère ovarique entre l'ovaire et l'utérus. Les rapports de dépendance qui existent, sous le point de vue des nerfs, entre les reins et les testicules chez l'homme, les reins, les ovaires et l'utérus chez la femme, ne sauraient trop appeler l'attention des anatomistes.

Ovarique
chez la femme

PORTION LOMBAIRE DU GRAND SYMPATHIQUE.

La *portion lombaire du grand sympathique* occupe la région antérieure de la colonne vertébrale, en dedans du muscle *psaos* qu'elle longe. Les ganglions de cette région sont par conséquent plus rapprochés de la ligne médiane que les ganglions thoraciques, et il n'est pas rare de voir les ganglions lombaires intérieurs, déviés en quelque sorte, avoisiner les nerfs lombaires à leur sortie du canal rachidien. Dans ce cas, ils sont cachés par le muscle *psaos*. Leur volume présente beaucoup de variétés. Il est des ganglions lombaires tellement petits, qu'ils échapperaient à l'œil de l'observateur, si leur couleur grisâtre ne les distinguait du reste du cordon lombaire.

Portion
lombaire du
grand sym-
pathique.

Situation
des ganglions.

Ils sont
d'un volume
variable.

Le nombre de ces ganglions n'est pas moins variable; on en trouve rarement plus de quatre. Souvent deux ou trois ganglions sont confondus en un cordon gangliforme; on reconnaît aisément cette fusion aux filets de communication de ce cordon avec les paires lombaires.

D'un nom-
bre variable.

Rarement
plus de quatre

Chez un sujet, le douzième ganglion thoracique droit était confondu avec le premier lombaire; un filet grêle ayant la longueur de deux vertèbres, établissait une communication entre ce ganglion et un cordon gangliforme volumineux, qui représentait à lui seul les quatre derniers ganglions lombaires. A gauche, les deuxième et troisième ganglions lombaires étaient réunis, et le cinquième ganglion lombaire était confondu avec le premier ganglion sacré.

Fusion presque constante des ganglions lombaires.

Analogie entre la portion lombaire et la portion cervicale.

Interruption du cordon du grand sympathique entre le 12^e ganglion thoracique et le 1^{er} lombaire.

Cette interruption est plus apparente que réelle.

Cette fusion presque constante des ganglions lombaires, établit une grande analogie entre la portion lombaire du grand sympathique et la portion cervicale qui ne nous présente que trois et souvent deux ganglions. Elle prouve que le ganglion cervical supérieur peut être considéré comme le représentant des cinq ganglions cervicaux supérieurs et des ganglions répondant aux paires crâniennes, et le ganglion cervical inférieur, comme le représentant des deux derniers ganglions cervicaux, quand le moyen vient à manquer.

Du reste, il n'est pas rare de voir le cordon du grand sympathique interrompu soit entre le douzième ganglion thoracique et le premier lombaire, soit entre le dernier ganglion lombaire et le premier ganglion sacré : toutefois cette scissure est plutôt apparente que réelle, toujours dans ces cas, comme je l'ai dit plus haut, la continuité entre le douzième ganglion thoracique et le premier ganglion lombaire est établie par un petit filet émané du grand nerf rénal.

Les rameaux fournis par les ganglions lombaires, peuvent se diviser 1^o en rameaux de communication d'un ganglion à l'autre, 2^o en rameaux externes, et 3^o en rameaux internes. Je dois ajouter de petits filets très-déliés, destinés au corps des vertèbres et qui s'enfoncent dans leur épaisseur.

1^o Rameaux de communication des ganglions entre eux.

Les rameaux de communication sont blancs.

1^o Les rameaux de communication d'un ganglion à l'autre, sont des cordons blancs uniques ou multiples ; ils ne présentent presque jamais l'aspect gris et la structure ganglionnaire du cordon de communication des ganglions ; il n'est pas rare de voir manquer le filet de communication du quatrième au cinquième nerf lombaire.

2^o Rameaux externes.

Ils sont fournis par les paires lombaires aux ganglions.

Ce sont les rameaux de communication avec les paires lombaires. Je regarde ces rameaux comme fournis par les paires lombaires aux ganglions lombaires. Ils sont en géné-

ral au nombre de deux, quelquefois de trois; naissent au sortir du trou de conjugaison des branches antérieures des paires lombaires (1), se joignent à l'artère lombaire, sont reçues avec elles dans la gouttière du corps des vertèbres lombaires, et viennent se terminer au ganglion correspondant; leur direction est en général oblique de haut en bas.

Leur trajet.

Ils ont une direction oblique de haut en bas.

En général, à chaque ganglion aboutissent des nerfs fournis non-seulement par la paire correspondante, mais encore par la paire qui précède immédiatement. Ainsi, au deuxième ganglion lombaire aboutissent deux rameaux: l'un émané du premier nerf lombaire, l'autre du second; au troisième aboutissent des filets du deuxième et du troisième; lorsqu'un ganglion vient à manquer, il est suppléé par le ganglion voisin qui reçoit, avec les rameaux qui lui appartiennent en propre ceux qui appartiennent au ganglion manquant. Il n'est pas rare de voir un ganglion communiquer avec trois paires lombaires.

Chaque ganglion reçoit non-seulement de la paire correspondante, mais encore de celle qui précède.

Lorsque plusieurs ganglions sont réunis en un seul, on conçoit que le ganglion unique doit recevoir l'ensemble des filets qui se rendent isolément à chacun de ces ganglions. On conçoit en outre que ces filets doivent se diriger plus ou moins obliquement soit de bas en haut, soit de haut en bas, et présenter une longueur qui mesure l'intervalle de séparation entre les paires lombaires et le ganglion. Les filets supérieurs se dirigent de haut en bas, les filets inférieurs de bas en haut.

Grand nombre d'anomalies sur ce point.

Une disposition fort remarquable des rameaux de communication entre les paires et les ganglions lombaires, c'est la présence de ganglions ou renflemens sur le trajet de ces rameaux, et ce qui n'est pas moins remarquable, c'est le nombre presque indéfini d'anomalies qui existent à ce sujet.

Ganglion sur les branches de communication entre les paires et les ganglions lombaires.

(1) Il n'est pas rare de voir les branches de communication naître dans l'épaisseur du muscle psoas des branches émanées du plexus lombaire.

J'ai trouvé jusqu'à trois nœuds ganglionnaires sur le même rameau : quelquefois les deux ou trois rameaux de communication parvenus sur le côté de la vertèbre, s'unissent à un ganglion duquel partent deux ou trois rameaux qui vont au ganglion lombaire (1).

Du reste, ces ganglions comme tous les ganglions anormaux, présentent rarement ce caractère, inhérent à tous les ganglions qui entrent dans le plan régulier de l'organisation, savoir d'être l'aboutissant et le point de départ d'un certain nombre de filets.

3° Rameaux internes ou aortiques et splanchniques.

Les rameaux aortiques, splanchniques, lombaires ou pelviens, font suite aux rameaux aortiques, splanchniques des ganglions thoraciques par une série non interrompue.

Petits nœuds gangliiformes sur leur trajet.

Filets très-déliés pour les vertèbres lombaires.

Nerfs splanchniques lombaires.

Leur trajet.

Ils s'anastomosent entre eux, et avec ceux du côté opposé.

Les *rameaux internes* des ganglions lombaires, vont constituer les *rameaux aortiques et splanchniques, lombaires ou pelviens*, et font suite aux rameaux aortiques et splanchniques des ganglions thoraciques, par une série non interrompue, si bien que les rameaux internes émanés du premier et quelquefois même du deuxième ganglion lombaire, vont s'associer à des rameaux émanés du onzième et douzième ganglion thoracique, pour constituer un petit nerf splanchnique, qui va se partager entre le plexus solaire et le plexus rénal. De petits nœuds gangliiformes s'observent quelquefois sur le trajet de ces rameaux parmi lesquels nous devons distinguer des filets nerveux très-déliés, lesquels pénètrent bien manifestement dans le corps des vertèbres lombaires. Tous ces rameaux externes vont constituer les *nerfs splanchniques lombaires*.

Ners splanchniques des ganglions lombaires, ou nerfs viscéraux pelviens.

Ils se portent en dedans, au-devant de l'aorte, au-dessous de l'artère mésentérique supérieure, s'anastomosent entre eux et avec ceux du côté opposé, pour constituer un plexus très-complicqué, que complète un prolongement assez considérable du plexus mésentérique supérieur.

(1) On voit cette disposition sur la belle planche du grand sympathique, publiée par M. Manec.

Ce plexus, qu'on peut appeler *lombo-aortique*, entoure l'aorte, dans toute la portion de cette artère intermédiaire à la mésentérique supérieure et à la mésentérique inférieure; dans les mailles qu'interceptent les filets nerveux, se voient des ganglions lymphatiques, qu'il faut bien distinguer de quelques ganglions nerveux, qui entrent dans sa composition.

Ils forment un plexus (lombo-aortique).

Le plexus lombo-aortique se bifurque en quelque sorte inférieurement; une partie se porte sur l'artère mésentérique inférieure, pour constituer la majeure partie du plexus mésentérique inférieur; une autre partie se prolonge sur l'aorte et même un peu au-delà de sa bifurcation, pour se terminer entre les artères iliaques primitives, au-devant de l'angle sacro-vertébral, dont il est séparé par les veines iliaques primitives. Quelques filets se prolongent autour de l'artère iliaque primitive, des artères iliaque externe, et interne et de leurs divisions.

Il se bifurque inférieurement pour se terminer.

Le plexus lombo-aortique se bifurque inférieurement en deux *cordons plexiformes secondaires*, l'un droit, l'autre gauche, lesquels vont se porter en bas sur les côtés du rectum et de la vessie, et se jeter, l'un dans le plexus hypogastrique droit, et l'autre dans le plexus hypogastrique gauche, qu'ils forment en presque totalité.

Cordons plexiformes secondaires.

Plexus hypogastrique. Le plexus hypogastrique est un des grands plexus de l'économie destiné à fournir au rectum, à la vessie, en outre, à la prostate et au testicule, chez l'homme; au vagin, à l'utérus et aux trompes utérines, chez la femme.

Plexus hypogastrique.

Il y a deux plexus hypogastriques, l'un droit et l'autre gauche. Ces plexus occupent la partie latérale et inférieure du rectum et de la vessie chez l'homme; du rectum, du vagin et de la vessie chez la femme; distincts l'un de l'autre, ils sont réunis, non par des anastomoses médianes, que je n'ai pu voir, mais par le plexus lombo-aortique, dont ils sont la bifurcation et l'épanouissement. Le plexus hypogastrique, par

Leur situation.

Ils s'anastomosent entre eux par le plexus lombo-aortique, dont ils sont la bifurcation.

ses renflemens et sa disposition aréolaire; offre une grande analogie d'aspect avec le plexus solaire.

Ce plexus est constitué : 1° Essentiellement par une des deux divisions du plexus lumbo-aortique; 2° par un certain nombre de filets émanés du plexus mésentérique inférieur; 3° par quelques filets très-grêles, émanés des ganglions sacrés, et parmi lesquels on distingue ceux qui viennent du troisième ganglion sacré; 4° par des rameaux émanés des branches antérieures des paires sacrées. (Voyez paires sacrées.)

Ainsi formé par la combinaison des filets de ces diverses sources, le plexus hypogastrique fournit les plexus hémorroïdaux, vésicaux, vaginaux, utérins, testiculaires ou ovari-ques : lesquels sont doubles comme le plexus hypogastrique.

Plexus hémorroïdaux inférieurs. Ils se confondent avec les plexus hémorroïdaux supérieurs, que nous avons dit être la terminaison du plexus mésentérique inférieur, et se portent les uns en avant, les autres en arrière du rectum. On peut démêler, à raison de la différence de couleur, ceux des filets qui appartiennent aux branches antérieures des nerfs sacrés, de ceux qui appartiennent au grand sympathique.

Plexus vésicaux. Ces plexus se composent de filets très-multipliés, mais excessivement grêles. Situés sur les côtés du bas-fond de la vessie, en dehors des uretères, ils se divisent en deux ordres : 1° en *ascendans vésicaux*, lesquels se portent de bas en haut, sur les côtés de la vessie, embrassent, les uns, le côté externe, les autres, le côté interne des uretères, et s'éparpillent pour se distribuer à la face antérieure et à la face postérieure de la vessie; 2° en *vésicaux horizontaux*, lesquels se dirigent d'arrière en avant, sur les côtés de la base de la vessie; en dehors du plexus veineux si considérable, qui longe cette base, et s'irradient en filamens extrêmement grêles, dont les uns pénètrent dans l'épaisseur de la vessie, et abondent surtout au niveau du col, dont les autres *prostatiques*, assez nombreux, contournent la pros-

Plexus vésicaux : ils se divisent en ascendans vésicaux et en vésicaux horizontaux.

Filets prostatiques.

tate qu'ils pénètrent bientôt : un des filets nerveux prostatiques peut être suivi jusque dans la portion membraneuse du canal de l'urètre.

Plexus des vésicules séminales, plexus déférentiel, et testiculaire. Parmi les filets qui se sont portés en dedans des urètres, il en est un certain nombre qui entourent les vésicules séminales et s'y perdent; ils sont très-grêles; deux ou trois filets remarquables par leur volume se portent de bas en haut le long du canal déférent qu'ils accompagnent; parvenus à l'anneau, ils se joignent au plexus spermatique et vont se rendre au testicule en même temps que le plexus testiculaire, émanation du plexus rénal, auquel ils se distribuent.

Plexus des vésicules séminales, plexus déférentiel, et testiculaire.

Les rameaux de la prostate, des vésicules spermatiques du canal déférent et du testicule sont remplacés chez la femme par les nerfs utéro-vaginaux, ovarique et tubaire.

Nerfs utérins. Malgré les figures de Walter sur le grand sympathique où sont assez bien reproduits les nerfs de l'utérus, malgré la description bien plus explicite qu'en a donnée Hunter, les nerfs utérins étaient encore révoqués en doute par la plupart des anatomistes. Lobstein dans un ouvrage publié en 1822, sur le grand sympathique niait encore leur existence, lorsque Tiedemann publia la même année (1) deux belles figures qui représentent les nerfs de l'utérus d'une femme grosse.

Nerfs utérins.

Les nerfs utérins viennent de plusieurs sources. J'ai déjà dit que le plexus qui entoure l'artère ovarique et qui est une émanation du plexus rénal se partage comme l'artère qui lui sert de support entre l'utérus et l'ovaire.

Ils viennent de plusieurs sources.

Il m'a paru qu'il en est des nerfs comme des vaisseaux, c'est-à-dire que les nerfs extérieurs qui viennent du plexus ovarique sont plus considérables que les nerfs ovariens proprement dits.

Les nerfs tubaires en sont une émanation.

(1) *Tabulæ nervorum uteri*, Heidelberg, 1822, in-fol.

Ils se divisent en ascendants et en descendants.

Les nerfs utérins qui proviennent du plexus hypogastrique se divisent : 1° en *ascendants* lesquels se dirigent de bas en haut le long du bord de l'utérus, et se portent les uns en avant, les autres en arrière, et s'épuisent dans l'épaisseur de l'organe ; 2° en *descendants* qui longent les côtés du vagin et se terminent dans son épaisseur. Ces nerfs vaginaux semblent se confondre sans ligne de démarcation avec les nerfs vésicaux et hémorroïdaux.

Telles sont les divisions du plexus hypogastrique ; l'analogie, bien plus que l'observation directe, a fait admettre des plexus fessiers, ischiatiques, honteux interne et en un mot des *plexus* autour de tous les vaisseaux hypogastriques.

PORTION SACRÉE DU GRAND SYMPATHIQUE

La *portion sacrée du grand sympathique* est constituée par un cordon renflé de distance en distance, situé en dedans des trous sacrés antérieurs qu'il côtoie.

Interruption apparente de la chaîne ganglionnaire entre le 5^e ganglion lombaire et le premier ganglion sacré.

Il fait suite à la portion lombaire du grand sympathique ; quelquefois cependant, il semble qu'il y ait interruption dans la chaîne ganglionnaire, entre le cinquième ganglion lombaire et le premier ganglion sacré. Mais cette interruption n'est qu'apparente ; jamais il n'y a scissure complète ; les deux cordons sacrés droit et gauche se rapprochent graduellement comme les trous sacrés antérieurs, à mesure qu'ils deviennent plus inférieurs.

Nombre des ganglions.

Rarement au nombre de cinq, plus souvent au nombre de quatre, quelquefois même au nombre de trois, les ganglions sacrés sont quelquefois groupés en un petit renflement gangliforme, compris entre le premier et le deuxième trou sacré : le premier ganglion est quelquefois double, et d'autres fois il représente plutôt un cordon gangliforme, qu'un véritable ganglion.

Connexion entre le 1^{er} ganglion sacré et le dernier lombaire.

Le mode de connexion entre le premier ganglion sacré et le dernier lombaire, offre beaucoup de variétés (1).

(1) Dans un cas, j'ai vu le cordon qui faisait suite à la portion lom-

Le mode de terminaison de la portion sacrée du grand sympathique en présente aussi quelques-unes. La disposition la plus généralement admise est la suivante. Du dernier ganglion sacré, qui est ordinairement le quatrième, part un filet qui vient s'anastomoser par arcade avec celui du côté opposé au devant de la base du coccyx. A leur point de réunion se voit souvent un petit ganglion duquel partent des filets de terminaison. Quelquefois il n'y a ni ganglion coccygien ni anastomose proprement dite, mais les filets de terminaison affectent le même mode de distribution. Je n'ai pu poursuivre ces filets au-delà du périoste coccygien et des ligamens sacro-sciatiques.

Mode de
terminaison.

Comme les autres ganglions du grand sympathique, les ganglions sacrés présentent, 1^o des *rameaux de communication* entr'eux, 2^o des *rameaux externes* et assez volumineux qui viennent des paires sacrées correspondantes, 3^o des *rameaux internes* qui s'anastomosent au devant du sacrum avec ceux du côté opposé, et se portent autour de la sacrée moyenne. J'ai vu manifestement plusieurs de ces filets s'enfoncer dans l'épaisseur du sacrum. 4^o des *rameaux antérieurs* extrêmement grêles qui vont se jeter, les uns dans le plexus hypogastrique, les autres directement dans le rectum.

RÉSUMÉ DU GRAND SYMPATHIQUE.

Pour avoir une idée générale et vraie du grand sympathique considéré dans son ensemble, il faut faire la préparation suivante.

Sur une colonne céphalo-rachidienne qui aura macéré dans l'acide nitrique étendu, enlever les corps des vertèbres

Préparation
anatomique.

baire du grand sympathique se dévier en dehors et se jeter dans la 5^e paire : un filet très-grêle établissait seul la communication entre le dernier ganglion lombaire et le premier ganglion sacré, dans un autre cas, du dernier ganglion lombaire droit partaient deux filets dont l'un interne allait se rendre au premier ganglion sacré du côté gauche en croisant l'angle sacro-vertébral.

en laissant intacts, si l'on veut, les disques intervertébraux, respecter avec soin dans cette ablation le cordon de communication du grand sympathique avec les paires crâniennes et rachidiennes.

Les deux cordons du grand sympathique tiennent à l'arbre nerveux par autant de racines qu'il y a de paires crâniennes et spinales.

On voit alors manifestement que les deux cordons moniformes du grand sympathique tiennent à l'arbre nerveux céphalo-rachidien, par autant de racines ou de petits groupes de racines (1) qu'il y a de paires crâniennes et spinales; on voit encore d'une manière non moins évidente, que les rameaux de communication de la chaîne ganglionnaire avec les paires spinales, ne procèdent pas des ganglions, mais bien des nerfs spinaux; en sorte qu'on peut établir cette proposition comme une vérité anatomiquement démontrée: *le grand sympathique a sa source dans le centre céphalo-rachidien* (2).

Les véritables anastomoses sont dans les plexus centraux et médians.

Les deux cordons droit et gauche, s'anastomosent généralement en bas au-devant du coccyx; on a avancé un peu légèrement qu'ils s'anastomosaient en haut, soit sur le corps pituitaire, soit sur l'artère communicante antérieure; mais les véritables anastomoses du grand sympathique sont dans les plexus centraux et médians.

Que si, après avoir acquis cette idée générale sur les cordons du grand sympathique, on débarrasse ce cordon de son névrilème à l'aide d'une immersion prolongée dans l'eau, on pourra alors apprécier les connexions des rameaux qui vont des paires spinales aux ganglions, et des rameaux étendus

(1) On se rappelle qu'il y a toujours deux et quelquefois trois rameaux de communication entre le grand sympathique et chaque paire spinale.

(2) Ces faits d'anatomie humaine concordent parfaitement avec les observations d'anatomie comparée faite par Meckel et par Weber, savoir, que le développement du système du grand sympathique est en raison directe de celui du système céphalo-rachidien, et que l'homme est de tous les animaux celui chez lequel le grand sympathique est le plus considérable; qu'il est proportionnellement plus développé chez le fœtus que chez l'adulte.

des ganglions aux viscères : il devient alors manifeste que la plupart des rameaux émanés des paires spinales, ne pénètrent pas au centre des ganglions, mais s'épanouissent en quelque sorte à sa surface et se divisent en deux ordres de filets : les uns, accolés à la surface du ganglion, vont constituer directement les rameaux internes ou viscéraux (1); les autres vont concourir à la formation du cordon de communication d'un ganglion à l'autre, et ces derniers se divisent en filets descendans et en filets ascendans; ceux-ci sont moins nombreux. Tous vont s'accoler au côté externe du cordon de communication, pour devenir plus tard eux-mêmes des filets viscéraux; il est douteux qu'un seul filet nerveux naisse dans l'épaisseur du ganglion; la continuité de tous peut être suivie en deçà et au-delà.

Il suit de ce qui précède, qu'il est anatomiquement démontré que les nerfs viscéraux qui émanent du grand sympathique appartiennent à la fois à un très-grand nombre de paires spinales, et toujours à des paires de beaucoup supérieures à la portion du grand sympathique, dont les nerfs viscéraux se détachent; d'une autre part, les nerfs viscéraux ou splanchniques, dont nous venons de voir l'origine réelle si complexe et si distante du lieu d'origine apparente, parcourent toujours un très-long trajet, avant de se rendre à leur destination. Ainsi, les nerfs splanchniques du thorax ou nerfs cardiaques proviennent des ganglions cervicaux, les nerfs splanchniques de l'abdomen proviennent pour la plupart des ganglions thoraciques; les nerfs splanchniques pelviens proviennent pour la plupart des ganglions lombaires. Toutefois, les ganglions correspondans de chaque cavité splanchnique, complètent les nerfs viscéraux de la cavité à laquelle ils appartiennent. Ainsi, le premier

Les rameaux émanés des paires spinales ne pénètrent pas au centre des ganglions,

Ils se divisent

En rameaux viscéraux, et

En rameaux qui vont concourir à la formation du cordon de communication.

Origine réelle des nerfs viscéraux.

Les ganglions de chaque cavité splanchnique complètent les nerfs viscéraux de la cavité à laquelle ils appartiennent.

(1) On voit quelques filets émanés des paires spinales passer au devant des ganglions en les croisant perpendiculairement et se rendre directement aux nerfs viscéraux.

ganglion thoracique, concourt à la formation des nerfs cardiaques. Les premiers ganglions lombaires, à la formation des nerfs viscéraux de l'abdomen; les ganglions sacrés, à la formation des nerfs pelviens.

Les nerfs viscéraux se portent, tantôt directement des ganglions du grand sympathique dans les viscères; tantôt indirectement, après s'être mêlés et combinés dans des plexus.

Dans les plexus viscéraux, il n'existe nul rapport entre les branches qui abordent au plexus et celles qui en émanent: en sorte que celles des branches qui, du cordon sympathique, vont à ces plexus, doivent être considérées, non comme des branches de formation, mais comme des branches de communication.

Les plexus viscéraux ne sont point constitués par des nerfs entrelacés, mais par des nerfs et des ganglions, et ces nerfs offrent une structure ganglionnaire.

Les plexus viscéraux sont en outre constitués d'une manière toute particulière, non point seulement par des nerfs entrelacés, mais par des nerfs et des ganglions, et les nerfs eux-mêmes présentent une structure ganglionnaire tout-à-fait étrangère à la structure fasciculée et plexiforme des autres nerfs.

Le plus considérable de tous ces plexus est le plexus solaire.

Il y a quatre grands plexus viscéraux, 1^o le plexus pharyngien, 2^o le plexus cardiaque, 3^o le plexus solaire, et le plexus hypogastrique, le plus considérable de tous ces plexus est le plexus solaire, qui, sous le point de vue anatomique non moins que sous le point de vue physiologique, mérite le nom de *cerveau abdominal* qui lui a été donné par Wrisberg. Ces quatre grands plexus peuvent d'ailleurs être très-bien considérés comme des centres nerveux où viennent retentir successivement ou à la fois tous les phénomènes physiologiques et pathologiques de la vie nutritive.

Différences entre ces plexus et les 2 cordons du grand sympathique.

Ces plexus viscéraux diffèrent autant de la chaîne ganglionnaire qui constitue les deux cordons du grand sympathique, que ces cordons diffèrent de la moelle épinière elle-même: dans ces plexus s'opère une sorte de fusion entre le système cérébro-rachidien et le grand sympathique; dans ce plexus

s'opère, en quelque sorte, la fusion du cordon sympathique droit et du cordon sympathique gauche.

Le pneumo-gastrique concourt à la formation de trois de ces plexus, savoir, du plexus pharyngien, du plexus cardiaque et du plexus solaire. Il y a chez l'homme, tendance à la fusion entre le pneumo-gastrique et le grand sympathique, et chez les animaux, cette fusion est encore plus complète, c'est chez les animaux dont le nerf grand sympathique est le moins développé, que le nerf vague acquiert son maximum de développement et remplace le grand sympathique relativement aux intestins.

Tendance à la fusion entre le grand sympathique et le pneumo-gastrique.

Le nerf glosso-pharyngien concourt en outre à la formation du plexus pharyngien; les nerfs sacrés concourent à la formation du plexus hypogastrique.

Le glosso-pharyngien concourt à la formation du plexus pharyngien.

Les plexus viscéraux diffèrent essentiellement des plexus formés par le système cérébro-rachidien. Dans les plexus de la vie de relation, les branches qui sortent du plexus ne sont autre chose que les branches qui y abordent, mais sous de nouvelles combinaisons. Ces plexus eux-mêmes, quelque inextricables qu'ils soient, ne sont ni plus ni moins que le lieu de convergence et de combinaison, des branches afférentes. Dans les plexus viscéraux, il n'y a aucun rapport de volume et de structure, entre les branches afférentes et les plexus eux-mêmes.

Différences entre les plexus formés par les nerfs du système cérébro-rachidien; et ceux formés par les nerfs du grand sympathique.

Les nerfs qui émanent du grand sympathique diffèrent encore des nerfs du système cérébro-rachidien par leur mode de distribution. En général, ils entourent les vaisseaux, comme dans une gaine plexiforme, et pénètrent avec eux dans les organes. Cette disposition a fait admettre que les nerfs du grand sympathique étaient essentiellement et exclusivement affectés au système vasculaire, et se consumaient dans les parois artérielles; d'autres ont admis une opinion opposée, et refusent entièrement ces nerfs aux parois artérielles. Il résulte des recherches que j'ai faites à cet égard, qu'il existe des filets propres aux parois vasculaires, mais

Différences entre les nerfs de l'un et l'autre système.

Les nerfs du grand sympathique sont satellites des artères et jamais des veines.

qu'ils sont très-peu nombreux, et que l'immense majorité des nerfs est destinée aux organes. Il n'est pas sans intérêt de remarquer que les nerfs du grand sympathique sont toujours satellites des artères, et jamais des veines; il n'y a d'exception que pour le tronc de la veine-porte.

Les nerfs du grand sympathique ne sont pas gris et mous.

Les nerfs du grand sympathique n'ont pas pour caractère propre d'être *gris* et *mous*, comme on le dit assez habituellement; la couleur grise n'appartient qu'à une partie de ce système, et la mollesse qui n'accompagne que bien rarement la couleur grise, appartient à une fraction bien minime.

Il est des nerfs qui ne sont autre chose que des ganglions prolongés, et non des nerfs proprement dits.

Il est des nerfs gris qui ne sont autre chose que des ganglions prolongés et non des nerfs proprement dits; l'anatomie de structure n'y démontre point la structure nerveuse, c'est-à-dire des filets blancs susceptibles de se diviser en filamens juxtaposés, d'une ténuité qui égale celle du fil du ver à soie. La presque totalité des nerfs du grand sympathique offre une couleur blanche masquée quelquefois par un névrilème plus épais que de coutume. La structure des nerfs blancs du grand sympathique ne diffère de celle des nerfs céphalo-rachidiens, que par la ténuité de ses filets et par sa disposition plexiforme plus prononcée.

Nerfs mixtes.

Enfin, il est des nerfs mixtes qui sont à la fois gris et blancs et qui participent en même temps de la structure des nerfs gris et de la structure des nerfs blancs (1).

(1) Je dois des remerciemens à M. C. Bonamy, mon professeur particulier, pour le zèle et l'habileté avec lesquels il m'a secondé dans les nombreuses préparations qui m'ont servi pour la rédaction de cet ouvrage.

FIN.

TABLE

DU QUATRIÈME VOLUME.

DU CENTRE NERVEUX CÉPHALO-RACHIDIEN.

CONSIDÉRATIONS GÉNÉRALES.	527
DES MEMBRANES DU CENTRE NERVEUX.	528
DURE-MÈRE.	529
Dure-mère crânienne.	531
A. Surface externe de la dure-mère.	»
B. Surface interne de la dure-mère.	533
Structure.	535
Dure-mère rachidienne.	540
ARACHNOÏDE.	542
Arachnoïde crânienne.	543
A. Feuillet viscéral de l'arachnoïde.	»
B. Feuillet pariétal de l'arachnoïde.	546
Arachnoïde spinale.	550
Du liquide sous-arachnoïdien.	551
Usages de l'arachnoïde et du liquide sous-arachnoïdien.	555
PIE-MÈRE.	557
Pie-mère cérébrale.	»
Pie-mère cérébrale extérieure.	558

DE LA MOELLE ÉPINIÈRE.

Des limites et de la situation de la moelle.	560
Du ligament dentelé.	561
Volume de la moelle épinière.	562
Forme, direction et rapports.	569
A. Du corps de la moelle enveloppé de sa gaine propre.	»
Névrilème de la moelle (pie-mère rachidienne).	571
A. Du corps de la moelle dépouillé de son névrilème.	574

CONFORMATION INTÉRIEURE OU STRUCTURE DE LA MOELLE
ÉPINIÈRE.

Coupes de la moelle.	577
Etude de la moelle par le jet d'eau.	579
Etude de la moelle durcie par l'alcool.	581
Des cavités ou ventricules de la moelle.	"

DU BULBE RACHIDIEN.

A. Conformation extérieure du bulbe rachidien.	583
Face antérieure du bulbe.	584
Pyramides antérieures.	585
Corps olivaires.	586
Face postérieure du bulbe rachidien.	587
Faces latérales du bulbe.	588
B. Conformation intérieure du bulbe rachidien.	589
Coupes horizontales.	"
Du bulbe étudié à l'aide du scalpel, du jet d'eau et du durcissement par l'alcool.	592
Développement de la moelle.	597
Développement du bulbe rachidien.	598
De la moelle épinière étudiée dans les quatre classes d'animaux vertébrés.	599
Bulbe rachidien dans la série des animaux vertébrés.	600

ISTHME DE L'ENCÉPHALE.

Protubérance et pédoncules cérébelleux moyens.	603
Pédoncules cérébraux.	605
Pédoncules supérieurs du cervelet et valvule de Vieussens.	606
Des tubercules quadrijumeaux.	608
Conformation intérieure des parties constituantes de l'isthme de l'encéphale.	610
1°. Conformation intérieure de la protubérance et des pédoncules cérébelleux.	"
2°. Conformation intérieure de l'étage moyen de l'isthme.	613
3°. Conformation intérieure de l'étage supérieur de l'isthme.	614
Etude de la conformation intérieure de l'isthme de l'encéphale par des coupes.	614

Développement de l'isthme.	614
Anatomie comparée de l'isthme.	615

CERVELET.

Conformation extérieure du cervelet.	617
Sillons, lobules, lames et lamelles du cervelet.	622
Conformation intérieure du cervelet.	624
Du quatrième ventricule.	625
Lamelles fibreuses du quatrième ventricule.	627
Orifice inférieur du quatrième ventricule.	"
<i>Plexus choroïdien du quatrième ventricule.</i>	629
Etude du cervelet par des coupes.	"
<i>Coupes verticales.</i>	630
<i>Coupes horizontales.</i>	633
Etude du cervelet par le jet d'eau ou après son durcissement.	634
Idée générale du cervelet.	636
Développement ou évolution du cervelet.	639
<i>Du cervelet dans la série animale.</i>	640

DU CERVEAU PROPREMENT DIT.

Volume et poids du cerveau.	642
Forme du cerveau.	644
RÉGION SUPÉRIEURE OU CONVEXE DU CERVEAU.	645
RÉGION INFÉRIEURE OU BASE DU CERVEAU.	646
<i>A. Région médiane de la base du cerveau.</i>	648
<i>Espace interpédonculaire.</i>	"
<i>Tubercules mamillaires.</i>	"
<i>Bandelette des nerfs optiques.</i>	649
<i>Tuber cinereum, infundibulum, corps pituitaire.</i>	650
<i>Plancher antérieur du troisième ventricule.</i>	654
<i>Portion réfléchie du corps calleux.</i>	"
<i>Partie postérieure de la grande scissure médiane.</i>	655
<i>Bourrelet postérieur du corps calleux, et portion médiane de la grande fente du cerveau.</i>	656
<i>Grande fente cérébrale.</i>	"
<i>B. Régions latérales de la base du cerveau.</i>	"
<i>Scissure de Sylvius.</i>	657

<i>Lobes antérieur et postérieur du cerveau.</i>	658
Circonvolutions et anfractuosités du cerveau.	»
A. <i>Circonvolutions et anfractuosités de la face interne.</i>	662
B. <i>Circonvolutions et anfractuosités de la face inférieure.</i>	664
C. <i>Circonvolutions et anfractuosités de la convexité de l'hémisphère.</i>	665
CONFORMATION INTÉRIEURE DU CERVEAU.	
De la conformation intérieure du cerveau étudiée par des coupes en différens sens.	669
Du corps calleux.	672
Cloison transparente.	675
Voûte à trois piliers et corps frangé.	677
Toile choroïdienne.	680
Ventricule moyen ou troisième ventricule.	682
De l'aqueduc de Sylvius ou aqueduc des tubercules quadrijumeaux.	685
Conarium ou glande pinéale.	»
DES VENTRICULES LATÉRAUX.	690
A. <i>Portion supérieure du ventricule latéral.</i>	691
B. <i>Portion inférieure ou réfléchie du ventricule latéral.</i>	693
C. <i>Cavité digitale ou portion occipitale du ventricule latéral.</i>	696
Plexus choroïdes.	698
De la membrane ventriculaire et du liquide contenu dans les ventricules.	699
Etude du cerveau par la coupe médiane verticale antéro-postérieure.	702
Coupes verticales dirigées transversalement.	704
Coupe de Willis.	706
Réflexions générales sur la méthode d'étudier le cerveau par coupes successives.	708
Méthode de Varoli, de Vieussens et de Gall, ou étude des connexions du cerveau.	»
Idée générale du cerveau d'après Gall et Spurzheim.	710
Idée générale du cerveau.	716
Développement du cerveau.	724

Anatomie comparée du cerveau.	726
<i>Hémisphères cérébraux et lobes olfactifs.</i>	727

DES NERFS,

OU DE LA PARTIE PÉRIPHÉRIQUE DU SYSTÈME NERVEUX.

CONSIDÉRATIONS GÉNÉRALES.	731
Histoire anatomique et classification des nerfs.	732
Extrémité centrale des nerfs.	734
Existe-t-il des nerfs de divers ordres?	737
Trajet des nerfs. Plexus. Anastomoses.	740
Direction, rapports, division des nerfs dans leur trajet.	742
Terminaison des nerfs.	744
Des ganglions nerveux et du système du grand sympathique.	746
Connexions des ganglions, soit entre eux, soit avec les nerfs céphalo-rachidiens.	748
Structure des nerfs et des ganglions.	750
Structure des ganglions.	756
Préparation des nerfs.	758

DES NERFS EN PARTICULIER.

NERFS SPINAUX.

DE L'EXTRÉMITÉ CENTRALE DES NERFS SPINAUX.	761
Caractères propres à l'extrémité centrale des nerfs de chaque région.	765
De l'extrémité centrale réelle des nerfs spinaux.	768

BRANCHES POSTÉRIEURES DES NERFS SPINAUX.

<i>Caractères communs à toutes les branches postérieures des nerfs spinaux.</i>	770
A. BRANCHES POSTÉRIEURES DES PAIRES CERVICALES.	"
<i>Caractères communs.</i>	"
<i>Caractères propres.</i>	771
<i>Branche postérieure de la première paire cervicale.</i>	"
<i>Branche postérieure de la deuxième paire cervicale.</i>	"
<i>Branche postérieure de la troisième paire cervicale.</i>	773
<i>Branches postérieures des 4^e, 5^e, 6^e, 7^e et 8^e paires cervicales.</i>	774
3.	66

B. BRANCHES POSTÉRIEURES DES PAIRES DORSALÉS, LOM- BAIRES ET SACRÉES.	774
BRANCHES ANTÉRIEURES DES NERFS SPINAUX.	777
BRANCHES ANTÉRIEURES DES NERFS CERVICAUX.	778
1°. Branche antérieure de la première paire cervicale.	»
2°. Branche antérieure de la deuxième paire cervicale.	»
3°. Branche antérieure de la troisième paire cervicale.	779
4°. Branche antérieure de la quatrième paire cervicale.	780
PLEXUS CERVICAL.	»
1° Branche antérieure.	781
<i>Branche cervicale superficielle.</i>	»
2° Branches ascendantes.	783
<i>Branche auriculaire.</i>	»
<i>Branche mastoïdienne ou occipitale externe.</i>	784
3°. Branches descendantes superficielles.	785
<i>Branches sus-claviculaires.</i>	»
4° Branches descendantes profondes.	786
A. <i>Branche cervicale descendante interne ou branche musculaire de la région sous-hyoïdienne.</i>	786
B. <i>Nerf phrénique ou diaphragmatique.</i>	787
C. <i>Branches cervicales postérieures et profondes.</i>	789
BRANCHES ANTÉRIEURES DES 5 ^e , 6 ^e , 7 ^e , 8 ^e PAIRES CERVICALES ET 1 ^{re} DORSALE.	»
PLEXUS BRACHIAL.	»
A. BRANCHES COLLATÉRALES DU PLEXUS BRACHIAL.	792
1° Branches fournies au-dessous de la clavicule.	»
2°. Branches fournies au niveau de la clavicule ou branches thoraciques.	794
3°. Branches fournies au-dessous de la clavicule.	795
B. BRANCHES TERMINALES DU PLEXUS BRACHIAL.	797
Brachial cutané interne et son accessoire.	»
Nerf musculo-cutané.	800
Médian.	802
A. <i>Portion humérale du médian.</i>	803
B. <i>Portion anti-brachiale du médian.</i>	804
C. <i>Portion palmaire et digitale du médian.</i>	806
Nerf cubital.	809

A. <i>Portion humérale du cubital.</i>	810
B. <i>Portion anti-brachiale du cubital.</i>	»
C. <i>Portion palmaire et digitale du cubital.</i>	812
Nerf radial.	815
<i>Branches collatérales.</i>	»
<i>Branches terminales du nerf radial.</i>	817
RÉSUMÉ GÉNÉRAL DE LA DISTRIBUTION DES NERFS DU PLEXUS BRACHIAL.	819

BRANCHES ANTÉRIEURES DES NERFS DORSAUX OU INTERCOSTAUX.

Caractères communs.	823
Caractères propres à chacune des branches antérieures des douze paires dorsales.	825
RÉSUMÉ DES NERFS DORSAUX OU INTERCOSTAUX.	830

BRANCHES ANTÉRIEURES DES NERFS LOMBAIRES. PLEXUS LOMBAIRE.

BRANCHES COLLATÉRALES DU PLEXUS LOMBAIRE.	833
A. Branches abdominales.	»
B. Branches inguinales.	835
BRANCHES TERMINALES DU PLEXUS LOMBAIRE.	838
A. Nerf obturateur.	839
B. Nerf crural.	840
1°. <i>Nerf musculo-cutané crural.</i>	842
2°. <i>Petite branche de la gaine des vaisseaux fémoraux.</i>	843
3°. <i>Nerf du droit antérieur.</i>	844
4°. <i>Nerf du vaste externe.</i>	»
5°. <i>Nerfs du vaste interne</i>	845
6°. <i>Nerf saphène interne.</i>	»

BRANCHES ANTÉRIEURES DES NERFS SACRÉS.

PLEXUS SACRÉ.

BRANCHES COLLATÉRALES ET TERMINALES.	851
BRANCHES COLLATÉRALES.	»
Branches viscérales.	»
<i>Nerfs du releveur de l'anus.</i>	»

<i>Nerf du muscle obturateur interne.</i>	852
<i>Nerf hémorroïdal ou anal.</i>	»
<i>Nerf honteux interne.</i>	»
<i>Branche périnéale.</i>	853
<i>Branche profonde ou dorsale de la verge.</i>	854
<i>Nerf fessier supérieur.</i>	856
<i>Nerf du pyramidal.</i>	857
<i>Nerf fessier inférieur.</i>	»
<i>Nerfs du carré crural et des jumeaux.</i>	858
BRANCHES TERMINALES DU PLEXUS SACRÉ.	859
<i>Grand nerf sciatique.</i>	»
NERF SCIATIQUE POPLITÉ EXTERNE OU NERF PÉRONIER.	862
<i>Branches collatérales.</i>	»
1 ^o <i>Nerf saphène péronier.</i>	»
2 ^o <i>Branche cutanée péronière.</i>	864
<i>Branches terminales du sciatique poplité externe.</i>	»
1 ^o et 2 ^o . <i>Branches du jambier antérieur.</i>	»
3 ^o <i>Branche musculo-cutanée ou péronière externe.</i>	»
4 ^o <i>Branche tibiale antérieure ou interosseuse.</i>	866
NERF SCIATIQUE POPLITÉ INTERNE OU NERF TIBIAL.	867
<i>Branches collatérales.</i>	868
A. <i>Branches collatérales qui naissent derrière l'articulation du genou.</i>	»
1 ^o . <i>Nerf saphène tibial.</i>	»
2 ^o . <i>Nerf du jumeau interne, du jumeau externe et du soleaire.</i>	870
B. <i>Branches collatérales qui naissent le long de la jambe.</i>	»
<i>Branches terminales du sciatique poplité interne.</i>	871
<i>Nerf plantaire interne.</i>	»
<i>Nerf plantaire externe.</i>	874
<i>Résumé des nerfs du membre abdominal.</i>	876
<i>Parallèle des nerfs du membre thoracique et des nerfs du membre abdominal.</i>	878

DES NERFS CRANIENS.

EXTRÉMITÉ CENTRALE DES NERFS CRANIENS.	882
Extrémité centrale et trajet crânien du nerf olfactif.	883

Extrémité centrale des nerfs optiques.	887
Extrémité centrale du nerf moteur oculaire commun.	891
Extrémité centrale du nerf pathétique.	892
Extrémité centrale des nerfs trijumeaux.	893
Extrémité centrale du nerf moteur oculaire externe.	896
Extrémité centrale de la 7 ^e paire.	897
Extrémité centrale de la 8 ^e paire.	898
Extrémité centrale du grand hypoglosse ou 9 ^e paire.	901

DES NERFS CRANIENS

ÉTUDIÉS DEPUIS LEUR ENTRÉE DANS LES CANAUX ET LES TROUS
DE LA BASE DU CRANE, JUSQU'À LEUR TERMINAISON.

PREMIÈRE PAIRE OU NERFS OLFACTIFS.	902
DEUXIÈME PAIRE OU NERFS OPTIQUES.	903
TROISIÈME PAIRE OU NERF MOTEUR COMMUN.	904
QUATRIÈME PAIRE. — NERF PATHÉTIQUE OU TROCHLÉATEUR.	907
CINQUIÈME PAIRE OU NERFS TRIJUMEAUX	908
A. Branche ophthalmique de Willis.	910
Nerf lacrymal ou lacrymo-palpébral.	»
Nerf frontal.	912
Nerf nasal.	914
Ganglion ophthalmique.	916
B. Nerf maxillaire supérieur.	918
Rameau orbitaire.	919
Ganglion sphéno-palatin ou ganglion de Meckel.	920
1 ^o Nerfs palatins.	921
2 ^o Nerfs sphéno-palatins ou nasaux postérieurs.	922
3 ^o Nerf vidien ou ptérygoïdien.	924
Nerfs alvéolo-dentaires postérieurs.	926
2 ^o Nerf alvéolo-dentaire antérieur.	927
Branches terminales du nerf maxillaire supérieur.	928
C. Nerf maxillaire inférieur.	929
A. Branches collatérales.	930
1 ^o Branches externes, 1 ^o nerf temporal profond.	»
2 ^o Nerf massétérin.	»
3 ^o Nerf buccal ou bucco-labial.	931
Branche interne.	932

<i>Nerf du ptérygoïdien interne.</i>	932
<i>Branche postérieure.</i>	»
<i>Nerf auriculo-temporal.</i>	»
B. Branches terminales du nerf maxillaire inférieur.	933
1° <i>Nerf lingual.</i>	»
2° <i>Nerf dentaire-inférieur.</i>	935
<i>Ganglion otique.</i>	936
NERF DE LA SIXIÈME PAIRE.	938
<i>Nerf moteur externe.</i>	»
NERF DE LA SEPTIÈME PAIRE.	939
<i>Portion dure ou nerf facial.</i>	»
1° <i>Rameaux collatéraux du nerf facial dans le conduit auditif interne et dans le canal de Fallope.</i>	940
2° <i>Rameaux collatéraux du nerf facial, après sa sortie du canal de Fallope.</i>	942
<i>Branches terminales.</i>	943
1° <i>Branche temporo-faciale.</i>	»
2° <i>Branche cervico-faciale.</i>	946
<i>Nerf auditif ou portion molle de la septième paire.</i>	949
HUITIÈME PAIRE.	950
<i>Première division. — Nerf glosso-pharyngien.</i>	»
<i>Deuxième division de la huitième paire.</i>	954
<i>Nerf pneumo-gastrique.</i>	»
A. Du pneumo-gastrique, à son passage par le trou déchiré postérieur.	955
B. Du pneumo-gastrique à sa sortie du trou déchiré postérieur.	956
C. Du pneumo-gastrique le long du cou.	957
D. Du pneumo-gastrique dans le thorax.	961
<i>Nerf récurrent ou laryngé inférieur.</i>	962
E. Du pneumo-gastrique dans l'abdomen.	965
<i>Troisième division de la huitième paire.</i>	967
<i>Nerf spinal ou accessoire de Willis.</i>	»
GRAND HYPOGLOSSE OU NEUVIÈME PAIRE.	972
RÉSUMÉ GÉNÉRAL DES NERFS CRANIENS.	978

DU GRAND SYMPATHIQUE.

PORTION CERVICALE DU GRAND SYMPATHIQUE.	983
Ganglion cervical supérieur.	"
Rameau supérieur ou rameau de communication avec les nerfs qui constituent la paire crânienne antérieure.	985
Plexus caveux.	987
Rameaux antérieurs ou rameaux de communication avec la paire crânienne postérieure.	989
Rameaux externes ou rameaux de communication avec les 1 ^{re} , 2 ^e et 3 ^e paires cervicales.	990
Rameau inférieur ou rameau de communication avec le ganglion cervical moyen.	"
Branches satellites de la carotide externe et de ses divisions.	992
B. Branches viscérales.	994
Ganglion cervical moyen.	"
Ganglion cervical inférieur.	995
Nerf vertébral.	996
NERFS CARDIAQUES.	997
Nerfs cardiaques droits.	1000
Nerfs cardiaques gauches.	1003
Du ganglion et du plexus cardiaques.	1004
PORTION THORACIQUE DU GRAND SYMPATHIQUE.	1006
1 ^o Branches externes ou rachidiennes.	1008
2 ^o Branches internes ou aortiques et splanchniques.	1009
A. Branches aortiques.	1010
B. Nerfs splanchniques.	1011
Ganglions et plexus viscéraux de l'abdomen.	1013
Plexus solaire ou épigastrique.	"
Plexus diaphragmatiques et plexus surrénaux.	1015
Plexus cœliaque.	1016
Plexus mésentérique supérieur.	1018
Plexus mésentérique inférieur.	1020
Plexus rénaux, plexus testiculaires ou ovariens.	"
PORTION LOMBAIRE DU GRAND SYMPATHIQUE.	1021
1 ^o Rameaux de communication des ganglions entre eux.	1022
2 ^o Rameaux externes.	"

3° Rameaux internes ou aoriques et splanchique	1024
Nerfs splanchniques des ganglions lombaires ou n ^{rs} vis- céraux pelviens.	
PORTION SACRÉE DU GRAND SYMPATHIQUE.	1028
RÉSUMÉ DU GRAND SYMPATHIQUE.	1029

FIN DE LA TABLE.

72,0 ym





